ANATOMIE PATOLOGICĂ

SUB REDACȚIA

I. MORARU

VOL. I

ANATOMIE PATOLOGICĂ

SUB REDACȚIA

I. MORARU

AUTORI:

I. MORARU
P. G. NICOLESCU
ȘT. NICULESCU
GR. PAMBUCCIAN
VIORICA MAREȘ

În colaborare cu:

C. DRAGOMIR
FL. HĂLĂLĂU
MARIA ZAHARIA

Vol. I

Scanned with OKEN Scanner

PREFAŢĂ

Ar fi poate firesc să facem ca această carte să înceapă cu o pledoarie în favoarea anatomiei patologice, să subliniem mai mult sau mai puţin amplu măsura în care ea a contribuit, în decursul timpului, la fundamentarea medicinii ca ştiinţă, să notăm valoarea ei actuală pentru formarea medicului şi pentru practica în diferitele domenii clinice, să relevăm enormele progrese pe care le-a făcut recent. Sperăm însă că, în aceste privinţe, tradiţia deja formată referitor la raportul dintre ştiinţe în cadrul medicinii cît şi conţinutul însuşi al prezentei monografii să vorbească de la sine cititorului despre importanţa studiului morfologic în patologie. Ne vom limita, în aceste prime pagini, doar la un comentariu referitor la condiţia cărţii pe care o publicăm.

Datorăm posibilitatea de a prezenta publicului medical din ţara noastră un tratat de anatomie patologică interesului deosebit acordat acestei discipline de conducerea Editurii medicale, ca şi de cea a Institutului de Medicină şi Farmacie din Bucureşti. Într-adevăr, ambele au socotit a fi o adevărată datorie a lor aceea de a crea toate condiţiile promovării valorice şi cantitative a literaturii româneşti de anatomie patologică. Am dispus, în consecinţă, de un spaţiu editorial suficient de larg pentru a elabora un tratat care să încorporeze întreg ansamblul de detalii necesare înţelegerii realmente ştiinţifice şi coerente a problemelor dezbătute şi care să poată sintetiza alături de datele clasice, aparţinînd fondului permanent al cunoaşterii, şi foarte multe dintre achiziţiile cercetărilor celor mai recente.

Era nevoie de o astfel de carte întrucît în ultimii ani nu au existat deloc apariţii de mai largă amploare în acest domeniu, deşi din 1960 au fost editate o serie de foarte valoroase manuale de anatomie patologică. Autorii lor se enumeră printre personalităţile de seamă ale medicinii româneşti. Scopul acelor manuale era însă precis şi limitat, tinzînd în special să acopere necesităţile învăţămîntului studenţesc. Pe de altă parte, disciplinele bio-medicale fundamentale au evoluat extrem de rapid în ultimii ani. Progresele biochimiei, imunologiei, geneticii, biofizicii au revoluţionat înţelegerea proceselor patologice de bază şi a leziunilor elementare ca şi a multor sindroame şi boli. Inflamaţia, proliferarea tumorală, distrofiile, bolile de autoagresiune, insuficienţa cardiacă sau boala Hodgkin — pentru a nu da decît un număr redus de exemple — nu mai pot fi descrise astăzi în termenii ce se utilizau în urmă cu doar cîţiva ani.

Scanned with OKEN Scanner

Dificila muncă de sinteză și sistematizare a imensului material pe care îl oferă anatomia patologică de azi a fost realizată de un colectiv de autori cu deosebită experiență atît în activitatea practică de diagnostic anatomopatologic, cît și în cea de cercetare a celor mai noi domenii ale patologiei. Numai astfel a fost posibilă realizarea pe care o constituie cartea de față, indiferent cîte deficiențe mai conține ea, la această primă ediție. Anatomia patologică acum publicată reprezintă în cea mai mare parte produsul experienței colectivului Catedrei de morfopatologie de la Institutul de Medicină și Farmacie din București. Așa cum spuneam, o serie de deficiențe îi sînt încă proprii în ciuda faptului că am făcut totul pentru a le reduce la minimum sau a le elimina. Unele ni s-au relevat nouă înșine în faza de redactare în care excluderea lor ar fi fost mult prea dificilă; altele ne vor fi, foarte probabil, relevate de cititorii noștri. Sperăm totuși că această monografie constituie cel puțin un punct de pornire solid pentru ceea ce este un adevărat tratat: o sinteză care în decursul timpului nu se cere înlocuită printr-o alta, ci ameliorată, completată, dezvoltată și modernizată continuu, în ediții succesive. Posibilitatea însăși a unor asemenea ediții în dezvoltarea unei cărți atestă, odată cu trecerea timpului, valoarea primei realizări.

Recomandăm această „anatomie patologică" studenților pentru care ea trebuie să capete valoarea de principal manual. Faptul de a lua contact cu o scriere monografică mai amplă nu trebuie să constituie un motiv de inhibiție pentru studenți ci dimpotrivă. Adevărata înțelegere a unui proces natural nu poate decurge simplificator ci doar sistematic. Este fals să se creadă că la un prim nivel de înțelegere un proces poate fi abordat cu neglijarea fie și a unei părți a ansamblului conexiunilor sale.

Dat fiind faptul că substratul leziónal, morfologic, este prezent în cvasitotalitatea bolilor care fac obiectul diferitelor discipline clinice, socotim că această carte poate fi utilă medicilor de cele mai diverse specialități ca și medicilor generaliști.

Anatomopatologii pot avea, prin lectura ei, un dublu beneficiu: o completare a cunoștințelor cel puțin pe anume domenii și asigurarea unui referențial al terminologiei și clasificărilor anatomopatologice actuale.

Încheind, astfel, recomandarea acestei cărți nu putem încheia și această introducere fără a ne arăta gratitudinea față de o serie de colegi care ne-au sprijinit cu sugestii, material iconografic și material de prosectură sau histodiagnostic. Sub acest aspect cei cărora le datorăm cel mai mult — fără a fi singurii — sînt: prof. dr. C. Cotuțiu, dr. E. Gabrielescu, dr. E. Mandache, dr. Sp. Popescu-Micloșanu.

Ne-au dat un foarte mare ajutor, prin munca lor, A. Slughian și P. Filip de la laboratorul fotografic al Institutului „Victor Babeș" și biolog principal C. G. Toma.

Prof. dr. doc. I. MORARU

Scanned with OKEN Scanner

CUPRINS

Vol. I

I. Implicaţiile progreselor recente din biologia contemporană în patologia umană 7

II. Tulburările circulaţiei sanguine şi limfatice 20

III. Distrofiile 66

IV. Inflamaţia 124

V. Procesele regenerative 203

VI. Bolile de origine imună — imunopatiile 235

VII. Boala canceroasă şi aberaţii în creşterea şi morfologia celulelor şi a ţesuturilor 278

VIII. Malformaţiile 389

Index 417

Scanned with OKEN Scanner

I

IMPLICAŢIILE PROGRESELOR RECENTE DIN BIOLOGIA CONTEMPORANĂ ÎN PATOLOGIA UMANĂ

I. MORARU

Etiologia generală 14
Clasificarea leziunilor 17
Particularităţile leziunilor în funcţie de localizarea lor selectivă pe anumite tipuri de organite celulare 17
Clasificarea etiologică a leziunilor 18

Medicina contemporană cunoaşte o perioadă de excepţional avînt, concretizată în remarcabilele succese terapeutice: antibioticele, corticoizii antiinflamatori de sinteză, medicamentele psihotrope, chirurgia transplantelor etc.

Lista ar putea fi completată cu numeroase alte exemple, dar mai importantă este relevarea unei alte direcţii în care succesele de prestigiu sînt cel puţin tot atît de importante: dezvoltarea cunoaşterii în patologia bolilor graţie noilor date obţinute în biologia moleculară şi celulară.

După perioadele fructuoase, dar oarecum epuizate ca posibilităţi, în care accentul studiilor asupra proceselor morbide era concentrat pe leziunea organică în dezvoltarea ei dinamică, sau pe interrelaţiile între sisteme şi organe în patogeneză (cu evidenţierea participării S.N.C. şi a sistemului endocrin) s-a intrat acum într-o epocă în care scopul esenţial al cercetării este detalierea procesului primar la nivel celular şi chiar molecular.

Cunoaşterea mecanismului genetic de control al biosintezei proteinelor, al dispozitivelor de reglare genică, al posibilităţilor de modulare a reacţiilor enzimatice prin mecanismele de retroinhibiţie *(feed-back)*, înţelegerea funcţionării sistemului complex de membrane celulare (incluzînd membrana plasmatică şi membranele organitelor celulare) şi multe altele au adus şi vor aduce, în anii ce vin, servicii capitale practicii medicale.

Iată de ce se poate accepta ideea că investigaţia actuală în patologie nu trebuie să se dispenseze de abordarea sub aspect celular şi molecular a proceselor patologice. Acest mod de a înţelege rolul şi direcţia cercetării moderne în medicină va avea un dublu efect pozitiv: pe de o parte, practica medicală

Scanned with OKEN Scanner

se va îmbogăți cu modalități de diagnostic de mare finețe și precizie și cu mijloace terapeutice de o eficacitate remarcabilă, iar pe de altă parte, biologia celulară și moleculară, ca domenii de cunoaștere fundamentală, vor ajunge la înțelegerea și detalierea unor procese intime ale manifestărilor patologice.

O problemă de cea mai mare actualitate nu numai a biologiei fundamentale ci și a medicinei constă în elucidarea mecanismelor intime ale diferențierii. Se știe că organismele superioare (ca majoritatea metazoarelor, dealtfel) iau naștere prin multiplicarea unei celule-ou, proces în cursul căruia celulele fiice rezultate capătă caractere noi biochimice, morfologice sau funcționale, pe care le transmit apoi, în linie directă, descendenților, după cum pierd alte caractere existente în celula-ou sau în primele celule fiice. Rezultatul acestui proces este apariția țesuturilor variate și a organelor care se întîlnesc în organismul adult.

Problema centrală a diferențierii constă în elucidarea mecanismelor care răspund de apariția caracterelor specifice sau pierderea unor caractere particulare. În acest sens, trebuie avut în vedere faptul că toate aceste celule au aceeași „zestre genetică", cantitativ și calitativ, ca și celula-ou. Cu alte cuvinte, în momentul actual, trebuie elucidate mecanismele de alegere a genelor sau grupurilor de gene care să fie „traduse" într-o anumită etapă a procesului de diferențiere, numai în anumite tipuri celulare. Ca exemplu, ar trebui elucidată natura stimulului și mecanismele moleculare care comandă biosinteza hemoglobinei numai de la un anumit stadiu al eritropoiezei. Exprimarea fenotipică a genelor sau grupurilor de gene este precis controlată (în funcție de nevoile celulei ca și de modificările ambianței) de sistemele de reglaj genetic, care la bacterii au fost evidențiate, explicate și parțial dovedite experimental prin „modelul operonic" creat de Jacob și Monod. Acest mecanism este, probabil, activ și în controlul genelor la organismele superioare, dar în procesul diferențierii el este pus în funcțiune de stimuli endogeni, generați de însăși celula embrionară, căci ambianța chimică, fizică și fiziologică a acesteia este remarcabil de constantă. Importanța cunoașterii fenomenului de diferențiere în intimitatea lui nu se rezumă numai la biologia fundamentală, fiind și un imperativ major al practicii medicale, căci boala canceroasă trebuie înțeleasă ca o perturbare a diferențierii celulare normale. Cum multe din procesele normale diferențiatoare (de exemplu, hematopoieza, formarea celulelor nervoase) și diferențierea aberantă neoplazică au un caracter ireversibil, caracterele noi specifice fiind transmise la toți descendenții aparținînd unei anumite clone celulare, se presupune că în afară de sistemul operonic care funcționează reversibil (ca un comutator electric) celula organismelor superioare dispune și de alte mecanisme de control ale activității genelor. Mulți agenți de mediu influențează mecanismele de citodiferențiere, producînd devieri patologice ale acestei funcții fundamentale. Se cunoaște, de multă vreme, puterea carcinogenică a unor substanțe de tipul hidrocarburilor aromatice policiclice extrase din petrol și gudroanele de la distilarea uscată a lemnului și cărbunilor de pămînt (benzpirenul, metilcolantrenul etc.). Mecanismul acțiunii carcinogenice a acestor substanțe este subiectul unor interpretări contradictorii: unii autori pretind că agenții carcinogeni chimici activează un virus latent cu acțiune malignizantă (deci nu sînt direct carcinogeni), alții presupun că acțiunea lor este directă (fără medierea unui virus), probabil prin producerea unor mutații în celulele respective (așa-numitele „mutații somatice").

Într-o măsură la fel de redusă sînt cunoscute mecanismele de acțiune și a celor-

Scanned with OKEN Scanner

lalți agenți reputați a fi cancerigeni, ca radiațiile și virusurile oncogene.
Se așteaptă, însă, rezultate semnificative din partea investigării mecanismelor imunologice implicate în oncogeneză. În sprijinul tuturor acestor investigații vizînd citodiferențierea și procesele imune sînt utilizate, actualmente, tehnici moderne morfologice care au coborît puterea lor de rezoluție spre nivelul organizării moleculare. Între acestea pot fi citate tehnicile de histochimie, autohistoradiografie, microscopie electronică, cu diferitele lor aplicări conjugate.
Deși s-a crezut că metodele morfologice trec printr-o criză, în ceea ce privește eficiența lor în cercetarea medico-biologică și li s-a atribuit o binemeritată importanță numai pentru activitatea de diagnostic de rutină, totuși, ele s-au dovedit a fi alături de tehnicile considerate mai fine de biochimie și biofizică de o inestimabilă valoare în progresele realizate de medicina modernă. Morfologia și morfopatologia și-au subsumat aceste tehnici în beneficiul lor.
Pentru a înțelege mai bine biologia și patologia umană nu trebuie să se piardă din vedere nici o clipă postulatul că obiectul de studiu al medicinii este specia denumită *homo sapiens* și că aceasta este tot atît de strîns integrată în biosferă ca și orice alt grup animal. Implicit, ea se supune aceloraşi legi de organizare internă și evoluție ca toate celelalte specii cu care se înrudește.
Tocmai intuirea integrală, lipsită de rezerve de ordin extraștiințific a acestei apartenențe la biosferă, urmată de tot cortegiul său de consecințe asupra gîndirii, permite medicului modern să capete intuiția corectă a legității care guvernează comportamentul biologic al omului, inclusiv complicațiile care apar datorită dezvoltării hipertrofiate a activității nervoase superioare, rezultate din evoluția organizării creierului uman. Tot această intuiție, bazată pe cunoștințe concrete interconectate logic, oferă posibilitatea orientării în majoritatea cazurilor limită și furnizează criteriul necesar pentru a ști unde există terenul adecvat pentru a postula, în deplină justificare și chiar obligație logică, existența sau nonexistența analogiilor și omologiilor cu situații cunoscute la alte specii.
A intrat în tradiția actului de inițiere în orice disciplină științifică de a se începe studiul cu o retrospectivă a evoluției datelor, momentelor mai importante și a se aminti personalitățile cele mai proeminente care au contribuit la progresul disciplinei. Din economia de spațiu tipografic se vor expune din perspectiva istorică doar liniile generale de evoluție a gîndirii medico-biologice, pentru a putea cu această ocazie să vedem și unde se încadrează în mod natural Morfopatologia printre celelalte discipline medico-biologice, ca și conexiunile ei cu acestea.
Studiul evoluției gîndirii medicale arată că, paralel cu creșterea gradului general de cunoaștere științifică, determinismul diferitelor afecțiuni ale omului a început să fie înțeles din ce în ce mai în profunzime, ajungîndu-se ca, în multe cazuri, astăzi etio-patogenia multor boli să poată fi formulată destul de corect, în termenii riguroși ai relațiilor cauză-efect.
De fapt, evoluția medicinii de la stadiul de disciplină empiric-descriptivă către cel de disciplină descriptiv-experimentală, și, pe alocuri, chiar către idealul de știință experimental-deductivă constituie una dintre cele mai pregnante caracteristici ale procesului de cunoaștere contemporană.
Dacă se analizează într-o perspectivă mai largă dinamica procesului de cunoaștere științifică în biologie și medicină, se ajunge în situația de a se identifica folosirea în cazul ambelor, a unei aceleiași scheme gnoseologice în ciuda deosebirilor de vederi afirmate, care există între cercetătorii acestor două domenii, atît în ceea ce privește obiectul de studiu, cît și metodologia cercetării.

Scanned with OKEN Scanner

Astfel, deşi biologii „extremişti" cercetează structurile vii afirmînd scopul, voluntar limitat, al cunoaşterii pure, iar medicii „extremişti" cercetează aceleaşi structuri vii cu scopul tot atît de voluntar limitat al găsirii de reţete terapeutice pentru vindecarea bolilor, primii îşi bazează majoritatea cunoştinţelor asupra relaţiei „structură-funcţie" (care îi interesează) pe datele furnizate de relaţia „tipic medicală", „leziune-disfuncţie", care deşi nu interesează prin ea însăşi este mult mai uşor observabilă şi analizabilă şi care permite, în cazul tuturor fiinţelor vii (cu excepţia omului), verificarea concluziilor trase prin inducţia logică, cu ajutorul probei reproductibilităţii experimentale.

Pe de altă parte, medicii interesaţi în evaluarea cît mai exactă a leziunilor şi disfuncţiilor, în scopul aplicării unei terapeutici cît mai adecvate, sînt nevoiţi să recurgă, în permanenţă, la datele „specific biologice" asupra structurii şi funcţiei normale, ca termen de comparaţie.

De fapt, mecanismul „inducţiei logice", folosit atît de primii, cît şi de ultimii în cercetare, poate fi apreciat ca analog cu binecunoscuta „regulă de trei" din aritmetică: ştiind că între membri omologi a două perechi de entităţi există acelaşi tip de relaţie, este necesar şi suficient să cunoaştem trei dintre aceste entităţi pentru a o putea deduce pe a patra care este necunoscută, conform schemei:

Structură normală	Funcţie emergentă normală
Structură lezată	Funcţie emergentă lezată

în care necunoscuta „x" este reprezentată chiar de obiectul cercetării, oricare din cele patru ar fi ele.

Dreptul de a aplica această regulă în cazul de faţă se bazează pe ipoteza că relaţia dintre orice structură normală şi funcţia emergentă ei (care trebuie să fie tot normală) este aceeaşi cu relaţia dintre orice tip de structură anormală (lezată) şi funcţia emergentă ei (care este şi ea modificată corespunzător). Această ipoteză este adevărată întrucît atît „structura normală", cît şi „structura lezată" (de orice tip ar fi ele), care au fost menţionate mai sus, reprezintă cazuri particulare ale conceptului general de „structură" iar „funcţia normală" şi „funcţia lezată" reprezintă şi ele cazuri particulare ale conceptului de „funcţie emergentă unei structuri".

Or, între structuri (oricare ar fi ele) şi funcţiile emergente lor există o relaţie deterministă unitară, guvernată întotdeauna de aceleaşi legi (care la nivelul lor fundamental pot fi reduse la cele ale fizicii şi chimiei), întrucît fiecare structură biologică în parte poate fi interpretată ca un agregat molecular mai mult sau mai puţin complex (ceea ce dealtfel şi este în realitate), iar funcţia emergentă ei nu este altceva decît manifestarea interacţiunii fizico-chimice complexe dintre această structură şi cele învecinate (care sînt tot agregate moleculare). Cu alte cuvinte putem spune că relaţia generală:

Structură oarecare	Funcţie emergentă ei

este teoretic reductibilă; în ultimă analiză, la relaţia dintre un complex molecular definit şi proprietăţile sale fizico-chimice şi, implicit, că ascultă de aceleaşi legi atît în cazurile normale, cît şi în cele patologice. Chiar dacă nu este încă posibil să se stabilească cu deplină claritate şi în toate detaliile bazele fizico-chimice ale realităţilor biologice sau patologice, postulatul de mai sus îşi păstrează întreaga sa valoare de instrument metodologic. Progresele mo-

Scanned with OKEN Scanner

derne au confirmat justeţea concepţiei lui Babeş şi anume că legile patologicului urmează legile normalului. Deci, relaţia „structură-funcţie“ este aceeaşi atit în biologie, cit şi în medicină şi aceste două discipline se completează reciproc din punct de vedere gnoseologic, cercetarea în cazul fiecăreia din ele avînd enorm de profitat de pe urma datelor furnizate de cealaltă.

Importanţa covîrşitoare a acestor patru parametri pentru gîndirea medicală şi biologică, alături de utilitatea evidentă a datelor obţinute prin studierea lor, a avut o consecinţă interesantă.

Aproape întreaga cercetare medico-biologică s-a axat, în decursul întregii sale istorii, pe investigarea lor din ce în ce mai amănunţită, aşa încît se poate spune că ei constituie cele 4 linii directoare ale cercetării fundamentale în acest domeniu. Dealtfel, între aceşti 4 parametri şi cele 4 ramuri fundamentale de preocupare medico-biologică se poate stabili o corespondenţă evidentă.

Fig. 1—1. — Victor Babeş.

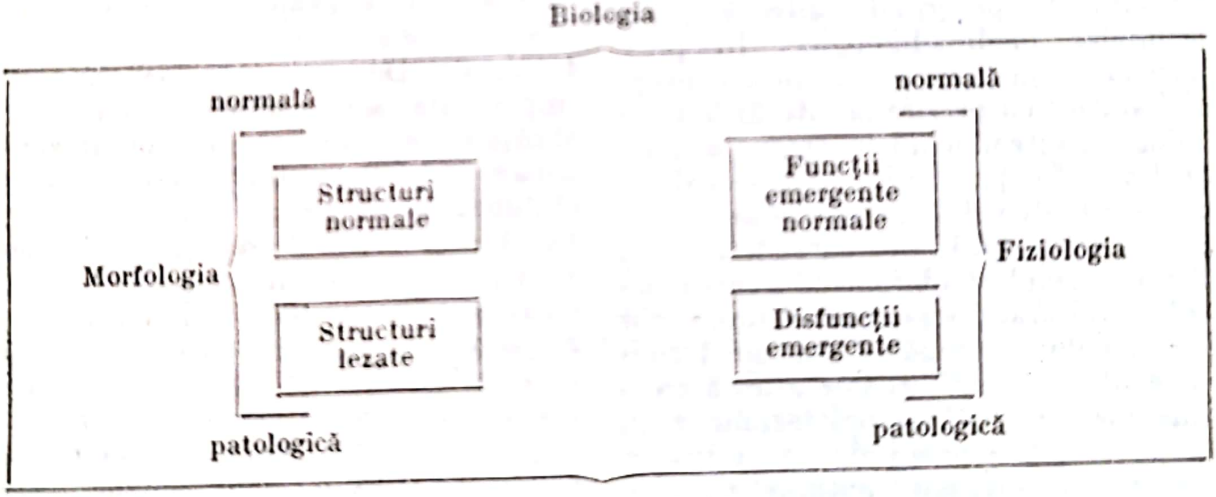

Patologia medicală

Gradul de fineţe al investigaţiei şi, implicit, precizia rezultatelor obţinute au crescut paralel cu progresul istoric al tehnicii de investigaţie şi al metodologiei de gîndire, trecînd, aproximativ simultan pentru disciplinele biologice şi patologice, prin următoarele etape:

1. *Etapa anatomică*, ce a permis descifrarea morfologiei normale şi patologice a organelor la nivel macroscopic. Această etapă îşi are origini foarte vechi cînd începînd cu Hipocrat şi Aristotel în Grecia, Galenus în Roma, au fost folosite în cercetare metoda observaţie

Scanned with OKEN Scanner

și descrierea organelor și structurilor vii. În antichitate s-au executat disecții la animale, iar în Alexandria s-au efectuat chiar autopsii.

Această metodă a observației, aplicată într-un mod inspirat de Morgani, înscrie un moment hotărîtor — creînd epoca anatomo-clinică — în dezvoltarea nu numai a anatomopatologiei. S-au produs răsfrîngeri în alte discipline, cu efecte fertilizante pentru cunoașterea medicală în general. Morgani a legat modificările găsite la autopsia cadavrelor cu manifestările clinice. După aceea, o pleiadă de cercetători au dezvoltat în continuare cercetarea anatomo-clinică.

2. Urmează *etapa histologică*, ce are intricări cu etapa citologică. În această perioadă, se descifrează morfologia organelor și țesuturilor la nivel microscopic. Structurile și funcțiile, atît normale, cît și patologice, sînt tratate în termeni celulari. Cel mai strălucit reprezentant al patologiei, în această perioadă, este medicul german Rudolf Virchow care enunță și geniala teorie a patologiei celulare. Aceasta este confirmată de progresele ulterioare ale științelor medico-biologice. În plus, Virchow constată sterilitatea concepției statice cu privire la alterările morfologice, introducînd în arsenalul gnoseologic din patologie concepția dinamică. El este cel care a introdus dimensiunea timpului în evaluarea leziunilor. Aceasta implică obligativitatea ca patologistul să studieze evoluția proceselor de la debut și pînă la stadiile terminale ale bolilor. Virchow afirmă că o imagine integrală asupra leziunilor nu se poate obține prin judecarea după un singur instantaneu, obținut printr-o simplă examinare macro- și microscopică, ci evaluînd fenomenele normale și patologice în mișcarea materiei. Deci, privind lucrurile în acest fel, se poate conecta și încadra corect orice observație disparată într-un tablou sintetic ce cuprinde, eșalonate pe o scară aproape continuă, toate realitățile biologiei, de la normal la patologic, totul proiectat și în timp. Cu alte cuvinte, în ochii unui cunoscător, o observație morfologică, indiferent dacă este la nivel macroscopic sau microscopic sau chiar electronomicroscopic, nu va fi o fotografie izolată ci o imagine a unui film.

3. Acestea au fost premisele apariției celei de a treia etape a dezvoltării patologiei și biologiei, *etapa moleculară* (subcelulară), în care componentele structurilor vii sînt analizate exclusiv în termeni fizico-chimici. La acest nivel se șterge de multe ori și limita dintre normal și patologic, ca și cea dintre structură și funcție. Coborînd nivelul de investigație la pragul molecular a fost posibilă și tranșarea disputei asupra primatului leziunii organice sau funcționale.

Cum trebuie, atunci, să fie înțeleasă morfologia normală și patologică în lumina acestor noi orientări?

Se știe că unitățile active în cadrul schemelor metabolice sînt moleculele, dintre care cele care conțin cea mai mare cantitate de specificitate sînt macromoleculele informaționale de biocataliizatori. De asemenea, se cunoaște importanța esențială pe care o are constanța în timp a planului de organizare, ceea ce implică existența unor elemente stabilizatoare ale organizării; mai exact, o secvență de reacții biochimice se va face în ordinea corectă numai cu condiția unei dispuneri spațiale corespunzătoare a tuturor participanților la lanțul metabolic corespunzător. De asemenea, această „compartimentare" implică existența unui substrat material al izolării diferitelor compartimente. Ambele condiții sînt asigurate grație agregării în structuri spațiale a unor grupuri mai mici sau mai mari de macromolecule, care pot sau nu să interacționeze metabolic. Această agregare, care este condiționată de întregul mesaj genetic al celulei respective, constituie baza materială a tuturor elementelor „vizibile", cu microscopul optic

Scanned with OKEN Scanner

sau electronic, ale celulei. Membranele, ca și organitele celulare, nu sînt altceva decît asemenea agregate moleculare, despre care citologia modernă, alături de genetica moleculară, biochimia și biofizica, ne informează din ce în ce mai amplu și mai exact. Cu alte cuvinte, cel ce dorește să cunoască despre structurile morfologice celulare ceva mai mult decît imaginea fatalmente unilaterală pe care ne-o oferă chiar microscoapele electronice cele mai perfecționate este nevoit să apeleze la aceste discipline. Același lucru este valabil, evident păstrînd scara de mărimi, și în ceea ce privește organizarea celulelor în țesuturi, organizarea țesuturilor în aparate și a acestora din urmă în organisme individuale.

Și, întrucît la nivelul de bază moleculele îndeplinesc o dublă funcție, atît cea de pietre de construcție pentru formațiunile morfologice, cît și cea de efectori ai reacțiilor, în consecință, problema primatului disfuncției sau a leziunii își schimbă complet conținutul. În fond, ce este o leziune decît alterarea unei structuri morfologice normale, deci, în ultimă analiză, alterarea unui edificiu molecular.

Cu alte cuvinte, orice leziune morfologică, pentru a fi corect interpretată, trebuie înțeleasă la nivelul ei bazal de anomalie moleculară.

Această anomalie poate fi datorită fie unui defect de sinteză [defect înnăscut (defect genetic)] fie unei acțiuni externe (factor ecologic), care poate altera sau distruge structura unor molecule sintetizate corect. Și aici apare situația cea mai interesantă, care pînă mai anii trecuți se prezenta ca problema insolubilă a patologiei. Cine apare întîi, leziunea sau disfuncția? Ce este așa-numita boală funcțională și ce înseamnă „organicizarea" unei afecțiuni? Care este limita reală dintre acestea?

Prima, apare *anomalia (= leziunea) moleculară* (indiferent dacă etiologia este endo- sau exogenă).

1. Dacă această leziune moleculară interesează un număr semnificativ de *molecule care participă la construcția formațiunilor morfologice vizibile* (macro- sau microscopice) ele sînt de la început catalogate ca leziuni morfologice și, datorită atît numărului de molecule atinse, cît și importanței relativ mari a organitelor pentru organizarea celulară, au ca rezultat disfuncții ușor observabile.

2. Dacă alterarea (= leziunea) moleculară interesează moleculele „circulante", adică nelegate de structuri morfologice definite, ea va interfera calea metabolică la care participă moleculele respective și, în funcție de amploarea acestei interferări, va putea fi sau nu echilibrată (sau compensată) datorită funcțiilor de reglaj ale organismului. În acest caz, boala, deși există, va fi *subclinică*, și vom vorbi despre *leziuni moleculare compensate*. Morfologic, noi nu vom putea observa leziunea propriu-zisă, dar vom putea detecta unele modificări compensatorii acestei *leziuni moleculare*, datorită intrării în funcție a mecanismelor de reglaj (de exemplu, creșterea activității de sinteză a proteinelor în celule, proliferarea celulară etc.).

Dacă aceste mecanisme de reglaj sînt depășite, disfuncția devine evidentă și, printre alte consecințe, va duce la alterarea corelativă a altor molecule, printre care cele participante la construcția organitelor celulare. Apar leziunile morfologice evidente, datorită decompensării, care este un fenomen general în patologie.

Cu alte cuvinte, dacă se înțelege, așa cum se făcea pe vremuri, prin leziune numai o alterare morfologică evidentă, se poate demonstra că există atît afecțiuni în care leziunea precedă disfuncția, cît și afecțiuni în care disfuncția precedă leziunea (încadrarea într-un caz sau în celălalt depinzînd numai de tipul moleculelor care au fost alterate primele).

Scanned with OKEN Scanner

Dacă, în schimb, se înțelege leziunea la nivelul elementar, biochimic, adică de alterare moleculară, atunci rezultă că punctul de plecare al oricărei afecțiuni îl constituie o leziune moleculară. Din acest punct de vedere orice boală este, în fond, o boală moleculară.
Privită astfel, patologia se pretează unei analize riguroase cu ajutorul celor mai moderne metode de investigație și interpretare și permite înțelegerea corectă a fenomenelor patologice.

ETIOLOGIA GENERALĂ

Cel mai adesea, medicul practician cît și patologistul aflați în fața unei boli sau a unei leziuni își pun exclusiv problema determinismului etio-patogenic specific al acelei boli sau leziuni. De un interes imediat este doar ceea ce s-ar putea denumi etiologia „analitică" a entităților morbide. Un studiu mai profund al apariției bolilor deschide, însă, o perspectivă sintetică, nu mai puțin utilă, asupra etiologiei lor. Aceasta se cere mereu asociată gîndirii medicale spre a-i favoriza evoluția și dezvoltarea. O astfel de perspectivă sintetică este cea care merită numele de etiologie generală.
Plecînd de la realitatea biologică și anume că orice ființă vie, inclusiv omul, reprezintă execuția unui program înscris încă din faza de ou zigot, program în care este prevăzută informația necesară dezvoltării tuturor etapelor și fazelor viitorului individ de la stadiile embrionare și fetale, copil, adult și pînă la bătrînețe, atunci trebuie acceptat că în programul ereditar sînt înscrise nașterea, devenirea și chiar moartea individului. Aceasta înseamnă că organismul uman conține în planul său de organizare și funcționare atît forma și înfățișarea sa, cît și abilitățile sale de reacție la acțiunea factorilor mediului. Este cunoscut faptul că acest plan derivă atît cantitativ, cît și calitativ, din particularitatea structurală a acelui material numit ADN, care în termenii teoriei automatelor corespunde „programului", iar acizii ribonucleici „dispozitivului de codificare a comenzilor" specificate în program și în același timp trebuie să recunoaștem că transpunerea acestui program într-o realitate fenotipică este condiționată de mediul înconjurător. Aceasta implică, cu necesitate, că o realizare optimă a structurilor și funcțiilor va fi condiționată atît de calitatea proiectului, cît și de acțiunea factorilor de mediu.
Deci cei doi parametri — genetic și ecologic — vor condiționa atît structura și funcția normală a sistemelor vii, cît și deviațiile lor patologice, adică leziunea morfologică și fiziologică. Se impune, în consecință, pentru a estima determinismul diferitelor afecțiuni în termeni riguros științifici de la cauză la efect, să se descifreze cu privire la realizarea tabloului morfologic și funcțional al diferitelor boli, participarea posibilă exclusivă a unuia dintre factori (situație destul de rară) sau, mai frecvent, perticiparea simultană, în variate proporții, a celor doi factori etiologici — ecologic și genetic (vezi fig. I-2 și explicațiile în continuare, în text).
Posibilitatea metodologică de a discrimina contribuția relativă a factorilor genetici și de mediu în etio-patogenia bolilor se datorește faptului că, la fel ca starea de sănătate, orice stare de boală poate fi considerată, în mod jus-

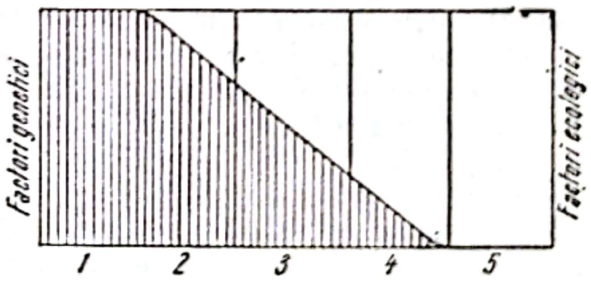

Fig. I—2. — Participarea factorilor genetici și ecologici în etio-patogenie.
1 — boli genetice pure ;*2* — boli poligenice; *3* — boli cu patogenie mixtă; *4* — boli cu etiologie predominant ecologică; *5* — boli pur ecologice.

Scanned with OKEN Scanner

tificat, ca un caracter fenotipic și, ca atare, trebuie interpretată ca o rezultantă a interacțiunii dintre genotipul subiectului și factorii ecologici cu care se află în contact în acea perioadă. În consecință, etio-patogenia oricărei boli (cu rare excepții) poate fi descrisă ca avînd două componente, ambele definite sau, oricum, definibile: o componentă ereditară și una ecologică.

Considerînd acești doi parametri ca determinanți în proporții variabile în etio-patogenia diferitelor boli, putem individualiza următoarele 5 categorii de situații:

1. Boala sau entitatea morbidă prezintă o distribuție familială caracteristică iar rolul factorului ereditar în cauzalitatea bolii este nu numai ușor de identificat, dar intervenția sa apare spectaculară, decisivă și exclusivă în lanțul cauzal, factorul ecologic neapărînd nici măcar în agravarea bolii sau precipitarea în timp a apariției ei. Mortalitatea în aceste boli este de 100% și, de cele mai multe ori, moartea se produce *in utero* sau imediat după naștere. Astfel sînt monosomiile, trisomiile D (sindrom Patau), tetraploidiile, ageneziile sistemului reticulohistiocitar etc.

2. O a doua categorie (foarte strîns legată de prima) o reprezintă un grup de boli care are, de asemenea, o distribuție familială caracteristică cu determinare exclusiv genetică, dar în care componenta ecologică contribuie la relevarea, agravarea sau precipitarea în timp a defectului ereditar și deci a bolii. În această categorie intră boli de variate grade de gravitate. De cele mai multe ori boala apare de la naștere sau din prima copilărie și se agravează cu vîrsta. În alte cazuri, deși defectul este prezent din faza de zigot, nu se evidențiază și poate fi trecut cu vederea toată viața dacă individul nu vine în contact cu un factor de mediu relevant al defectului ereditar, ca de exemplu deficitul în glucoză 6-fosfatdehidrogenază (dacă nu iau antipaludice) sau deficiența în pseudocolinesterază (dacă nu sînt curarizați nu-și evidențiază defectul). Acești indivizi se comportă, în afara acestor circumstanțe, ca perfect sănătoși. Totuși, de cele mai multe ori, factorul de mediu chiar dacă nu influențează și aici frecvența sau tipul de distribuție al bolii, joacă un rol bine definit încă din primele zile ale vieții extrauterine, influențînd decisiv, pentru multe din ele, gravitatea tabloului clinic, apariția complicațiilor etc. În această categorie intră variate dismetabolii ereditare (galactozemia, fenilcetonuria, tirozinoza etc.), hemoglobinopatiile ereditare, talasemiile, diversele insuficiențe primare ale răspunsului imun ca: agammaglobulinemia, sindromul Di George, ataxia telangiectazică etc.

Și bolile din această a doua categorie sînt rare (deși mai frecvente decît cele din prima categorie). Raritatea lor este ușor explicabilă, întrucît purtătorii acestor defecte sînt dezavantajați selectiv și de aceea eficiența lor biologică este redusă. Acești indivizi decedează, de cele mai multe ori, înainte de a ajunge la vîrsta de reproducere. Pe această cale se realizează eliminarea genelor „patologice" respective din populație. Dar, prin mutații continue se realizează procesul invers de refacere a „rezervorului de gene patologice". Dacă se ia în considerație și faptul că multe din aceste gene sînt „recesive", adică se manifestă cu un tablou clinico-morfologic grav numai în stare de homozigoză (heterozigoții prezentîndu-se în majoritatea cazurilor ca indivizi sănătoși, defectul în doză simplă fiind „mascat" și evidențiindu-se într-o oarecare măsură doar la proba de mare solicitare în timpul vieții) devine evidentă explicația faptului pentru care aceste gene încă nu au dispărut din populație. Tratînd unele boli ereditare prin cruțarea indivizilor față de acțiunea agenților de mediu, care acționează

Scanned with OKEN Scanner

ca factori presori selectivi față de purtătorii de gene patologice, există chiar riscul de a crește frecvența lor prin anularea de către progresele medicinii a selecției naturale în rîndurile populației umane.

3. A treia categorie de boli o reprezintă entități morbide cu etio-patogenie complexă în care contribuția atît a componentei genetice, cît și celei ecologice este evidentă, însă relația cauză-efect între factorii etiologici propriu-ziși și boală este dificil de discriminat și individualizat și, deci, de identificat. Pentru foarte multe din afecțiunile ce formează această categorie s-au incriminat variați factori de mediu. Adesea, în determinarea unei afecțiuni acționează un grup restrîns de agenți etiologici cu acțiune etio-patogenică sau patogenitate sinergică, dar coeficientul de îmbolnăvire al celor expuși la condiții similare prezintă o oarecare variație de la o colectivitate la alta. Nu apare însă o distribuție familială prea tipică. Lipsa unui factor ereditar relevant a determinat pe mulți autori să nege, pînă nu demult, o contribuție a factorului genetic. De asemenea, imposibilitatea de a stabili o relație directă și exclusivă a unui singur factor de mediu și boală a făcut ca, în aceste cazuri, să se renunțe a se vorbi de agenți etiologici, încetățenindu-se în schimb termenul de factori de risc. Prin factori de risc se înțelege existența anumitor factori de mediu și constituționali, la indivizi sau la unele grupe de populație, care conferă acestora un risc crescut de a se îmbolnăvi. În grupul acestor boli includem: unele psihoze, ateroscleroza, cardiopatia ischemică, diabetul zaharat, ulcerul peptic, diverse tipuri de cancer, boli de autoagresiune și chiar unele glomerulonefrite, hepatopatii și boala reumatismală. Aceste boli, a căror răspîndire este extrem de largă și constituie problema majoră a asistenței curativo-profilactice în majoritatea țărilor dezvoltate, alcătuiesc grupa de afecțiuni care sînt cel mai puțin caracterizate din punct de vedere etio-patogenic. Participarea simultană atît a factorilor de mediu, cît și a celor genetici, este în afară de discuție în cazul acestor boli. Ceea ce complică foarte mult discriminarea și evaluarea contribuției fiecărui factor în producerea bolii este participarea mai multor factori ecologici, acțiunea lor sinergică, cumulativă și interacțiunea dintre factorii ecologici și cei genetici. Se poate doar afirma că în cazul unora dintre aceste boli participarea factorilor genetici (diabet, schizofrenie, boli autoimune) este mai mare pe cînd în cazul altora (ateroscleroză, ulcer) factorii ecologici par preponderenți.

4. A patra categorie o formează entitățile morbide cu o etio-patogenie relativ simplă, în care rolul determinant al unui agent patogen este ușor de identificat și evident.

Și în cazul acestor boli există diferențe individuale în ceea ce privește riscul de îmbolnăvire, a gravității bolii și chiar a prognosticului. Bineînțeles că și aici rezistența individuală este, cel puțin parțial, genetic determinată. În această categorie se încadrează majoritatea infecțiilor bacteriene și virotice și unele leziuni provocate de substanțe chimice. În cazul acestora, rolul agentului de mediu unic (infecțios sau chimic) este predominant, componenta ereditară însă poate fi integrată într-o entitate coerentă, numită „rezistență" față de acțiunea patogenă a agentului cauzal. Atunci cînd acesta este infecțios sau alcătuit din macromolecule străine rezistența se numește imunologică și este asigurată prin mecanisme speciale foarte diferențiate, care au fost construite coerent pe parcursul filogeniei și are un determinism poligenic de necontestat.

5. A cincea categorie o formează entitățile morbide determinate de acțiunea

Scanned with OKEN Scanner

foarte spectaculoasă a unui singur agent din mediul extern şi foarte uşor de identificat. Acţiunea acestuia este atît de energică, ducînd imuabil la deces (letalitate 100%, ca şi în cazul intoxicaţiilor cu HCN, venin de cobra, toxină botulinică, encefalită rabică) încît deosebirile individuale de „rezistenţă" dintre diferiţi pacienţi (datorită particularităţilor fenotipice) sînt aproape imperceptibile.

CLASIFICAREA LEZIUNILOR

După cum am văzut, leziunile — indiferent de etiologie, genetică sau factori ecologici — reprezintă o alterare de proporţii variabile a structurilor morfologice normale exprimate la diferitele niveluri de organizare, ca agregate moleculare, organite celulare, celule, ţesuturi, organe. Aceste leziuni morfologice au corespondentul lor funcţional — disfuncţia —, care în general este funcţie directă de mărimea leziunii organice, însă uneori ele pot avea un răsunet disproporţionat de amplu la nivelul întregului organism, în funcţie de importanţa ţesutului sau organului lezat.

Aşa cum s-a mai arătat, orice leziune morfologică pentru a fi corect interpretată trebuie înţeleasă la nivelul ei bazal de leziune moleculară. În funcţie de cantitatea de molecule sau agregate moleculare, leziunile pot fi exprimate la nivel ultrastructural, microscopic sau macroscopic.

În afara acestor caractere, leziunile mai pot avea şi unele trăsături specifice care ţin fie de agentul care le produce, fie de localizarea leziunilor pe diferitele structuri. Cu alte cuvinte, specificitatea leziunilor poate ţine de localizarea alterărilor, indiferent de agentul producător sau pot avea un anumit patern, determinat de trăsăturile agentului etiologic şi atunci vorbim de leziuni specifice.

PARTICULARITĂŢILE LEZIUNILOR ÎN FUNCŢIE DE LOCALIZAREA LOR SELECTIVĂ PE ANUMITE TIPURI DE ORGANITE CELULARE

Este remarcabil faptul că agenţi foarte diferiţi ca natură, cum ar fi radiaţiile ionizante, unele substanţe chimice (din grupul compuşilor alchilanţi) sau factori biologici (în particular virusuri), avînd cu toţii capacitatea de a interacţiona cu acidul dezoxiribonucleic producînd leziuni ale acestuia, induc leziuni nucleare foarte asemănătoare, sub forma aberaţiilor cromosomilor mitotici.

Nucleolul suferă variaţii volumetrice, numerice şi de constituţie deosebit de asemănătoare, indiferent dacă asupra celulelor acţionează factori de natură să inducă procese regenerative sau să declanşeze o transformare celulară malignă.

Acţiunea oricăror agenţi care dereglează corecta asamblare a acizilor nucleici şi histonelor produc alterări ale citodiferenţierii, ce merg de la variate metaplazii aflate în limitele benignităţii plnă la cele mai pronunţate anaplazii maligne.

Mitocondriile prezintă aceleaşi procese care indică afectarea activităţii lor metabolice, indiferent dacă asupra lor acţionează substanţe chimice cu rol de inhibare a respiraţiei (cianura, azida sodică), deficitul de oxigen, temperaturile ridicate sau hormoni care conduc la decuplarea fosforilării oxidative.

Din toate aceste exemple rezultă, cu claritate, faptul că organitele celulare dispun de capacităţi reacţionale care în plan morfologic se trădează prin alterări relativ uniforme, în largă măsură independente de agentul patogen. Diversitatea etiologică a leziunilor este, într-o importantă proporţie, rezultatul „tropismului" diferit al factorilor patogeni faţă de diferitele structuri celulare.

403.385

BIBLIOTECA JUDEŢEANĂ „GH. ASACHI" IAŞI

Scanned with OKEN Scanner

CLASIFICAREA ETIOLOGICĂ A LEZIUNILOR

O clasificare simplă, cu caracter general și aplicări largi, divizează factorii etiologici după originea lor exogenă sau endogenă.

Factorii de origine exogenă determină alterarea unei structuri, rezultate din activitatea unui factor extrinsec structurii respective și duce la reducerea sau chiar abolirea funcției acestei structuri în cadrul organismului. Acești factori exogeni pot fi fizici, chimici și biologici. Factorii fizici sînt mecanici, termici și de iradiere.

Factorii mecanici determină diferite tipuri de traumatisme, care pot să realizeze fie excluderi de țesuturi cu distrugerea unor bariere ale compartimentelor metabolice, fie eliberarea de enzime (în special în striviri), fie devieri ale căilor metabolice sau blocări de căi metabolice prin acumulare de produși intermediari toxici sau lipsă de produși finali necesari reglării diferitelor căi ale biosintezei sau degradării metaboliților. De asemenea, pot produce modificări barostatice, ca sindromul de compresiune, și deficite circulatorii ca stază, ischemie etc.

Factorii termici prin arsuri și degerături produc, în general, același tip de leziuni ca factorii traumatici.

Dintre agenții fizici un tip mai particular de leziuni produc iradierile. Impactul radiațiilor la nivel atomic și molecular are repercusiuni variate, adesea dintre cele mai grave — în funcție de doză — asupra celulelor și organismelor. Astfel, în afara efectelor asupra diferitelor molecule proteice, asupra materialului genetic și, în general, asupra nucleului, efectele pot fi de ordin mutagen, inhibiții ale mitozei, aberații cromosomiale și efect letal asupra celulelor. Aceste efecte sînt ușor evidențiabile asupra celulelor în regenerarea fiziologică, cum sînt celulele mucoase, hematopoietice, epidermice etc. De asemenea, radiațiile sînt reputați reprezentanți ai clasei agenților oncogeni. Aminoacizii suferă dezaminări, iar asupra lanțurilor moleculelor proteice produc rupturi și fragmentări.

Agenții chimici blochează sau deviază căi metabolice, gravitatea leziunilor derivînd, în principal, din importanța căii metabolice lezate. Substanțe chimice cu molecule mici, cum este cazul HCN, CO etc., determină, în general, intoxicații în cadrul cărora ele pot acționa fie asupra enzimelor sau altor proteine importante fiziologic, prin combinarea ireversibilă cu o parte a protidului enzimei, fie intervenind ca efectori alosterici negativi, prin combinarea reversibilă cu protidul diminuînd activitatea catalitică. Mai pot produce leziuni prin modificarea locală sau generală a pH-ului, determinînd alterarea echilibrului acido-bazic.

Macromoleculele determină, în general, un tip de modificări care este propriu acțiunii agenților biologici.

Agenții biologici determină o agresiune coerentă și de lungă durată și acțiunea este dată de activitatea specifică a macromoleculelor informaționale.

Factorii biologici pot constitui organisme întregi parazite ca, de exemplu, virusuri, bacterii, helminți etc. Virusurile au fie efect citopatogen — în cele mai multe cazuri — cu specificitate de țesut, fie efect transformant în cazul virusurilor oncogene, ca virusurile Rous, Moloney, Gross, SV_{40}, polioma etc.

Bacteriile produc leziuni fie prin acțiunea exotoxinei, fie datorită cuplării acțiunii metabolismului propriu și a endotoxinelor.

O altă categorie de agenți biologici, a căror importanță pentru medicină s-a amplificat mult în ultimul timp, o constituie fragmentele de macroorganisme, cum sînt grefele de țesuturi și organe, care determină fie o ripostă din partea organismului gazdă contra grefei și deci reacții imunologice și inflamatorii de rejecție a grefei sau, din contră, în cazurile cînd grefa conține

Scanned with OKEN Scanner

țesut limfoid anticorpoformator determină reacție grefă-contra gazdă *(runt disease)*.

Factorii etiologici de origine endogenă. Oricît de paradoxal ar părea, există totuși situații cînd factorul lezant aparține aceluiași macroorganism. În funcție de modalitatea lor de acțiune acești factori pot fi categorisiți, de asemenea, în factori fizici, chimici și biologici.

Exemple de leziuni „endogene" în care factorul extrinsec structurii lezate aparține altei structuri a aceluiași macroorganism sînt multiple: factori fizici de tipul celor barostatici de origine endogenă sînt incriminați în ciroza hepatică din insuficiența cardiacă.

Însă leziunile de origine endogenă cele mai frecvente sînt determinate de factorii chimici și biologici.

Factorii chimici endogeni sînt cei ce determină tabloul anatomo-clinic al diferitelor dismetabolii ereditare enzimatice (fenilcetonurie, galactozemie), hormonale (diabet), hemoglobinopatii și, în general, majoritatea bolilor ereditare pot fi incluse aici ca rezultînd din perturbarea unor procese chimice ale organismelor vii.

Printre factorii biologici endogeni producători de leziuni menționăm autoanticorpii generați de țesutul limfoid propriu și de perturbări ale mecanismelor imunologice mediate celular ca: tiroidita Hashimoto, LED, AR, diferite glomerulonefrite și cronicizarea multor boli renale și hepatice.

Activitatea leucocitelor proprii, plus acțiunea altor factori de apărare imunologică și mediatori chimici, determină, alături de leziunea produsă de agenții extrinseci, tabloul morfopatologic al inflamației, dar uneori această inflamație, din modalitate de apărare se transformă în boală.

Tot în categoria factorilor etiologici endogeni de natură biologică trebuie să includem și celulele neoplazice, care prin răspîndirea lor pe cale sanguină sau limfatică determină generalizarea tumorilor maligne constituind, prin localizări la distanță, așa-zisele metastaze.

Scanned with OKEN Scanner

II

TULBURĂRILE CIRCULAŢIEI SANGUINE ŞI LIMFATICE

P. G. NICOLESCU

Tulburările circulaţiei sanguine 20
Hiperemia 20
Embolia 27
Tromboza 32
Sindromul de coagulare diseminată intravasculară 38
Agregarea de hematii 41
Ischemia 41
Infarctul 43
Hemoragia 49
Tulburările circulaţiei limfatice 58
Edemul limfatic 59
Limforagia 60
Tulburările circulaţiei interstiţiale 61
Edemul 61

TULBURĂRILE CIRCULAŢIEI SANGUINE

Desfăşurarea circulaţiei sanguine în condiţii fiziologice depinde de integritatea morfologică şi funcţională a aparatului cardio-vascular şi de compoziţia sîngelui circulant. Modificările patologice care survin în diferite sectoare ale aparatului cardiovascular sau în compoziţia sîngelui circulant au ca efect apariţia tulburărilor circulatorii. În funcţie de caracterele lor dominante aceste tulburări pot fi sistematizate în cîteva categorii principale:

O primă categorie de tulburări circulatorii constă în modificarea masei sanguine într-un teritoriu anatomic. Cînd masa sanguină este în exces vorbim de hiperemie, iar cînd scade, prin reducerea sau suprimarea aportului de sînge arterial, vorbim de anemie locală sau ischemie.

A doua categorie de tulburări circulatorii se caracterizează prin apariţia de procese obstructive vasculare consecutiv unor modificări în starea fizică sau conţinutul masei sanguine. Din acest grup de tulburări fac parte tromboza şi embolia.

Un al treilea grup de tulburări circulatorii se caracterizează printr-o pierdere de masă sanguină din sistemul cardio-vascular. Tulburarea patologică astfel produsă este denumită hemoragie.

HIPEREMIA

Hiperemia (din grecescul *hiper* = excesiv şi *haima* = sînge) se caracterizează prin creşterea masei sanguine intravasculare într-un anumit ţesut, organ sau teritoriu al organismului. Trebuie deosebită de pletoră care înseamnă creşterea absolută a masei sanguine în tot sistemul circulator.

Scanned with OKEN Scanner

Hiperemia poate interesa sectoare vasculare diferite: arterial, capilar, venos. De remarcat că atît hiperemia arterială, cît și cea venoasă sînt însoțite constant de hiperemie capilară.

Creșterea masei de sînge se realizează fie prin mărirea aportului de sînge arterial în condițiile unei circulații venoase normale, ca în hiperemia activă, fie prin aport arterial normal dar cu scăderea debitului și vitezei circulației venoase, locale sau generale, ca în hiperemia pasivă.

Hiperemia activă constă în creșterea masei de sînge în arteriolele și capilarele lor eferente și interesează totdeauna un teritoriu limitat din organismul uman.

Poate avea un caracter fiziologic sau patologic.

Fiziologic apare în multiple situații, ca de exemplu:

a) în cursul activității unor țesuturi sau organe, ca hiperemia din efortul muscular, hiperemia mucoasei gastro-intestinale în perioada de digestie etc.;

b) în stări neurovegetative particulare, cum sînt stările emotive. În toate aceste condiții, creșterea masei de sînge se realizează prin creșterea debitului sanguin arterial și dilatarea arteriolelor mici locale, modificări datorite predominanței stimulului neurovegetativ vasodilatator la nivelul arterelor din teritoriul interesat.

Hiperemia activă patologică este cea mai frecventă tulburare circulatorie, și, spre deosebire de cea fiziologică, este însoțită de manifestări clinice. Poate fi provocată de factori multipli și variați: a) factori fizici (energie radiantă, lovire, frecare, căldură, frig etc.); b) factori chimici (alcool, cloroform etc.) și c) factori biologici exogeni și endogeni (virusuri, germeni microbieni și toxinele lor, necroze tisulare etc.).

În aceste condiții patologice, dilatarea arteriolară se datorește relaxării musculaturii din peretele arterial fie în urma creșterii stimulului vasodilatator, fie a paraliziei celui vasoconstrictor. Creșterea masei de sînge în arteriolele și capilarele din teritoriul afectat este asociată cu accelerarea vitezei circulației sanguine în acest teritoriu.

Macroscopic, hiperemia activă se traduce, în primul rînd, prin culoarea roșie vie a țesutului sau teritoriului afectat datorită excesului de sînge arterial și capilar, modificare denumită eritem. Pe viu, hiperemia activă se însoțește și de creșterea temperaturii locale și accentuarea amplitudinii pulsului arterial.

Microscopic în teritoriul hiperemiat capilarele sînt dilatate, pline de hematii bine colorate și individualizate.

În funcție de modul de evoluție hiperemia activă poate fi acută sau cronică.

Hiperemia activă acută este o tulburare circulatorie reversibilă și fără consecințe. Are însă o deosebită semnificație anatomo-clinică întrucît precede sau însoțește numeroase stări patologice, în special de natură inflamatorie, cum ar fi: hiperemia mucoasei faringiene în angine, eritemul cutanat în arsuri, hiperemia conjunctivală în unele boli infecțioase etc. Complicarea hiperemiei active cu alte tulburări, ca edemul sau hemoragia, apare numai în urma asocierii cu modificări ale pereților capilari.

Hiperemia activă cronică se însoțește de edem și tumefiere loco-regională, întrucît în aceste condiții se produc și modificări ale pereților vasculari datorită duratei prelungite a tulburării circulatorii propriu-zise și hiperoxiei consecutive.

Hiperemia pasivă sau **staza sanguină** este caracterizată prin creșterea masei sanguine în vene și capilare, determinată de încetinirea și/sau reducerea cantitativă a fluxului sanguin venos în condițiile unei circulații arteriale normale. Aceste modificări nu se produc prin procese active ale peretelui venos, sărac în elemente musculare, ci în mod secundar, pasiv. Cauzele

Scanned with OKEN Scanner

diferă, însă, după cum staza sanguină este: a) *locală*, cînd interesează un organ sau un teritoriu limitat din organism; b) *regională*, cînd interesează un teritoriu mai întins și c) *generalizată*. Întinderea și localizarea depind, astfel, de cauza și mecanismul care o produc.

Staza sanguină locală este provocată de obicei de cauze mecanice, care realizează un obstacol în circulația de întoarcere.

Obstacolul venos constă în micșorarea sau obliterarea lumenului unui trunchi sau ramuri venoase datorită:

a) fie unor procese patologice proprii vasului, ca tromboze și flebite;

b) fie compresiunilor extrinseci care se exercită asupra vasului, așa cum sînt compresiunile provocate de tumori, cicatricele retractile, ptozele, aparatele gipsate, pansamentele compresive etc.

Intensitatea stazei sanguine depinde, în mare parte, de existența sau neexistența unei circulații colaterale venoase locale și de gradul de dezvoltare și integritatea acesteia.

Staza sanguină regională poate fi produsă de: a) procese patologice proprii venelor mari cu efecte obstructive, ca tromboflebita cavei superioare sau a cavei inferioare, precum și prin b) compresiuni exercitate asupra marilor vene de către procese tumorale, anevrisme aortice, mediastinite, pleurezii etc.; c) în plus obstacolul în calea circulației venoase poate fi constituit de dezorganizarea localizată a circulației, așa cum se întîlnește în ficatul cirotic care este însoțit de stază portală. *Staza sanguină regională* poate fi și de natură neuroparalitică ca în hemiplegii și paraplegii și se datorește suprimării contracției musculare și tulburărilor vasculare neurovegetative din teritoriul paralizat.

Staza sanguină generalizată apare în insuficiența cardiacă decompensată și interesează toate organele și țesuturile corpului, circulația de întoarcere în totalitate.

După evoluție, staza sanguină poate fi acută sau cronică.

Modificările morfopatologice variază în funcție de acest caracter evolutiv. *În staza sanguină acută*, organul sau teritoriul afectat capătă o culoare roșie-vinătă uniformă, denumită cianoză, care rezultă din creșterea cantității de sînge venos, respectiv de hemoglobină redusă; volumul și greutatea sînt mărite datorită masei de sînge crescute și, inconstant, unui grad variabil de edem.

Microscopic, venele și capilarele sînt dilatate, pline cu hematii alipite, cu colorabilitate inegală, variabilă, denotînd suferința celulară produsă de anoxie. Perivascular se găsesc, inconstant, edem și hematii extravazate (eritrodiapedeză). Apariția lor se datorește creșterii presiunii hidrostatice în venule și capilare, precum și leziunilor vasculare produse de anoxie (care determină o creștere a permeabilității vasculare).

În *staza sanguină cronică* teritoriul anatomic afectat prezintă de asemenea cianoză, tumefiere și greutate mărită prin creșterea masei sanguine dar și prin edem, care devine constant. Datorită permeabilizării și leziunilor pereților capilari, în unele organe sau teritorii se produc extravazări de hematii. Fagocitarea acestora și a hemoglobinei, rezultată din hemoliza lor, de către macrofagele locale, are ca urmare formarea de hemosiderină și depunerea acesteia în țesuturile locale. Totodată, ca o consecință a hipoxiei, care însoțește staza sanguină, celulele parenchimatoase din organul sau teritoriul afectat vor suferi modificări distrofice. În continuare, secundar leziunilor distrofice și edemului cronic poate apare scleroza locală.

În unele situații staza sanguină cronică se însoțește de instalarea unei circulații venoase colaterale cu dilatarea venelor respective.

Scanned with OKEN Scanner

Forme particulare de stază sanguină în raport cu mecanismul de producere sînt hipostaza şi hiperemia capilaro-venoasă.

Hipostaza sau congestia hipostatică interesează porţiunile declive ale unui organ sau teritoriu. De exemplu, în plămîni se produce în zonele paravertebrale şi bazale. Se mai poate întîlni la nivelul membrelor inferioare.

Hipostaza se datoreşte acţiunii gravitaţiei asupra masei sanguine intravenoase în condiţiile unui sistem venos destins, relaxat şi este favorizată de faptul că stratul muscular din peretele venelor este redus şi prezintă o slabă capacitate de contracţie.

Condiţiile de apariţie explică de ce hipostaza cedează prin modificarea poziţiei corpului.

La bătrîni şi copii, în mod special, hipostaza pulmonară favorizează suprainfecţiile.

O altă formă de hiperemie pasivă este hiperemia capilaro-venoasă descrisă de Moon. Apare în asfixii, arsuri, şocuri anafilactice. Hiperemia interesează venele şi capilarele şi se produce datorită atoniei pereţilor acestor vase. Ea diferă astfel de staza sanguină obişnuită prin mecanismul de producere, dar caracterele macro- şi microscopice sînt asemănătoare cu cele din staza sanguină obişnuită.

Modificările morfologice produse de staza sanguină în unele organe constituie expresia leziunilor menţionate şi mecanismelor producerii lor.

Plămînul de stază apare în afecţiunile cordului stîng, fiind denumit, de aceea, şi plămîn cardiac. Exemplul cel mai tipic este acela al plămînului de stază din stenoza mitrală.

În staza acută, plămînul este mărit de volum şi în greutate, are o culoare cianotică iar crepitaţiile alveolare sînt diminuate. La secţionare se scurge o mare cantitate de sînge venos, precum şi lichid de edem. Microscopic, capilarele sînt dilatate, pline de hematii alipite, iar în unele alveole se găseşte lichid de edem, cu rare celule alveolare şi hematii.

În staza cronică, plămînul este de asemenea mărit de volum şi în greutate, culoarea sa este cianotică dar cu zone brune, iar consistenţa este crescută (induraţie brună); crepitaţiile alveolare sînt reduse; la secţionare se scurge sînge venos abundent şi lichid de edem iar ţesutul pulmonar este mai dens, cu zone hipoaerate.

Microscopic (fig. II-1), în staza cronică pe lîngă dilatarea capilarelor şi a venelor, care sînt pline cu hematii, se observă o îngroşare a septurilor alveolare şi interlobulare prin scleroză difuză; apar, totodată, depuneri importante de hemosiderină. În alveole se găseşte lichid de edem cu hematii sau resturi din hematiile dezintegrate, precum şi numeroase celule alveolare şi macrofage; unele macrofage denumite celule cardiace, sînt mărite de volum, uninucleate sau cu 2—3 nuclei, cu citoplasmă abundentă şi conţin, în citoplasmă, granule de hemosiderină de culoare gălbuie-cafenie. Hemosiderina provine din hemoglobina hematiilor extravazate şi apoi dezintegrate şi fagocitate de macrofagele alveolare.

Bronhiile prezintă capilare dilatate, leziuni distrofice ale celulelor epiteliale, precum şi scleroză localizată predominant peribronşic.

Ficatul de stază se produce cel mai frecvent în decompensarea inimii drepte. Macroscopic, volumul şi greutatea ficatului sînt mărite, suprafaţa este netedă, cu capsula destinsă, subţire şi transparentă, lăsînd să se vadă culoarea cianotică a parenchimului hepatic. Marginea anterioară a ficatului este rotunjită. La secţionare, din ficat se scurge o mare cantitate de sînge venos, iar parenchimul hepatic prezintă un desen lobular accentuat şi aspect caracteristic pestriţ, denumit ficat muscad, realizat de zonele puncti-

Scanned with OKEN Scanner

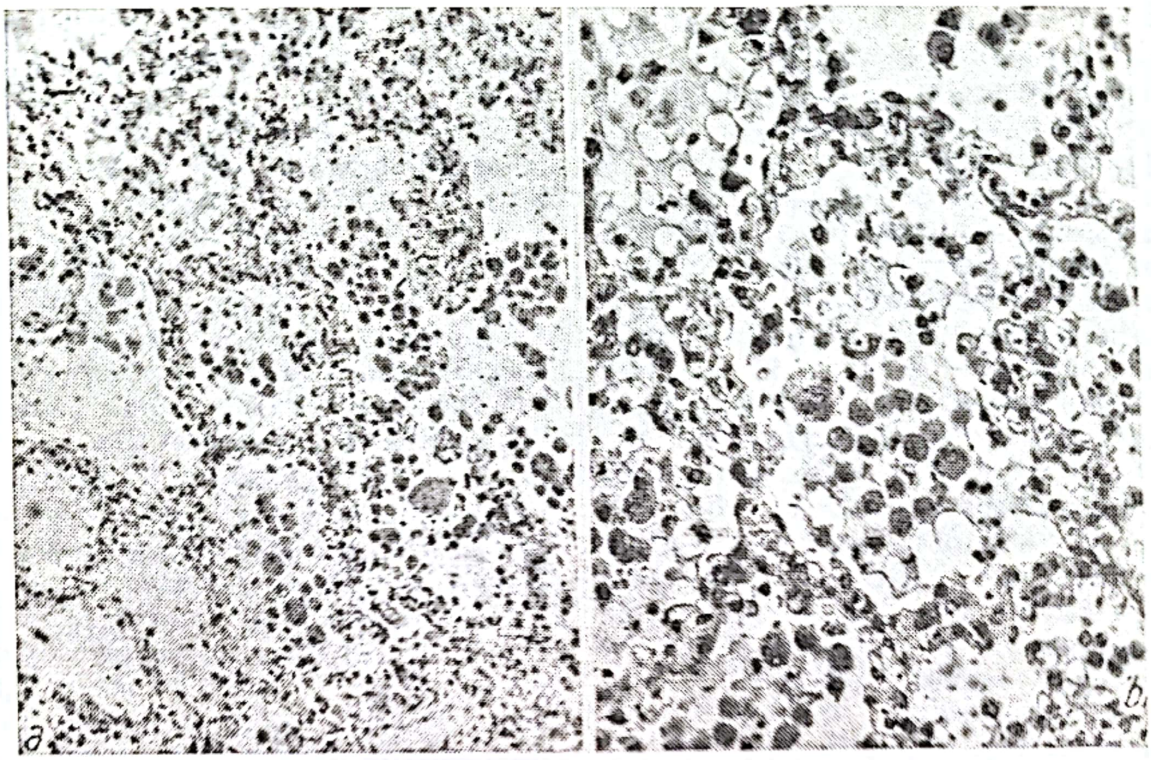

Fig. II—1. — Plămîn cu stază sanguină cronică.

a) alveole cu septurile îngroşate prin distensie capilară şi scleroză, iar lumenul ocupat parţial sau total de lichid de edem în care se găsesc numeroase macrofage alveolare; *b)* detaliu cu evidenţierea celulelor cardiace în lumenele alveolare.

forme de culoare negricios-vineţie corespunzînd stazei centrolobulare, înconjurată de altele de culoare brună sau gălbuie, corespunzînd parenchimului lobulilor hepatici. În staza prelungită şi intensă, mult extinsă în cuprinsul lobulilor hepatici, zonele cianotice de stază sanguină confluează, înconjurînd insulele brune-gălbui de ţesut hepatic; în stadiile finale se asociază şi scleroza moderată (ciroza cardiacă). Microscopic (fig. II-2), leziunile diferă în funcţie de vechimea stazei sanguine. În staza incipientă, vena centrolobulară şi capilarele din jur sînt dilatate şi pline cu hematii, iar cordoanele celulare din zona centrală a lobulului hepatic sînt atrofiate prin compresiune. Într-un stadiu mai avansat, lobulii hepatici prezintă aspectul denumit *ficat în cocardă*, aspect datorit lezării inegale şi diferite a celor trei zone principale ale lobulului hepatic: centrolobulară, mediolobulară şi periportală. În acest stadiu, staza sanguină din zona centrolobulară este mult accentuată, astfel că celulele hepatice din această zonă sînt atrofiate prin compresiunea exercitată de dilatarea capilarelor; dată fiind însă, acomodarea la un oarecare grad de hipoxie, ele prezintă alte modificări distrofice numai în cantitate redusă; în schimb, celulele din zonele mediolobulare, dotate cu procese metabolice şi oxidative intense şi deci deosebit de sensibile la hipoxie, prezintă cele mai intense leziuni distrofice, sub forma de distrofie grasă; în zona periferică, în care aportul de oxigen este asigurat, celulele sînt indemne de leziuni şi prezintă chiar procese de regenerare celulară. Macroscopic, apare astfel aspectul în cocardă, realizat de zona centrală cianotică, înconjurată circular de zona mediolobulară de culoare gălbuie şi

Scanned with OKEN Scanner

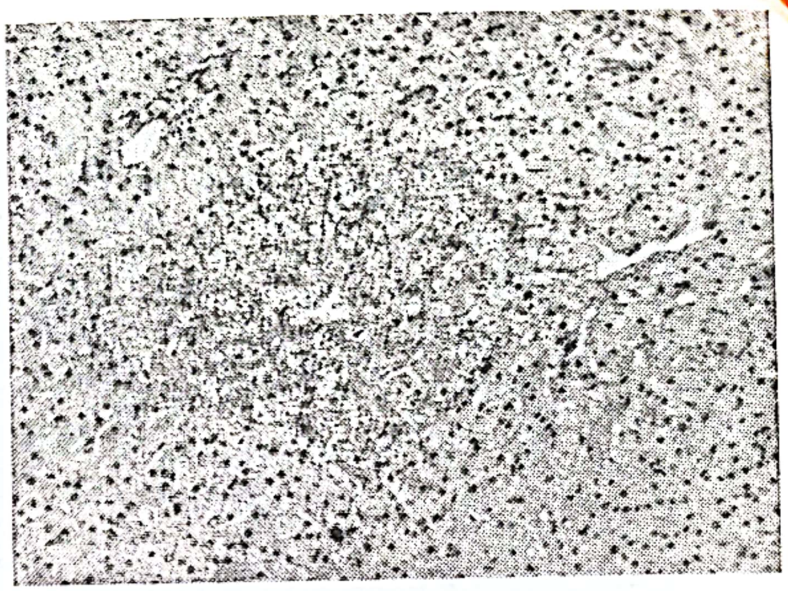

Fig. II—2. — Ficat de stază.

apoi de zona periferică a lobulului de culoare brună.

În stadiile și mai avansate ale stazei sanguine, leziunile distrofice și atrofice ale celulelor din zona centro- și mediolobulară devin deosebit de intense și ajung pînă la necroză celulară; în același timp, dilatarea capilarelor din aceste zone devine foarte accentuată și este însoțită și de extravazare de hematii. Celulele hepatice persistă numai în jurul spațiilor porte. Microscopic lobulul hepatic are aparent o structură inversată părînd centrată de spațiul port de unde și denumirea de *ficat intervertit.*

În staza cronică, se asociază un proces moderat de scleroză difuză hepatică, constituindu-se ciroza hepatică cardiacă.

Rinichiul de stază (fig. II-3) apare în staza generalizată de origine cardiacă. Afectarea renală este bilaterală. Rinichii sînt măriți de volum și greutate cu suprafața netedă și capsula destinsă, transparentă. Parenchimul renal are o culoare roșie-vineție. Consistența este elastică iar friabilitatea ușor crescută. Decapsularea se face cu ușurință. Pe suprafața de secțiune, corticala apare de culoare roșie-vineție, iar glomerulii cu stază apar ca picheteuri intens colorate; venele sînt dilatate sub formă de dungi fine, roșii-negricioase. Medulara apare cianotică numai în stazele intense și prelungite. Microscopic, capilarele glomerulare și peritubulare sînt dilatate iar lumenul lor este ocupat de hematii conglomerate. În spațiile glomerular și tubular se pot găsi hematii extravazate, iar epiteliile tubulare pot prezenta leziuni distrofice datorite hipoxiei.

Splina de stază apare în cursul stazei generalizate sau în staza sanguină regională de origine portală. Splina crește de volum și în greutate putînd ajunge la 500 g și chiar mai mult. Suprafața sa este netedă și capsula transparentă lăsînd să se vadă culoarea roșie-vineție a parenchimului splenic. Consistența este crescută. La secționare, se scurge sînge venos în cantitate mare iar parenchimul prezintă fibroză difuză, cu reducerea pulpei albe.

Microscopic, sinusurile pulpei roșii sînt mult dilatate, pline cu hematii, dar se găsesc și hematii extravazate. Pulpa albă este redusă. În stadiile cronice, apare fibroza difuză a parenchimului, care asociată cu dilatarea sinusurilor, creează aspecte fibroangiomatoase. Se produc, totodată, hemoragii și secun-

Scanned with OKEN Scanner

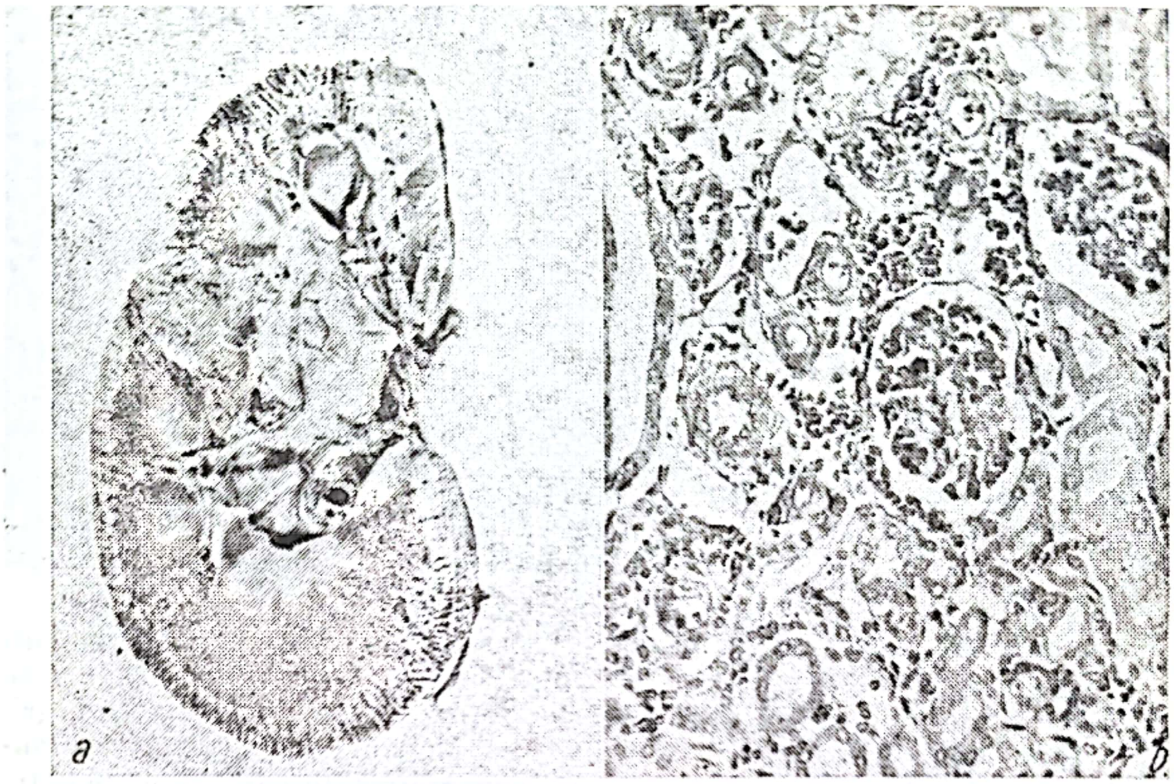

Fig. II—3. — Rinichi de stază.
a) aspect macroscopic; *b)* aspect microscopic.

dar acestora, depozite importante de hemosiderină.

Evoluţie. Staza sanguină acută, cedează fără sechele, odată cu dispariţia cauzei care a determinat obstacolul în circulaţia de întoarcere.

În staza sanguină cronică, dispariţia cauzei şi restabilirea circulaţiei venoase au ca urmare retrocedarea majorităţii modificărilor locale ca: cianoza, edemul, tumefacţia. Persistă însă, în măsura în care s-au produs, scleroza şi depunerile de hemosiderină.

Evoluţia stazei sanguine generalizate depinde de aceea a tulburării cardiace care o produce; modificările morfopatologice cedează după restabilirea funcţiei cardiace, dar într-o perioadă de timp dependentă de intensitatea acestor modificări.

Consecinţe. Staza sanguină constituie o condiţie favorizantă pentru producerea trombozei.

Un caz particular este acela al plămînului de stază care este susceptibil de infecţii.

După cum s-a mai arătat staza sanguină cronică determinînd o hipoxie de lungă durată va produce o serie de modificări în ţesuturi, care depind, în primul rînd, de sensibilitatea acestora la lipsa de oxigen. Se produc, astfel, leziuni distrofice şi atrofice cu atît mai accentuate cu cît ţesuturile prezintă o mai mare susceptibilitate la hipoxie. De asemenea, se mai pot produce extravazări de hematii sau chiar mici hemoragii urmate de hemosideroză localizată.

Ca urmare a acestor leziuni şi a edemului prelungit, în unele organe (plămîn, ficat) se poate constitui un proces de scleroză.

Staza sanguină generalizată, de origine cardiacă, produce tulburările funcţionale şi modificările morfologice cele mai importante, datorită caracterului său generalizat periferic şi visceral.

Scanned with OKEN Scanner

EMBOLIA

Embolia este definită ca obstrucția vasculară produsă de un material vehiculat de sîngele circulant, dar străin de compoziția sa. Acest material este denumit embol.

Embolul poate avea origine endogenă (trombi, țesuturi moi, placenta, lichidul amniotic etc.) sau exogenă (introducere sau pătrundere de aer, grăsimi lichide, corpi străini pătrunși în circulația sanguină prin perfuzii etc.).

După caracterele fizice se deosebesc emboli solizi, lichizi și gazoși.

Embolul solid este constituit din trombi sau fragmente de trombi detașate (trombembolia), fragmente de țesut (placentă, țesut gras, măduvă osoasă etc.), grupuri celulare (celule neoplazice, hepatice), corpi străini (impurități, fragmente de cateter etc.), material necrotic ateromatos, cu cristale de colesterol (din leziuni ateromatoase).

Embolul lichid poate fi constituit din lichid amniotic sau grăsimi lichide de origine endogenă sau pătrunse accidental în circulația sanguină.

Embolul gazos poate fi format din oxigen, azot, aer.

Embolul poate fi *aseptic* sau *septic*.

Vehicularea embolului urmează în mod obișnuit sensul circulației sanguine, realizînd *embolia directă*. Mult mai rar, vehicularea embolului se face în sensuri neobișnuite. Astfel, în *embolia paradoxală*, embolul trece din circulația venoasă în cea arterială (sau invers) fără a străbate rețeaua capilară; asemenea embolii sînt realizate de vehicularea embolului prin defecte septale cardiace persistente (comunicații interatriale sau interventriculare) sau prin traversarea de către microembol a capilarelor și a șunturilor arterio-venoase. *Embolia retrogradă* se produce prin vehicularea embolului în sens contrar circulației sanguine. Ca exemplu, menționăm embolia venelor intrarahidiene și a ramurilor lor venoase intracerebrale prin emboli care au ca punct de plecare venele mari prevertebrale, abdominale și toracice. În cursul creșterii bruște a presiunii intraabdominale sau intratoracice, embolul urmează, în aceste cazuri, căile venoase de legătură între venele prevertebrale și plexul venos intrarahidian, și circulînd în sens contrar circulației sanguine, va produce embolii intrarahidiene sau intracerebrale.

Trombembolia, în sensul strict al termenului, este o embolie produsă prin trombi sau fragmente de trombi detașate, urmate de tromboză locală secundară; în sensul mai larg al termenului, se înțelege orice embolie de origine și natură trombotică.

Incidența trombemboliei crește cu vîrsta, aproximativ 90% din cazuri apărînd peste vîrsta de 50 de ani.

Sursa trombilor sau fragmentelor de trombi poate fi venoasă, arterială și cardiacă.

Originea venoasă este constituită de tromboflebite, mai frecvent ale membrelor inferioare, pelviene și intraabdominale; postoperator apar asemenea embolii cu cele mai variate puncte de plecare, inclusiv venele profunde.

Originea arterială este reprezentată mai ales de tromboze dezvoltate pe leziuni ateromatoase și mai rar la nivelul proceselor de arterită sau anevrisme.

Trombembolia de origine cardiacă are ca punct de plecare trombii intracardiaci.

În funcție de calea vasculară urmată de embol (de origine trombotică) se deosebesc trombembolii arteriale și venoase.

Trombembolia arterială cu punct de plecare la nivelul trombozelor arteriale sau în cordul stîng se localizează în special în arterele din rinichi, splină, creier, extremitățile inferioare, arterele mezenterice și foarte rar în arterele cu alte localizări.

În trombembolia venoasă cea mai frecventă localizare este cea pulmonară

Scanned with OKEN Scanner

Fig. II—4. — Trombembolie a arterelor pulmonare.

(în arterele pulmonare) (fig. II-4) și numai în embolia paradoxală sau retrogradă se întîlnesc și alte localizări.

În ceea ce privește trombembolia cu punct de plecare cardiac, după cum sediul leziunii inițiale este în cordul drept sau în cordul stîng, emboliile vor urma distribuția emboliilor venoase sau, respectiv, a celor arteriale. Embolia prin material trombotic poate interesa vase mari sau mici, poate fi unică sau multiplă, în ultimul caz producîndu-se trombembolii multiple, simultan sau succesiv.

Embolul de natură trombotică poate fi deosebit de cheagurile cruorice, întrucît este friabil, mat și albicios și prezintă striuri caracteristice, în timp ce cheagul cruoric este lucios, elastic, fără striuri.

De obicei, embolia de natură trombotică se asociază cu tromboze locale constituite secundar. Din această cauză, în trombemboliile vechi, procesele de organizare care interesează atît embolul inițial, cît și trombul secundar, nu mai permit deosebirea de o tromboză locală. Modalitatea de producere a acestor procese a fost demonstrată experimental de Horie și colab. care au arătat că în vasul cu embolie de natură trombotică endoteliile prezintă leziuni după două ore. Aceste leziuni sînt urmate de adeziunea și agregarea de plachete atît subendotelial, cît și în jurul embolului; urmează constituirea procesului de tromboză secundară asociată emboliei. Procesele de organizare sînt evidente după trei zile de la producerea emboliei.

Trombemboliile vaselor mari sînt urmate de tulburări clinice și pot produce chiar moartea bolnavului; ele produc leziuni morfologice în teritoriul tributar vasului afectat. Trombemboliile vaselor mici pot rămîne inaparente clinic și morfologic sau produc leziuni limitate. Tulburările clinice, fiziopatologice și morfologice, adeseori grave, se produc însă chiar în cazurile de trombembolii ale vaselor mici, dacă acestea sînt multiple, sau interesează organe cu mare importanță vitală, așa cum sînt cordul și encefalul.

Embolia grasă — cu țesut gras sau grăsimi endogene — se produce îndeosebi în urma distrugerilor și traumatismelor de țesuturi moi și oase, fracturi, arsuri întinse sau după intervenții chirurgicale largi, care implică traumatisme ale părților moi și oaselor.

După Peltier, embolii grase se constată la aproximativ 20% din bolnavii cu mari intervenții chirurgicale pe țesuturile moi și la aproximativ 75% din cei cu intervenții pe oase.

Excepțional de rar embolia grasă a fost observată și în cazurile de ficat gras, la alcoolici și diabetici cu distrofii hepatice, probabil prin distrugeri

Scanned with OKEN Scanner

de celule hepatice cu eliberarea de grăsimi.

În patogenia emboliei grase se incriminează mobilizarea de celule grase sau de grăsimi eliberate prin distrugerea acestora, urmate de pătrunderea lor directă în vasele sanguine deschise sau prin intermediul căilor limfatice. Pătrunderea în vase se explică prin presiunea locală crescută.

Embolia grasă exogenă se produce prin introducerea accidentală de grăsime în vasele sanguine.

Embolia grasă interesează totdeauna vasele mici şi capilarele şi este localizată mai ales pulmonar (întrucît plămînul acţionează în cele mai multe cazuri ca un filtru eficient); localizarea cerebrală este mai rară şi apare numai cînd filtrul pulmonar este depăşit. La fel şi emboliile grase generalizate.

Evidenţierea morfologică a emboliei grase necesită colorarii adecvate (cu tetraoxid de osmiu, Scharlach R., Sudan III etc.).

Majoritatea embolilor au un diametru de 15—40 μ, cei din plămîni fiind, în general, mai mari decît cei din arterele mari ale circulaţiei sistemice. Deoarece embolii de grăsime sînt fluizi şi deformabili, ei pot pătrunde în cele mai mici vase şi capătă forme alungite sau numai sferice.

În numeroase cazuri embolia grasă rămîne asimptomatică, iar materialul gras emboligen este dispersat în globule tot mai mici, fagocitate de macrofage sau înglobate de celulele hepatice. Severitatea tulburărilor depinde de numărul de vase embolizate, de asocierea stării de şoc şi de localizare. Localizările cerebrală şi pulmonară sînt cele mai grave, deşi în majoritatea cazurilor embolia grasă pulmonară rămîne subclinică, asimptomatică. În cazurile grave se pot produce edem şi hemoragie pulmonară. În creier, emboliile produc, adesea, hemoragii petesiale mici, arii de necroză ischemică şi hemoragică sau necroze şi demielinizări. În cazurile foarte grave atît embolia grasă pulmonară, cît şi cea cerebrală pot produce moartea. Emboliile din circulaţia sistemică se mai pot însoţi de peteşii hemoragice cutanate, mai ales la pielea feţei, toracelui şi umerilor.

Embolia cu lichid amniotic se produce în timpul travaliului şi mai ales în travaliile prelungite şi traumatizante, însoţindu-se adesea de stare de şoc şi tulburări cardio-respiratorii dramatice. Roche şi colab., prin tehnici adecvate, au evidenţiat prezenţa emboliei cu lichid amniotic la 95% din cazurile de deces matern postnatal. Probabil că lichidul amniotic pătrunde în vasele uterine prin zona periferică de inserţie a placentei în urma presiunii crescute intrauterine produsă de contracţia miometrului.

Embolia este localizată în arterele pulmonare mici iar microscopic lumenul vascular conţine epitelii pavimentoase, *vernix caseosa*, fire de păr şi mucus. Se asociază uneori cu tromboze, datorite tromboplastinei provenită din ţesuturile traumatizate şi din lichidul amniotic.

Severitatea tulburărilor clinice şi morfologice depinde de numărul şi calibrul vaselor embolizate.

Embolia cu material ateromatos are ca punct de plecare leziunile ateromatoase aortice sau ale altor artere mari şi presupune ulcerarea leziunilor ateromatoase. Schornagel a găsit asemenea embolii în vasele renale la 14,7% din bolnavii cu ateromatoză aortică întinsă. Embolul este constituit din cristale de colesterol şi material amorf, rareori şi cu mici granule calcice. Aceste embolii se asociază cu microtromboze şi reacţie fibro-conjunctivă care înglobează embolusul.

Asemenea embolii interesează arterele mici şi, în special, artere renale, splenice, meningo-cerebrale, ale extremităţilor inferioare şi coronariene. Se admite posibilitatea repetării acestor embolii, dată fiind evoluţia îndelungată a ateromatozei.

Scanned with OKEN Scanner

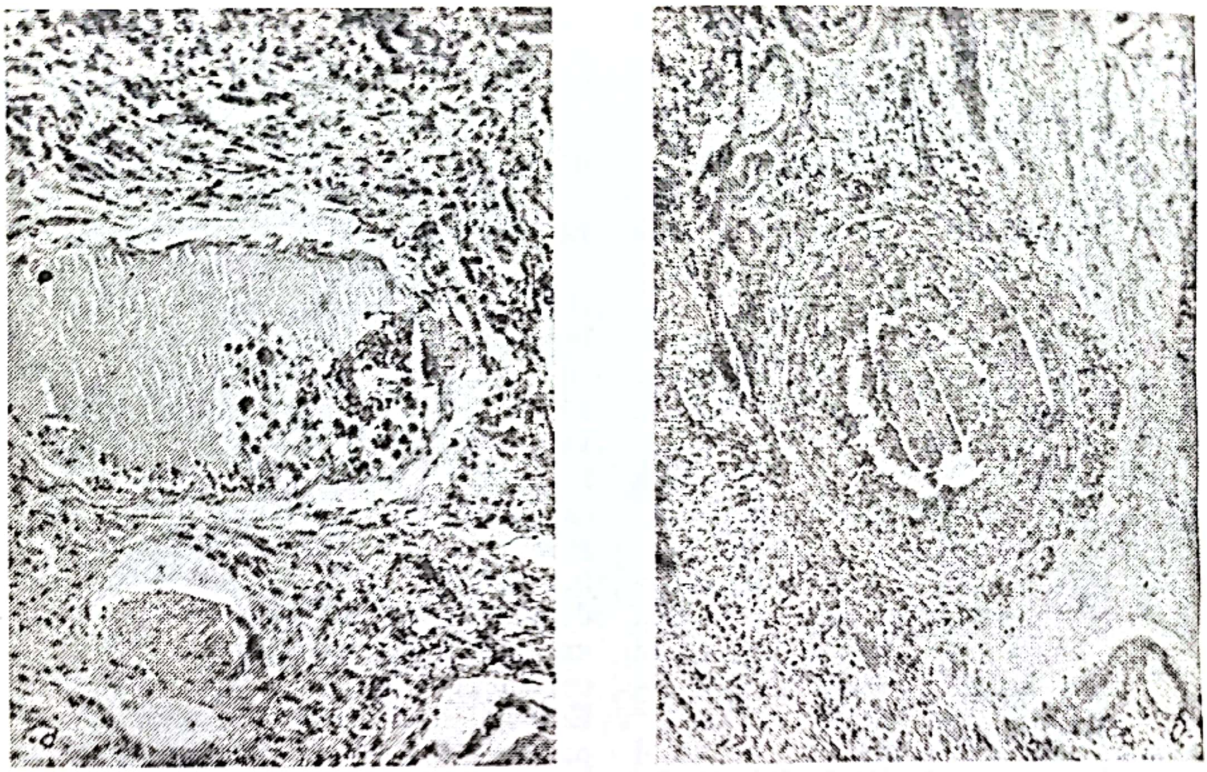

Fig. II—5 a, b. — Embolie neoplazică în vasele din peretele gastric.

Embolia neoplazică (fig. II-5) se poate întîlni în toate neoplaziile maligne infiltrative, invadante. Embolul este constituit din grupuri de celule neoplazice și se asociază cu microtromboze. Localizarea de predilecție este în vasele mici. Embolii neoplazici sînt, adesea, distruși, dar pot de asemenea supraviețui și constitui o sursă de metastaze. **Embolia cu măduvă osoasă** se întîlnește în urma fracturilor sau traumatismelor chirurgicale osoase. Embolul este constituit din măduvă hematogenă, asociată adesea și cu celule grase. Localizarea obișnuită este în arterele mici pulmonare. Cel mai frecvent, această embolie rămîne inaparentă clinic; rareori, poate produce tulburări circulatorii grave. **Embolia gazoasă** poate fi produsă cu aer sau cu alte gaze.

Embolia cu aer se realizează în condiții foarte variate: deschideri de vase sau deschiderea cordului în intervenții chirurgicale, puncții intrapleurale și intraperitoneale, toracoscopie sau laparascopie, pneumotorax, pneumoperitoneu etc. În funcție de calea vasculară urmată de aerul pătruns în circulația sanguină, se recunoaște embolia aeriană venoasă și arterială. În embolia aeriană produsă pe cale venoasă, sînt interesate de obicei arterele mici pulmonare și capilarele pulmonare, dar aerul se poate găsi și în cordul drept sau în vasele cerebrale. Prezența emboliei aeriene în vasele cerebrale se explică prin traversarea filtrului pulmonar sau cînd embolia se produce în sens retrograd. În cazurile de persistență a găurii ovale se pot produce și embolii paradoxale.

În embolia aeriană arterială, distribuția emboliilor este mult mai largă, putînd interesa arterele mici periferice (piele marmorată), arterele linguale, cu paloarea limbii, arterele retiniene, coronare, cerebrale etc. Hills a demonstrat că distribuția largă în vasele mici precum și traversarea filtrelor capilare se datorește fisiunii bulelor de gaz pătrunse în circulație.

Scanned with OKEN Scanner

Pentru evidențierea emboliei aeriene, cordul și arterele pulmonare trebuie deschise sub apă. Macroscopic se poate găsi și sînge spumos intracardiac sau în vasele mari, sau bule de aer în țesuturile moi, vasele intracerebrale și în alte vase.

Severitatea emboliei aeriene depinde de cantitatea de aer pătrunsă în circulație (un volum de peste 100—150 cm^3 poate produce moartea) și de localizarea emboliei, cele mai grave fiind embolia cerebrală și embolia coronariană. Aerul în cantități reduse este rapid absorbit.

Embolia gazoasă de decompresiune se produce la subiecți care sînt supuși unor treceri rapide de la o presiune ridicată la o presiune normală (chesonieri, scafandri etc.).

Emboliile gazoși sînt constituiți din azot, oxigen și/sau bioxid de carbon, în funcție de compoziția atmosferei în care se găsesc subiecții supuși modificărilor de presiune, în costumele sau camerele speciale — chesoane — experimentale sau de lucru.

Mecanismul de producere a acestor emboli se bazează pe faptul că, cantitatea și natura gazelor solubilizate în sînge este dependentă de presiunea și compoziția atmosferei înconjurătoare. Decompresiunea bruscă produce eliberarea gazelor solubilizate, care formează mici bule; acestea, prin confluare, vor forma emboli gazoși și bule de gaze în țesuturi (mai ales în țesutul gras). Întrucît concentrația în azot este de obicei cea mai ridicată în atmosfera de lucru a acestor subiecți, emboliile se produc cel mai frecvent cu azot. Cînd în atmosfera de lucru predomină concentrația în oxigen, embolia se produce de asemenea cu oxigen.

Emboliile pot avea localizări foarte diferite: pulmonare, cerebrale, articulare, hepatice, pancreatice, periferice etc. Emboliile gazoase se asociază frecvent cu emboli grase, întrucît azotul este solubil în grăsimi.

Intensitatea emboliei gazoase depinde de diferența de presiune, durata menținerii la presiuni neobișnuite și temperatura mediului.

Efectele imediate sînt determinate îndeosebi de emboliile gazoase cu localizări pulmonare, cerebrale și articulare. Rareori, pot produce chiar moartea. Efectele la distanță constau în rarefacții osoase, localizate în epifizele oaselor mari și care corespund probabil unor sechele postnecrotice de origine ischemică.

Embolia septică este constituită de emboli formați din colonii microbiene sau fungice sau din fragmente de țesuturi și trombi care conțin microbi sau fungi. Asemenea emboli se produc în arterele mici (inclusiv arterele circulației pulmonare) și capilarele din diferite organe sau țesuturi, producînd pe lîngă fenomene obstructive, adesea de importanță secundară, reacții inflamatorii acute cu tendință supurativă.

Embolia parazitară este produsă de larve de paraziți sau paraziți care infestează omul și în special de nematode, *Paragonimius*, *Echinococcus carinii*.

Evoluția și consecințele generale ale emboliilor. Tulburările hemodinamice depind de gradul de obstrucție vasculară, de mărimea și localizarea vasului interesat și de existența sau lipsa circulației colaterale. Efectul cel mai important, ca și în tromboză, este ischemia cu toate urmările sale posibile: infarct, gangrenă, ramolisment cerebral.

Cele mai frecvente și cele mai grave consecințe apar în embolia cerebrală, pulmonară și coronariană.

În embolia arterei pulmonare și a ramurilor sale, obstrucția vasculară se însoțește și de tulburări neuroreflexe care produc inhibarea respirației și scăderea presiunii coronariene.

Un caz particular îl constituie embolia septică, în care efectele obstrucției vasculare se asociază cu cele septico-inflamatorii. În sfîrșit, embolia neoplazică prezintă de asemenea particulari-

Scanned with OKEN Scanner

Pentru evidențierea emboliei aeriene, cordul și arterele pulmonare trebuie deschise sub apă. Macroscopic se poate găsi și sînge spumos intracardiac sau în vasele mari, sau bule de aer în țesuturile moi, vasele intracerebrale și în alte vase.

Severitatea emboliei aeriene depinde de cantitatea de aer pătrunsă în circulație (un volum de peste 100—150 cm^3 poate produce moartea) și de localizarea emboliei, cele mai grave fiind embolia cerebrală și embolia coronariană. Aerul în cantități reduse este rapid absorbit.

Embolia gazoasă de decompresiune se produce la subiecți care sînt supuși unor treceri rapide de la o presiune ridicată la o presiune normală (chesonieri, scafandri etc.).

Embolii gazoși sînt constituiți din azot, oxigen și/sau bioxid de carbon, în funcție de compoziția atmosferei în care se găsesc subiecții supuși modificărilor de presiune, în costumele sau camerele speciale — chesoane — experimentale sau de lucru.

Mecanismul de producere a acestor embolii se bazează pe faptul că, cantitatea și natura gazelor solubilizate în sînge este dependentă de presiunea și compoziția atmosferei înconjurătoare. Decompresiunea bruscă produce eliberarea gazelor solubilizate, care formează mici bule; acestea, prin confluare, vor forma embolii gazoși și bule de gaze în țesuturi (mai ales în țesutul gras). Întrucît concentrația în azot este de obicei cea mai ridicată în atmosfera de lucru a acestor subiecți, emboliile se produc cel mai frecvent cu azot. Cînd în atmosfera de lucru predomină concentrația în oxigen, embolia se produce de asemenea cu oxigen. Emboliile pot avea localizări foarte diferite: pulmonare, cerebrale, articulare, hepatice, pancreatice, periferice etc. Emboliile gazoase se asociază frecvent cu embolii grase, întrucît azotul este solubil în grăsimi.

Intensitatea emboliei gazoase depinde de diferența de presiune, durata menținerii la presiuni neobișnuite și temperatura mediului.

Efectele imediate sînt determinate îndeosebi de emboliile gazoase cu localizări pulmonare, cerebrale și articulare. Rareori, pot produce chiar moartea. Efectele la distanță constau în rarefacții osoase, localizate în epifizele oaselor mari și care corespund probabil unor sechele postnecrotice de origine ischemică.

Embolia septică este constituită de emboli formați din colonii microbiene sau fungice sau din fragmente de țesuturi și trombi care conțin microbi sau fungi. Asemenea embolii se produc în arterele mici (inclusiv arterele circulației pulmonare) și capilarele din diferite organe sau țesuturi, producînd pe lîngă fenomene obstructive, adesea de importanță secundară, reacții inflamatorii acute cu tendință supurativă.

Embolia parazitară este produsă de larve de paraziți sau paraziți care infestează omul și în special de nematode, *Paragonimius*, *Echinococcus carinii*.

Evoluția și consecințele generale ale emboliilor. Tulburările hemodinamice depind de gradul de obstrucție vasculară, de mărimea și localizarea vasului interesat și de existența sau lipsa circulației colaterale. Efectul cel mai important, ca și în tromboză, este ischemia cu toate urmările sale posibile: infarct, gangrenă, ramolisment cerebral.

Cele mai frecvente și cele mai grave consecințe apar în embolia cerebrală, pulmonară și coronariană.

În embolia arterei pulmonare și a ramurilor sale, obstrucția vasculară se însoțește și de tulburări neuroreflexe care produc inhibarea respirației și scăderea presiunii coronariene.

Un caz particular îl constituie embolia septică, în care efectele obstrucției vasculare se asociază cu cele septico-inflamatorii. În sfîrșit, embolia neoplazică prezintă de asemenea particulari-

Scanned with OKEN Scanner

tatea că pe lîngă eventualele fenomene de obstrucție vasculară poate genera metastaze.

TROMBOZA

Trombul este un coagul format intravascular sau intracardiac în timpul vieții, pe seama constituienților sanguini. Procesul de formare se numește tromboză.

În producerea trombozei sînt implicate trei grupe de factori, așa-numita triadă a lui Virchow: modificări vasculare sau la nivelul cordului, tulburări hemodinamice localizate și tulburări ale factorilor de coagulare.

a) *Modificările vasculare* și *cardiace* constau, în primul rînd, în leziuni ale endoteliului cu dispariția acestuia pe zone mai mult sau mai puțin întinse. Asemenea leziuni apar în numeroase afecțiuni vasculare ca: ateromatoză, arterite și flebite, în invazia neoplazică a peretelui vascular, în traumatisme vasculare etc. La nivelul cordului modificări asemănătoare apar în endocarditele septice și aseptice.

Leziunile endoteliale permit și favorizează adeziunea și agregarea plachetelor sanguine. Cauzele acestui fenomen sînt multiple. Într-adevăr, în condiții normale, caracterele și proprietățile endoteliului îl fac impropriu adeziunii plachetare. În asemenea condiții endoteliul formează un strat continuu pe fața internă a peretelui vascular, realizînd o suprafață netrombogenă, caracter completat de existența unui fin film continuu (glicocalix), dispus pe fața sa endovasculară și constituit din glicolipide, glicoproteine și proteoglicani.

Proprietățile netrombogene ale endoteliului se mai datoresc existenței, la nivelul său, a unui activator al plasminogenului precum i a unei α_2-macroglobuline care acționează asupra proteazelor implicate îa mecanismul de coagulare. Recent, un rol antitrombotic fundamental a fost atribuit prostaglandinei x sau prostaciclinei (PGI_2) sintetizate în peretele vascular și mai ales în zona intimală și endoteliu.

Aceste caractere ale endoteliului dispar la nivelul zonelor sale lezate unde, dimpotrivă, apar condiții favorizante pentru producerea trombozei.

Mai mult, împiedicarea adeziunii plachetare în condiții normale este dependentă și de faptul că atît endoteliul, cît și plachetele sanguine sînt dotate cu același tip de sarcină electrică — negativă. În condiții patologice, însă, în zonele lezate ale endoteliului sarcina electrică se modifică în timp ce plachetele sanguine continuă să fie dotate cu încărcătură electrică negativă. Apare, astfel, încă o condiție favorizantă a adeziunii plachetelor sanguine la peretele vascular. S-a mai constatat că în adeziunea și agregarea plachetară la nivelul leziunilor de endoteliu este esențial contactul plachetelor sanguine cu țesutul subendotelial. Aceasta întrucît țesutul conjunctiv, colagenul și, într-o măsură mai redusă elastina, au însușiri procoagulante, datorită capacității lor de a activa factorul Hageman (factorul XII) (Spaset și colab.), precum și datorită eliberării de adenozindifosfat (ADF) din aceste țesuturi, factor care intervine în adeziunea și agregarea plachetară. În unele situații, ca în anoxie, cînd modificările endoteliale sînt mai reduse, ele interesînd numai cimentul intercelular, s-a observat că plachetele sanguine aderă, inițial, la nivelul joncțiunilor intercelulare. De obicei, însă, aceste modificări se asociază și cu apariția de discontinuități endoteliale care permit contactul plachetelor sanguine cu țesutul subendotelial și intervenția tuturor factorilor amintiți.

Pe lîngă modificările endoteliale este probabil ca în producerea trombozei să intervină și leziuni ale altor elemente din structura peretelui vascular, leziuni care au ca urmare eliberarea de ADF și de tromboplastină tisulară.

b) Dintre *tulburările hemodinamice*,

Scanned with OKEN Scanner

staza sanguină sau simpla încetinire a circulației sanguine într-un teritoriu vascular intervine în producerea trombozei prin două mecanisme. În primul rînd prin modificarea dispoziției elementelor figurate, inclusiv a plachetelor, în curentul sanguin, cu tendință de marginație a acestora. Ele ajung, astfel, în număr mare în contact cu endoteliul vascular. În al doilea rînd, prin prelungirea perioadei de contact a plachetelor sanguine cu suprafața endotelială, care creează condiții favorizante pentru adeziunea și agregarea plachetelor sanguine. În plus, staza sanguină favorizează producerea trombozei și datorită leziunilor endoteliale secundare anoxiei care o însoțește, iar în faza constituirii trombului secundar probabil pentru că permite, prin încetinirea circulației de întoarcere, o creștere a concentrației locale de trombină. Condiții asemănătoare pentru adeziunea și agregarea de plachete sînt create de modificări ale sensului curentului sanguin, cum sînt mișcarea rotatorie sau în vîrtej a acestuia, așa cum se observă în anevrismele vasculare sau cardiace, în varicele venoase, în ulcerațiile ateromatoase, în cavitatea auriculară stîngă în stenoza mitrală etc. În majoritatea acestor cazuri, tulburarea hemodinamică produce și microtraumatisme ale peretelui vascular (respectiv cardiac) și se însoțește, adesea, de un grad variabil de anoxie.

Proeminarea agregatului plachetar sau a trombului în lumenul vascular (sau cardiac) facilitează contactul cu plachetele sanguine, favorizînd creșterea adeziunii plachetare.

c) *Tulburările factorilor de coagulare*, care intervin în producerea trombozei, interesează atît plachetele sanguine, cît și factorii plasmatici care intervin direct sau indirect în procesul de coagulare.

Numărul crescut de plachete constituie, astfel, un factor favorizant. S-a constatat că există un oarecare paralelism între creșterea numărului de plachete și adezivitatea lor. Asemenea situații apar în stările postoperatorii cînd și frecvența trombozei este mai mare. Creșterea bruscă a numărului de plachete circulante se asociază, probabil, și cu modificări calitative ale lor, mai ales prin antrenarea în circulație de plachete insuficient de mature cu o capacitate mai mare de adezivitate. Modificările calitative plachetare însoțite de creșterea adezivității lor mai apar în anoxie și în creșterea tensiunii CO_2 în sînge, în bolile inflamatorii, neoplazii, infarctul miocardic, embolia pulmonară, administrarea orală de contraceptive.

Dintre factorii plasmatici, creșterea cantității de fibrinogen și globuline favorizează adezivitatea plachetară prin modificarea sarcinii electrostatice la suprafața acestora.

În producerea trombozei mai pot interveni și alți factori ca: — scăderea heparinei (factor anticoagulant), — sau a factorilor fibrinolitici, — creșterea cantității de catecolamine și îndeosebi a norepinefrinei, — eliberarea de factori stimulatori ai tromboplastinei sanguine sau de tromboplastină tisulară (ca de ex. din țesuturile neoplazice și în cursul travaliului), — aportul de factori antifibrinolitici și creșterea conținutului sanguin în factori coagulanți; apariția trombozei venoase în cancer, inflamații, traumatisme și distrucții tisulare se însoțește de creșterea conținutului sanguin în factorul VIII și, uneori, în factorii V și VII. Creșterea vîscozității sanguine și agregarea eritrocitară *(sludged blood)* sînt, de asemenea, incriminate în formarea trombozei.

În majoritatea cazurilor, factorii trombogeni apar și acționează localizat — de aceea în general tromboza are o localizare unică (unifocală) — , dar cel puțin în unele situații tulburările de coagulare par mai generale. Așa se explică flebita migratorie cu tromboze multiple, ca în neoplazii, sau trombozele multiple extracardiace care apar în unele cazuri de tromboză coronariană.

Scanned with OKEN Scanner

Mecanismul de formare a trombului comportă o fază inițială de agregare și aglutinare plachetară, cu formarea trombului primar, și o fază tardivă de constituire a coagulului propriu-zis, denumit și tromb secundar.

Trombul primar este format inițial dintr-o masă de plachete care aderă de țesuturile subendoteliale ale peretelui vascular și între ele. Agregarea plachetelor este urmată rapid de aglutinarea lor. Electronomicroscopic s-a constatat (Vassali, Simone și Rouiller) că plachetele suferă fenomenul de metamorfoză vîscoasă, care constă în alterarea și pierderea progresivă a organitelor, odată cu tumefierea lor; agregatul inițial se transformă, astfel, într-o masă vîscoasă, neomogenă și granuloasă care reprezintă trombul plachetar sau trombul primar constituit. Conglomeratele plachetare atrag leucocitele circulante care se alipesc la suprafața lor; striurile albe din tromb, formate din plachete și leucocite, sînt denumite liniile Zahn.

Concomitent cu modificările morfologice din plachete sînt eliberați factori ca ADF și factorul 3-fosfolipidic, care intervin în creșterea adezivității plachetare și respectiv formarea tromboplastinei active. În continuare, printr-o serie de fenomene care apar „în cascadă", tromboplastina activă, în prezența ionilor de calciu, convertește protrombina în trombină, iar aceasta va determina formarea de fibrină din fibrinogenul plasmatic. Sub influența factorului fibrinostabilizator fibrina devine insolubilă. În același timp, trombina accentuează agregarea plachetară.

Odată cu formarea fibrinei începe faza de constituire a *trombului secundar*. Trombul va crește de aici înainte asemenea unui „bulgăr de zăpadă". Atît timp cît mecanismele de coagulare sînt active, noi cantități de plachete și fibrină se adaugă la trombul inițial iar în ochiurile rețelei de fibrină sînt cuprinse diferitele elemente celulare sanguine: hematii, leucocite și plachete.

Este posibil, însă, ca mecanismele de homeostazie (sistemele fibrinolitice, enzimatice etc.), ca și medicamentele anticoagulante să stopeze aceste procese de coagulare și să faciliteze chiar dizolvarea și resorbția trombului. Astfel, experimental, cît și la om, heparina poate preveni formarea trombului secundar prin împiedicarea transformării fibrinogenului în fibrină.

Localizarea cea mai frecventă a trombozei este venoasă, urmată de localizare arterială și, cu incidență mult mai redusă, cea cardiacă.

Tromboza venoasă predomină ca localizare la venele membrelor inferioare, venele hemoroidale, venele mezenterice, vena portă etc. La copii, tromboza sinusurilor venoase intracraniene constituie localizarea cea mai importantă. Tromboza venelor mici, sub 50 μ, este foarte rară, acestea fiind dotate cu un sistem fibrinolitic intrinsec particular (Ashford și colab.).

Tromboza arterială afectează mai frecvent arterele coronariene, cerebrale, renale, mezenterice, arterele membrelor inferioare, artera splenică. În unele cazuri se pot produce și tromboze ale aortei (fig. II-6).

În ceea ce privește tromboza cardiacă, predomină localizarea valvulară (sub formă de vegetații) și îndeosebi la valvulele mitrale și aortice, precum și tromboza urechiușelor, îndeosebi a celei stîngi. Dintre trombozele parietale sînt mai frecvente cele localizate în atriul și ventriculul stîng. Cu o incidență mai redusă se întîlnesc și trombi localizați pe mușchii pilieri și cordali. Formarea de trombi în cavitățile inimii drepte este rară.

Macroscopic, trombul este aderent de peretele vascular sau cardiac și are un caracter uscat, mat, friabil, cu suprafața rugoasă. Prin aceasta se deosebește de cheagul cruoric care este neaderent, umed, neted și elastic.

Microscopic, în zona de fixare la peretele vascular, trombul este constituit dintr-un material granular, palid colo-

Scanned with OKEN Scanner

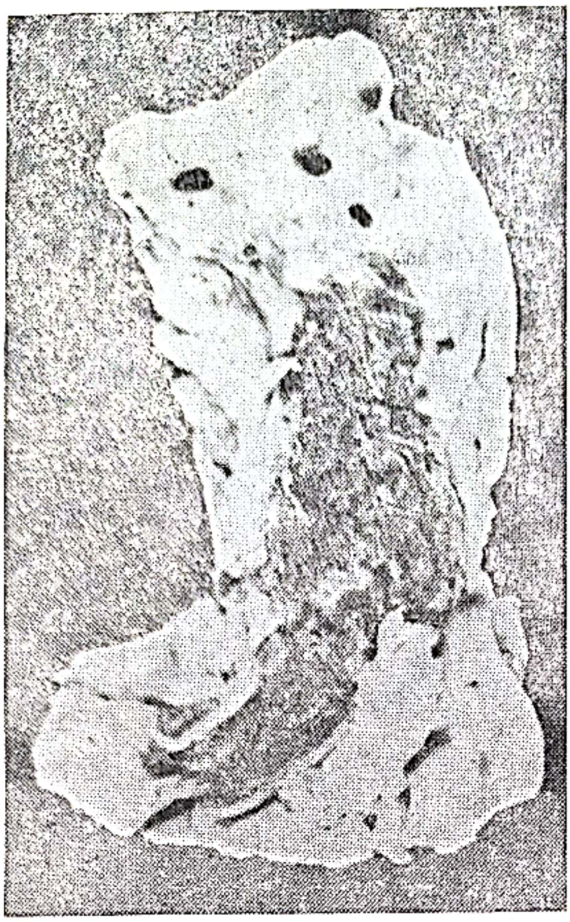

Fig. II—6. — Tromboză a aortei abdominale.

rat, cu o dispoziție particulară, în rețea coraliformă. Această rețea, a cărei bază este atașată de peretele vasului, este constituită din plachete alterate. În contrast cu această rețea plachetară, se găsesc numeroase leucocite precum și fibrină condensată. În jur și în ochiurile rețelei coraliforme există o rețea laxă de fibrină, cu leucocite și hematii în proporțiile obișnuite din sîngele normal.

La distanță de porțiunea de fixare, trombul nu mai prezintă rețea plachetară. În aceste porțiuni, el este constituit din fibrină, plachete, leucocite și hematii, în proporții variabile, în funcție de tipul trombului.

După caracterele morfologice se deosebesc mai multe tipuri de trombi.

Trombul alb este format din plachete și leucocite sau din plachete, leucocite și fibrină.

Trombul roșu, totdeauna recent, este constituit, în cea mai mare parte, dintr-o rețea laxă de fibrină, în ochiurile căreia se găsesc numeroase hematii și rare leucocite, respectînd de fapt proporția elementelor figurate din sînge.

Trombul mixt stratificat are o structură mai complexă; prezintă un cap de culoare albicioasă sau pestriță, corespunzînd porțiunii sale inițiale, puternic aderente de peretele vasului, un corp cu zone albicioase și roșii, dispuse succesiv, de asemenea aderent de peretele vascular, și coada trombului, de culoare roșie care corespunde porțiunii sale cea mai recentă și este în parte liberă în lumenul vascular. Microscopic, se descrie și trombul hialin cu caracter amorf omogen, datorită alterării tuturor componentelor sale. Există unele particularități în ceea ce privește caracterele morfologice ale trombului în raport și cu localizarea lor. Astfel, trombii venoși sînt roșii sau stratificați și pot ajunge la lungimi apreciabile; dintre trombii arteriali, sînt mai frecvenți cei albi și cei stratificați, dar în comparație cu cei venoși au un aspect mai compact; trombii arteriolo-capilari sînt, cel mai adesea, omogeni, hialini. Trombii cardiaci au caracter vegetant, cînd sînt localizați pe valvule; trombii parietali pot deveni pedunculați iar uneori se pot detașa de perete și pot pluti liber în cavitatea cardiacă în care s-au format. Cel mai frecvent, asemenea trombi se observă în atriul stîng, în afecțiunile mitrale. În aceste cazuri, trombul devine rotund ca o minge și poate fi deplasat de curentul sanguin, obstruînd intermitent orificiul mitral.

Trombul poate fi *recent* sau *vechi*. Trombul recent are un caracter evasiomogen, cu o zonă aderentă la peretele vascular și care este de culoare albicioasă sau pestriță. Trombul vechi este aderent pe o întindere mai mare la peretele vascular sau cardiac și se prezintă ca tromb mixt sau organizat conjunctiv.

Scanned with OKEN Scanner

În funcţie de gradul de obstruare a lumenului vascular se deosebesc: *trombul obliterant*, care obstruează în întregime lumenul vascular şi *trombul parietal* aderent de perete şi care în funcţie de mărimea sa, poate produce obstrucţii parţiale ale lumenului vascular. Trombul parietal este întîlnit şi intracardiac. În asemenea cazuri el poate deveni pedunculat.

Trombul poate fi *septic* sau *aseptic*, după cum conţine sau nu conţine germeni microbieni sau fungi.

Evoluţia trombilor. Trombul poate evolua către dezintegrare şi resorbţie sau, dimpotrivă, către organizare.

În stadiile incipiente, evoluţia trombilor poate fi oprită iar agregatul plachetar şi chiar cel fibrino-plachetar dezintegrate. Astfel, agregatul plachetar poate fi dezintegrat sub acţiunea curentului sanguin energic, ca în artere, precum şi în urma acţiunii fosfatazelor din plasmă şi din peretele vascular; de asemenea, conglomeratul fibrino-plachetar poate fi dezintegrat sub acţiunea fibrinolizinei plasmatice activate (rezultată din activarea precursorului plasmatic denumit plasminogen) şi a enzimelor proteolitice de origine leucocitară. Mecanismele de oprire a evoluţiei trombilor pot interveni şi în oricare alt stadiu de constituire a lor.

Frecvent, însă, trombul creşte în volum. Creşterea se face de regulă în sensul curentului sanguin sau în sens opus curentului sanguin; trombii venoşi pot creşte concomitent în sensul curentului sanguin şi în sens contrar curentului sanguin.

La scurt timp după formare, masa trombului se retractă prin procesul de sinereză, care constă în apropierea filamentelor de fibrină, şi prin scurtarea prelungirilor pseudopodiale ale plachetelor. Trombii parietali devin, astfel, mai compacţi iar în trombii obliteranţi apar spaţii sub formă de fisuri; uneori, ei se desprind parţial de peretele vascular în zona cea mai slab aderentă. Pe de altă parte, în masa trombului au loc procese de liză şi dezintegrare sub acţiunea enzimelor leucocitare şi sistemului fibrinolitic.

Plasminogenul, fiind o proteină prezentă în sîngele circulant, este încorporat în masa trombului iar activarea sa sub influenţa unor activatori endo- sau exogeni determină apariţia fenomenelor de liză.

Aceste procese favorizează formarea de lacune în masa trombului şi desprinderea de fragmente din tromb.

În general, procesele de liză sînt mai intense la nivelul trombilor parietali, în care masa trombului este mai accesibilă acţiunii factorilor din sîngele circulant. Terapeutic, se utilizează activatori ai plasminogenului sau ai precursorilor acestuia, ca streptokinaza şi urokinaza, care fie că produc liza atît a fibrinogenului, cît şi a fibrinei (cum e cazul streptokinazei), fie numai a fibrinei (cum e cazul urokinazei).

Organizarea trombilor (fig. II-7 a, b) constituie un stadiu în cursul evoluţiei lor. Endoteliile din vecinătate proliferează şi acoperă progresiv suprafaţa trombului, fenomen evident mai ales la trombul parietal. În trombul obliterant endoteliile pătrund în acelaşi timp şi în masa acestuia, formînd noi canale vasculare. Cel mai probabil, aceste canale se formează prin endotelizarea spaţiilor create în cursul fenomenelor de retracţie şi de liză suferite de masa trombului. Acest proces denumit de „recanalizare“ permite restabilirea parţială a circulaţiei numai în cazul cînd canalele vasculare astfel formate străbat trombul în toată lungimea sa. Totodată, celulele conjunctive, dar mai ales celulele miofibroblastice din peretele vaselor, proliferează şi pătrund progresiv în masa trombului (French şi MacFarlane). Inconstant, din *vasa vasorum* se pot forma şi capilare neoformate, care străbat peretele vascular şi pătrund în tromb. Experimental, în tromboza arterelor musculare pulmonare, la iepure, s-a constatat că procesul de organizare începe din a

Scanned with OKEN Scanner

Fig. II—7. — a) Tromboză arterială recentă cu început de organizare în zona periferică a trombului. *b)* Tromb vechi organizat, cu recanalizări.

Scanned with OKEN Scanner

treia zi de la apariția trombilor (Horie și colab.).
Țesutul conjunctiv tînăr astfel format înlocuiește progresiv masa coagulului trombotic, în timp ce elementele constitutive ale acestuia sînt treptat lizate și îndepărtate prin fagocitoză sau resorbție. Hemoglobina înglobată de macrofage este transformată în hemosiderină și depusă local. Trombul organizat se transformă în cele din urmă într-o masă dens-fibroasă. Uneori poate suferi și calcifiere distrofică, rezultînd fleboliți (în vene) sau arterioliți (în artere). Trombii parietali mici, organizați conjunctiv și acoperiți cu endoteliu, apar ca mici plăci fibroase intimale, incriminate de altfel în geneza aterosclerozei (Duguid).
În cursul evoluției, trombul poate suferi și alte modificări. Astfel, *infecțiile supraadăugate* produc liza și necroza unor porțiuni întinse din tromb — ramolirea trombului — atît prin acțiunea directă a toxinelor microbiene cît și prin aportul crescut de polimorfonucleare neutrofile, care eliberează enzime proteolitice. Se poate produce și ramolirea aseptică a trombului, prin acțiunea factorilor fibrino- și proteolitici.
În sfîrșit, în trombii *mici*, componentele constitutive ale trombului pot suferi procese de dezintegrare degenerativă determinînd, în cele din urmă, omogenizarea structurii sale și transformarea în *tromb hialin.*
Consecințele trombozei depind de gradul obstrucției vasculare (parțială sau totală), de tipul vasului afectat și de existența circulației colaterale și capacitatea ei compensatoare.
Tromboza arterială obstructivă bruscă, în condițiile unei circulații terminale sau ale unei circulații anastomotice insuficiente, produce ischemia teritoriului tributar, cu constituirea de infarcte, gangrenă sau de ramolisment cerebral (în funcție de localizare). Complicarea afecțiunilor inflamatorii din unele organe ca: apendice, colecist etc. cu tromboza arterială produce gangrena umedă a organului respectiv. Tromboza venoasă se repercutează asupra circulației de întoarcere și produce stază sanguină și infarctizare hemoragică.
Trombii constituie cea mai importantă sursă de embolii (trombembolii) prin detașarea de fragmente sau chiar detașarea de trombi recenți cu vehicularea lor pe cale sanguină. Cînd trombul este infectat embolia are caracter septic.
O complicație particulară este produsă de trombii liberi intraatriali, ca în stenoza mitrală, care pot oblitera intermitent lumenul orificiului mitral și pot produce fenomene de ischemie generală, cu răsunet mai ales cerebral.

SINDROMUL DE COAGULARE DISEMINATĂ INTRAVASCULARĂ (COAGULOPATIA DE CONSUM)

Sindromul de coagulare diseminată intravasculară (CDI) este un proces de coagulare, acută tranzitorie care survine în arborele circulator terminal, deci la nivelul capilarelor și vaselor foarte mici, în general. Apare prin activarea anormală a procesului de coagulare, în timp ce leziunile endoteliale sînt inconstante.
Cauzele CDI sînt foarte variate:
— mari intervenții chirurgicale, mai ales în chirurgia toracică, chirurgia cardiacă cu circulație extracorporeală;
— cauze obstetricale, îndeosebi travaliul prelungit și dificil;
— șocul de natură foarte diferită;
— bolile infecțioase și, în special, infecțiile cu germeni gramnegativi;
— neoplazii și cu deosebire cancerul prostatei, pancreasului și plămînului, precum și neoplaziile însoțite de metastaze întinse;
— hemopatii ca leucemii, poliglobulii etc.;
— cirozele hepatice;

Scanned with OKEN Scanner

— staza sanguină;
— afecțiuni cu mecanisme imune etc.
Mecanismul de producere constă în activarea factorilor de coagulare plasmatică, prin eliberarea de tromboplastină din țesuturi sau de activatori ai tromboplastinei plasmatice.
Ca urmare, se produc microtrombi sub forma de conglomerate placheto-fibrinoase intracapilare și în vasele foarte mici (fig. II-8). Formarea acestora atrage o scădere a numărului de plachete sanguine și a factorilor de coagulare plasmatici. De aici și denumirea de coagulopatie de consum (Lasch, 1960) utilizată pentru sindromul CDI. Este caracteristică scăderea numărului de plachete sub 100 000/mm³, scăderea timpului de protrombină sub 50% și scăderea fibrinogenului sub 2 g‰, modificări care permit diagnosticul diferențial cu sindromul fibrinolitic. S-a mai semnalat și scăderea de proaccelerină, proconvertină, factor Stuart-Prower și GAH.
Secundar, se produce activarea sistemelor proteolitice sanguine, care lizează atît cheaguri fibrinoase formate anterior, cît și unii factori plasmatici ai coagulării, favorizînd producerea de hemoragii.
Experimental, sindromul CDI a fost realizat prin administrarea intravenoasă de trombină, dar modelul tipic de coagulare diseminată se întîlnește în cursul fenomenului Schwartzmann-Sanarelli.
Macroscopic (și clinic), sindromul CDI poate rămîne inaparent sau se manifestă prin efectele procesului de obstrucție vasculară — care determină leziuni de necroză ischemică — și prin hemoragii secundare datorită scăderii factorilor de coagulare. Adesea prin asocierea acestor tulburări apar necroze hemoragice.
Localizările principale ale CDI și manifestările sale cele mai importante sînt:
— rinichii, cu necroză corticală bilaterală, necroză tubulară etc.;
— sistemul nervos central, cu ramolisments și hemoragii perivasculare;
— epifiza: necroze întinse;
— plămînii: focare de hipoaerație, bronhoconstricție și hemoragie intraalveolară;
— tractul gastro-intestinal: necroze hemoragice intestinale, enterocolită necrotico-hemoragică, ulcerații multiple;
— ficatul: focare de necroză;
— corticosuprarenalele: necroză hemoragică difuză, focare de necroză și hemoragie.
Există și forme cu blocaj circulator brutal și pe zone întinse, cu localizări

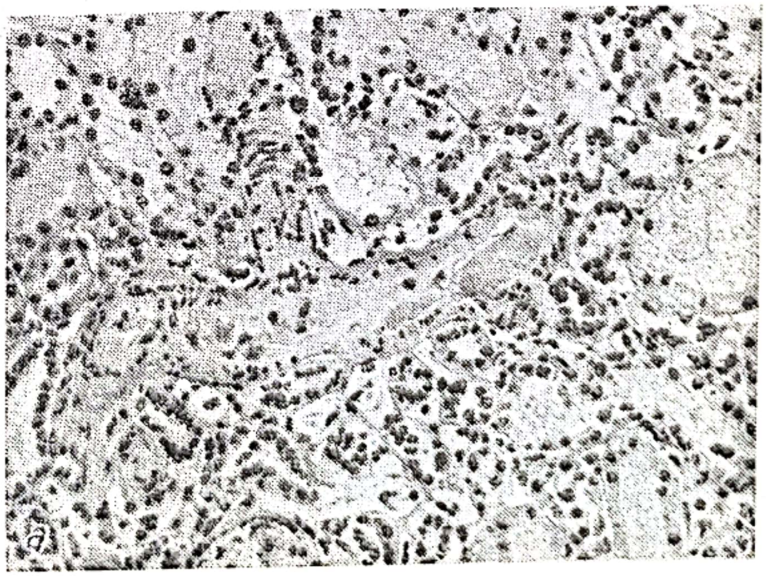

Fig. II—8 a, b, c. — Coagulare diseminată intravasculară; *a)* Venulă renală cu microtrombi obstructiv.

Scanned with OKEN Scanner

Fig. II-8. b) Electronomicroscopic, microtromb constituit din plachete sanguine și fibrină (× 12 000).

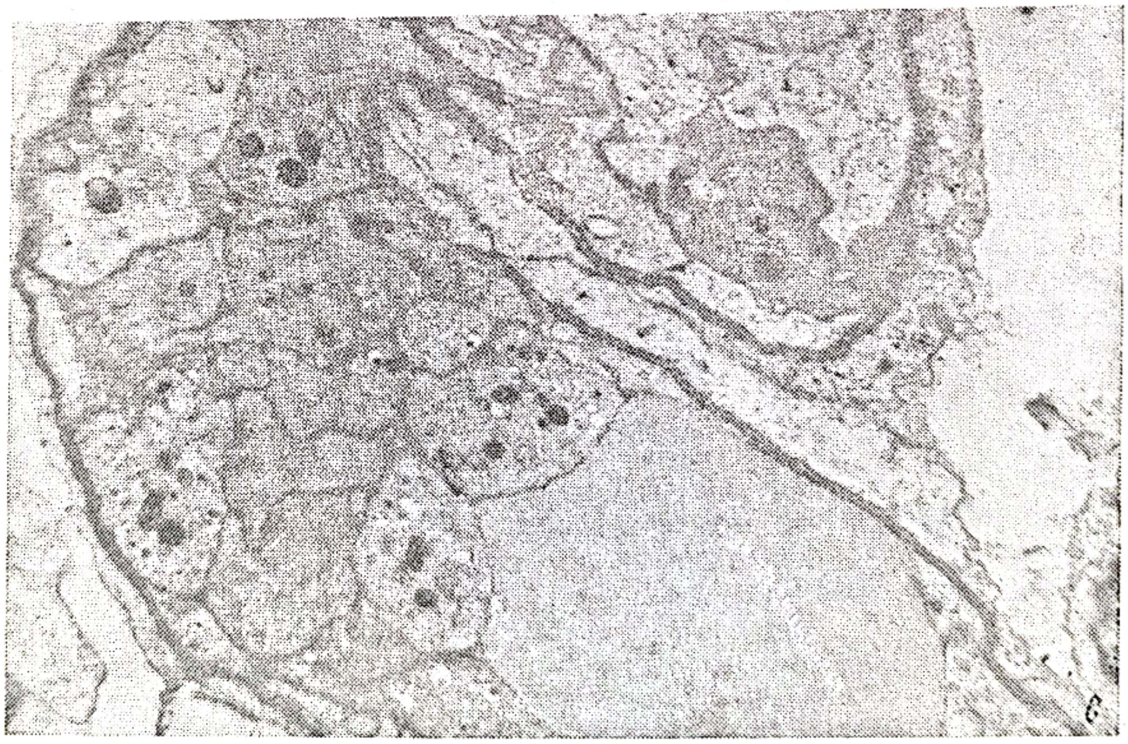

Fig. II-8. — c) Detaliu evidențiind degranularea parțială a plachetelor sanguine din cuprinsul microtrombului (× 27 000).

Scanned with OKEN Scanner

multiple, care produc scăderea randamentului cardiac şi stări de şoc.
Microscopic, este caracteristică prezenţa în capilare sau alte vase foarte mici, de microtrombi constituiţi din agregate plachetare sau fibrino-plachetare, adesea de aspect hialin, rareori găsindu-se şi hematii şi leucocite. Datorită dimensiunilor foarte reduse ale acestor microtrombi, punerea lor în evidenţă nu este posibilă, uneori, decît electronomicroscopic.

S-a admis absenţa leziunilor endoteliale în vasele obstruate, dar Colman şi colab. au constatat existenţa acestor leziuni în 40% din cazurile studiate. În raport cu localizarea, caracterele şi intensitatea leziunilor, sindromul CDI realizează multiple forme anatomoclinice, ca de exemplu: sindromul Waterhouse-Friederichsen; *purpura fulminans;* sindromul hemolitic-uremic Gasser; purpura trombotică trombocitopenică (sindromul Moschowitz); sindroame hemoragice; stare de şoc (cu etiologie variată); alte forme clinice particulare, în funcţie de localizarea dominantă (insuficienţă pulmonară, necroze renale, enterite necroticohemoragice, ramolismente cerebrale etc.).
Evoluţia CDI depinde de intensitatea (inclusiv întinderea) procesului de coagulare, precum şi de localizarea şi caracterele tulburărilor secundare. În formele de intensitate redusă, evoluţia este favorabilă, fără consecinţe deosebite. În cazurile severe nerezolvate terapeutic evoluţia devine gravă.

AGREGAREA DE HEMATII (SLUDGED BLOOD)

Această tulburare circulatorie a fost observată în numeroase condiţii patologice ca: inflamaţii, traumatisme, stări de şoc, stări alergice etc. Staza sanguină este un factor favorizant. Se consideră că asemenea agregări sînt datorite modificărilor membranei plasmatice a hematiilor şi pierderii de lichid plasmatic prin permeabilizare capilară. Microscopic (fig. II-9), agregarea hematiilor se observă în capilare şi vasele mici sub forma de grupuri de hematii alipite şi dispuse în fişicuri.
Agregatele de hematii produc obstrucţia vaselor mici şi anoxie în teritoriul respectiv şi intervin, astfel, în producerea modificărilor patologice din şocul traumatic, în anuria din sindromul de strivire etc. Este discutabil în ce măsură constituie un factor favorizant al trombozei, însă în orice caz se întîlneşte adesea în condiţiile în care apar şi tromboze.

ISCHEMIA

Ischemia sau anemia locală se caracterizează prin scăderea pînă la suprimare a circulaţiei arteriale într-un organ, o zonă dintr-un organ sau într-o regiune a organismului.
Ischemia poate fi produsă de numeroase cauze morfologice sau funcţionale care determină îngustarea sau obstruarea lumenului arterial.
Cauzele morfologice sînt reprezentate de tulburări circulatorii ca embolia şi tromboza, de afecţiuni degenerative şi inflamatorii arteriale ca ateroscleroza, arterioscleroza şi arterite, de invazia neoplazică a peretelui arterial. Ischemia poate fi produsă, de asemenea, de compresiuni exercitate asupra peretelui arterial ca în tumori, aderenţe retractile, pansamente compresive, aparate gipsate, sau compresiuni de decubit la bolnavii caşectici.
Cauzele funcţionale sînt reprezentate de spasmul arterial ca în angiopatia Raynaud şi rinichiul de şoc, precum şi de hipotensiunea arterială accentuată care produce, îndeosebi, ischemia cerebrală.
Instalarea ischemiei depinde de caracterele circulaţiei arteriale. Este favorizată de circulaţia de tip terminal sau cu anastomoze reduse. În teritoriile în care există circulaţie colaterală bine dezvoltată, ischemia apare numai dacă vasele respective prezintă procese en-

Scanned with OKEN Scanner

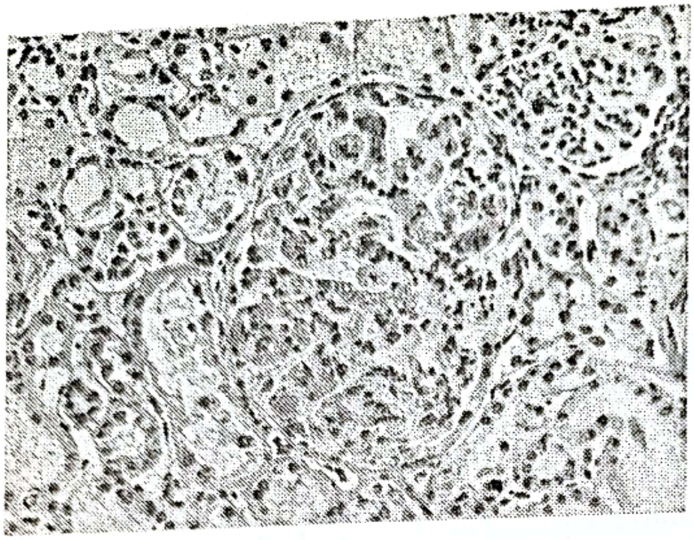

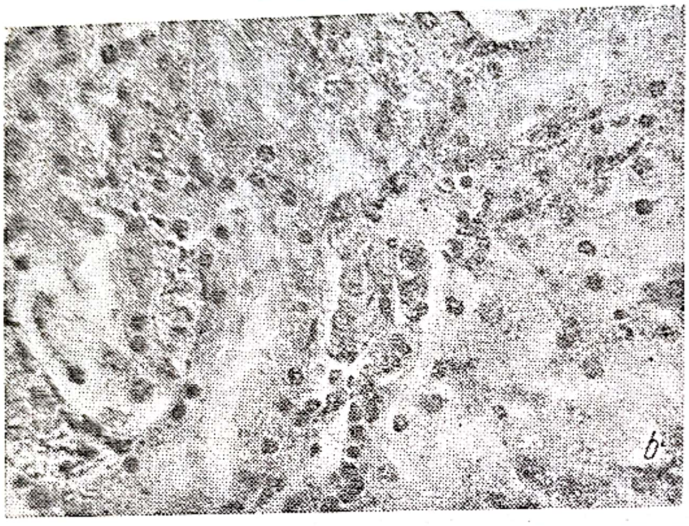

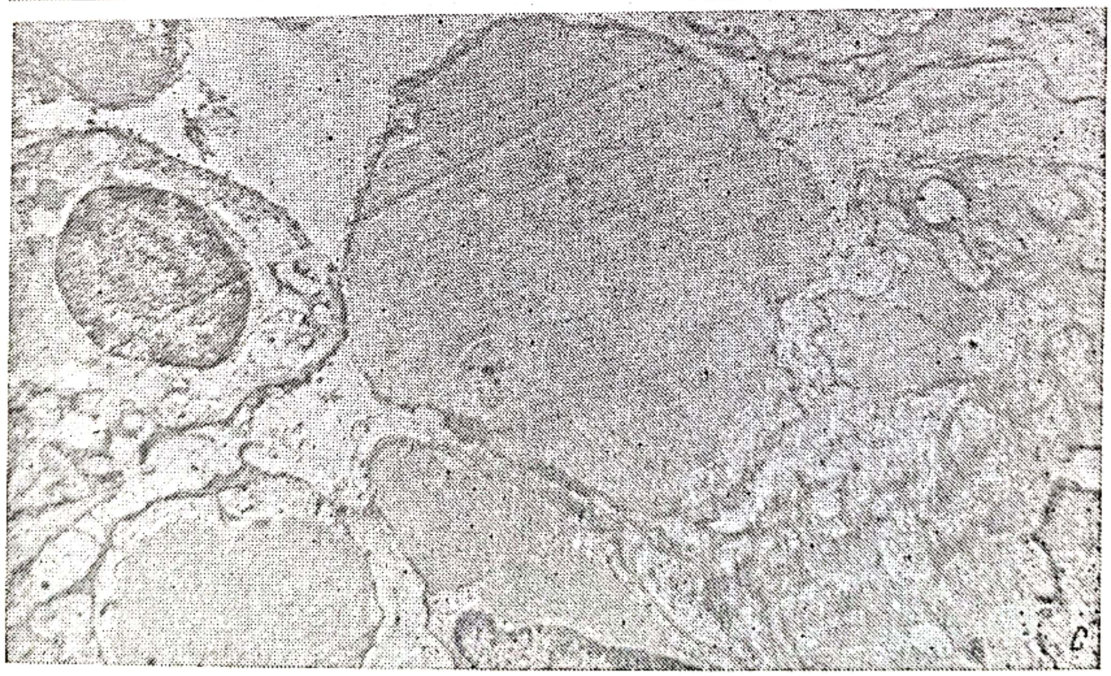

Fig. II—9 a, b. — Agregare eritrocitară în vasele renale; *c)* aspect electronomicroscopic al agregării eritrocitare (× 12 000).

Scanned with OKEN Scanner

darteritice sau ateromatoase care limitează debitul circulator colateral. Astfel, ligaturarea arterei femurale la un subiect sănătos este urmată, după un oarecare timp, de restabilirea circulației arteriale prin circulația colaterală din membrul respectiv. Dimpotrivă, obstruarea arterei femurale sau a uneia din ramurile ei principale la un subiect cu leziuni arteriale extinse (ca în ateroscleroză sau trombangeita obliterantă) este urmată de ischemie și gangrenă. Ischemia este însoțită de anoxie și scăderea sau suprimarea aportului de substanțe nutritive vitale; în schimb, se acumulează produși de catabolism local. Aceste condiții determină apariția leziunilor tisulare în teritoriul ischemiat.

În funcție de gradul obstrucției vasculare și de tipul circulației arteriale, ischemia poate fi totală sau parțială; după modul de instalare, poate fi acută sau progresivă, iar după durată, temporară sau persistentă.

Consecințele ischemiei depind de modul de instalare (brusc sau progresiv), gradul obstrucției arteriale (parțial sau total), durata tulburării circulatorii și de sensibilitatea țesuturilor la anoxie. Efectele cele mai grave sînt produse de ischemia acută, totală și persistentă care produce infarct sau gangrenă. În aceste cazuri, sensibilitatea la anoxie a țesuturilor intervine numai în imprimarea vitezei de instalare a leziunilor.

Sensibilitatea la anoxie a țesuturilor constituie, însă, un factor major în producerea efectelor ischemiei temporare. În general, celulele parenchimatoase ale organelor interne, caracterizate printr-un metabolism ridicat, sînt deosebit de sensibile la anoxie. Dintre acestea, sistemul nervos și miocardul prezintă sensibilitatea cea mai mare. Ischemia sistemului nervos central cu o durată care depășește cîteva minute produce leziuni neuronale ireversibile, iar în miocard după 15—20 minute de ischemie apar, experimental, leziuni ireversibile ale fibrelor miocardice. Țesutul conjunctiv, adipos și osos prezintă o sensibilitate mult mai redusă la anoxie.

Consecințele ischemiei progresive sînt diferite, după cum ea este parțială sau totală.

Ischemia progresivă cu obliterarea arterială parțială produce leziuni degenerative și atrofie parenchimatoasă cu scleroză consecutivă (de exemplu, atrofia și scleroza renală din nefroangioscleroză). În schimb, obstrucția arterială totală apărută chiar în cursul unei ischemii progresive are consecințe asemănătoare ischemiei totale și este urmată de necroză.

INFARCTUL

Infarctul este o zonă de necroză ischemică.

Cauzele cele mai frecvente ale infarctului sînt embolia și tromboza, cu obliterarea acută și completă a unei artere. Mai rar poate fi produs și de alte leziuni sau afecțiuni obstructive arteriale ca: ateroscleroza, panarterita nodoasă etc.

Este posibil ca infarctul și îndeosebi cel miocardic să apară în absența obliterării complete arteriale; insuficiența circulatorie este produsă în asemenea situații printr-o asociere de cauze morfologice și funcționale. Un asemenea exemplu se poate întîlni la nivelul miocardului în cazurile de asociere a stenozei coronariene severe cu spasm arterial și suprasolicitări acute funcționale cardiace. Discrepanța bruscă, care apare în asemenea condiții, între irigarea arterială insuficientă și nevoia de oxigen crescută a miocardului creează o ischemie gravă care poate produce infarctul.

Modificările morfologice care se termină cu necroza zonei ischemice sînt determinate de anoxie și acumularea de cataboliți locali. Procesele degenerativ-necrotice sînt comune pentru toate tipurile de infarct.

Scanned with OKEN Scanner

Fig. II—10. — Infarcte ischemice în splină.

Localizările cele mai frecvente ale infarctelor sînt: cordul, splina, rinichiul, creierul, plămînul, intestinul. Mult mai rare sînt infarctele de retină, ficat sau alte organe.

Se deosebesc două tipuri principale: infarctul alb sau anemic și infarctul roșu sau hemoragic. Cauzele lor sînt asemănătoare, dar mecanismele de producere prezintă pe lîngă elemente comune, și unele particularități care le imprimă anumite deosebiri morfologice. După vîrstă, infarctul poate fi recent sau vechi. După conținutul sau absența în germeni microbieni, poate fi septic sau aseptic.

Infarctul alb sau anemic se produce de predilecție în organele cu circulație terminală ca splina (fig. II-10) și rinichiul sau cu anastomoze reduse, capilare, ca miocardul.

Mecanismul de formare. După numai cîteva minute de anoxie, celulele din zona afectată prezintă tumefiere mitocondrială, urmată treptat, în orele următoare, de modificări și ale celorlalte organite celulare, de permeabilizarea și ruperea membranelor celulare, pierderea compartimentării intracelulare, difuziunea enzimelor, în special a celor mitocondriale și lizozomale și dispariția din țesutul afectat a unora dintre ele încă din primele ore (ca de exemplu, succindehidrogenaza). Într-un timp care variază între 12—48 ore, în funcție de sensibilitatea la anoxie a țesuturilor, necroza devine completă. În zona de infarct se produce necroză de coagulare. Totodată, după instalarea ischemiei apare distensie vasculară și apoi permeabilizarea pereților vasculari, cu extravazare de plasmă și hematii. Modificarea stării coloidale a țesutului necrozat și plasma extravazată explică tumefierea zonei de infarct, iar extravazarea de hematii, explică caracterul roșcat al infarctului în stadiul său inițial. Datorită, însă, ischemiei și hemolizei rapide a eritrocitelor extravazate, culoarea infarctului devine apoi palidă, alb-rozată.

Macroscopic (fig. II- 11 a), infarctul alb se prezintă ca o zonă de necroză relativ bine delimitată; în rinichi și în splină are o formă piramidală, cu baza la suprafața organului și vîrful către hil, urmînd distribuția vasculară. Infarctul miocardic are, însă, un contur și o formă mai neregulată, determinate de caracterele anatomice ale circulației arteriale a miocardului.

Infarctul recent proemină la suprafața organului, are consistență fermă și este înconjurat de o zonă hiperemic-hemoragică ca și de un lizereu leucocitar, sub forma unui chenar îngust de culoare albă-cenușie, situat la periferia țesutului necrozat.

Microscopic (fig. II-11 b, c), datorită faptului că în infarct țesuturile suferă o necroză de coagulare, pentru un timp arhitectonica lor histologică poate fi încă recunoscută, dar în același timp colorabilitatea este pierdută, țesuturile devenind omogen-eozinofile (acidofile); celulele necrozate își păstrează conturul lor, dar componentele structurale celulare dispar, iar citoplasma devine acidofilă și granulară. Un timp mai îndelungat, îndeosebi la periferia zonei de infarct, persistă celulele conjunctive stromale. În cuprinsul infarctului se mai găsesc cantități reduse de fibrină. În zona periferică a infarctului și în țesutul din imediata vecinătate se găsește hiperemie, eventual și zone hemoragice, iar pe o îngustă porțiune la periferia zonei de infarct se mai găsește și un bogat infiltrat cu polimorfonucleare neutrofile, corespun-

Scanned with OKEN Scanner

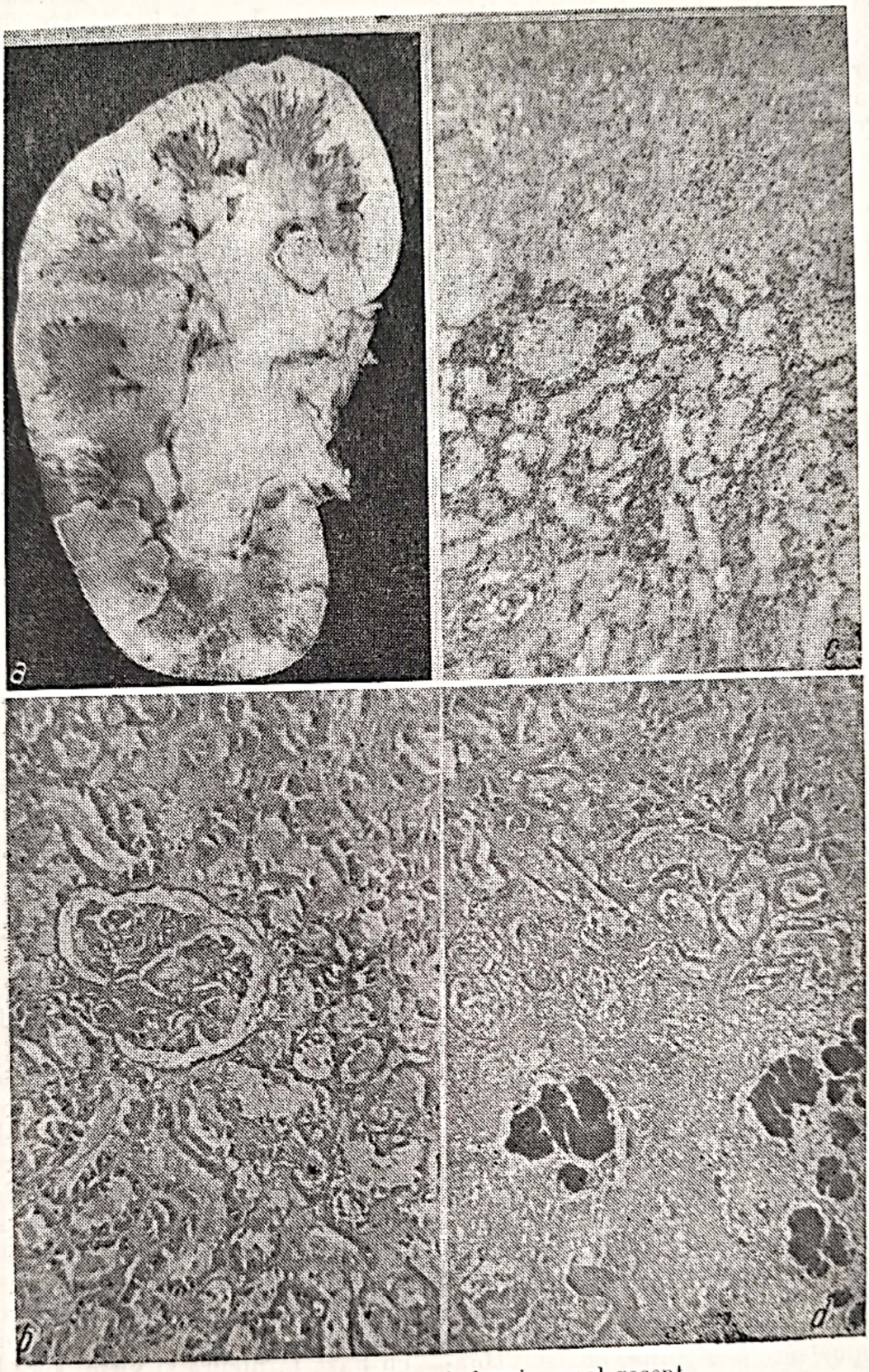

Fig. II—11. — Infarct ischemic renal recent.
a) aspect macroscopic cu evidențierea lizereului leucocitar în jurul infarctului; *b)* aspectul microscopic al zonei de infarct cu necroză de coagulare; *c)* exsudare masivă de granulocite neutrofile în zona periferică a infarctului, cu pătrunderea acestora în zona de necroză; *d)* infarct renal produs prin embolie septică cu colonii microbiene în zona de necroză.

Scanned with OKEN Scanner

zînd lizereului leucocitar vizibil și macroscopic.
Hiperemia și exsudatul leucocitar cu polimorfonucleare neutrofile din jurul infarctului sînt componentele reacției inflamatorii acute produse de constituirea necrozei ischemice.
În continuare, hiperemia scade pînă la dispariție, leucocitele neutrofile sînt înlocuite treptat de macrofage, lichidul de edem se resoarbe, iar suprafața infarctului se deprimă. În jurul infarctului apare totodată reacția conjunctivă. Aceasta constă din proliferarea de celule conjunctive tinere și de capilare de neoformație. Țesutul conjunctiv neoformat delimitează, la început, zona de infarct, constituind o capsulă conjunctivă, iar ulterior pătrunde sub formă de prelungiri în masa de necroză, pe care o compartimentează din ce în ce mai strîns. Resorbția materialului necrotic, paralel cu proliferarea continuă a țesutului conjunctiv, face ca, în cele din urmă, acesta să înlocuiască în cea mai mare parte sau complet țesutul necrozat. Remanierea continuă cu maturizarea țesutului conjunctiv. Rezultă, astfel, *infarctul vechi* care se prezintă morfopatologic ca o leziune scleroasă retractilă, eventual cu hialinizare, în cuprinsul căreia se pot găsi zone de necroză. Infarctul vechi apare, de aceea, ca o zonă depresionată la suprafața organului, așa cum cel mai demonstrativ se poate observa în splină și rinichi. Zona de infarct poate suferi și calcificări distrofice.
Pentru infarctul miocardic durata acestei perioade — de cicatrizare — este apreciată a fi de aproximativ șapte-opt săptămîni.
Modalități diferite de evoluție sînt întîlnite în infarctele foarte mici, în care materialul necrotic, lichefiat sub acțiunea enzimelor eliberate de polimorfonucleare neutrofile, poate fi complet resorbit, constituindu-se sau nu, ulterior, o cicatrice minimă; un alt exemplu este cel al infarctelor care suferă un proces de ramolire, așa cum se poate observa în miocard, splină, rinichi.
Infarctul roșu sau **hemoragic** apare de predilecție în organele în care există o dublă circulație (plămîn, ficat) sau o circulație colaterală funcțional limitată (intestin). Structura laxă a organelor constituie o condiție favorizantă pentru producerea infarctului hemoragic.
Mecanismul de formare. Scăderea bruscă a presiunii sanguine locale, după obstrucția arterială, este urmată de pătrunderea brutală de sînge în teritoriul ischemiat din circulația dublă sau din cea colaterală, dar fără restabilirea unei circulații arteriale locale. Sîngele care pătrunde în vasele destinse din teritoriul ischemiat inundă, în cele din urmă, zona de infarct, determinînd caracterul hemoragic al acestuia.
Experimental, s-a observat că obstrucția arterei mezenterice superioare la cîine este urmată, inițial, de oprirea circulației în teritoriul intestinal corespunzător. Rapid, după aceasta, circulația este parțial restabilită prin anastomozele arteriale, dar fără apariția pulsului arterial. Pentru un scurt timp, în capilare și vene se constată o circulație redusă, imperfectă și neregulată, pentru ca în cele din urmă să se instaleze staza completă și să apară hemoragia difuză.
Modificările degenerativ-necrotice celulare sînt asemănătoare cu cele care apar în infarctul alb.
Morfopatologic, infarctele hemoragice au culoare roșie-negricioasă, datorită hemoragiei. După localizare, ele prezintă unele particularități.
Infarctul pulmonar recent (fig. II-12 a) proemină la suprafața plămînului iar pleura prezintă, în zona respectivă, un fin exsudat fibrinos localizat. Infarctul are o consistență fermă, culoare roșie-negricioasă și o formă piramidală, cu baza la pleură și vîrful spre hil. În zona vîrfului infarctului se găsește, de obicei, artera obliterată prin embolie sau tromboză. Unele infarcte au o formă cuboidală sau neregulată. Pe

Scanned with OKEN Scanner

secțiune, zona de infarct este compactă, neaerată și lasă să se vadă o cantitate redusă de serozitate sau de sînge. Microscopic (fig. II-12 b, c), în acest stadiu lumenele alveolare sînt pline de sînge extravazat, recunoscîndu-se cu ușurință elementele sanguine și în special hematiile. Septurile alveolare sînt îngroșate, cu capilarele mult dilatate și pline de sînge. În zona periferică, alveolele sînt neuniform ocupate de sîngele extravazat, iar unele prezintă edem, și reacție inflamatorie acută.

După 1—2 zile, datorită deshidratării, infarctul nu mai proemină la suprafața pleurei, iar pe secțiune apare mai uscat, fin granular cu limite mai precise. Microscopic, hematiile din alveole sînt alipite și își pierd colorabilitatea, ca urmare a difuziunii hemoglobinei. Septurile alveolare prezintă necroză de coagulare. La periferia infarctului, hemoglobina înglobată de macrofage este transformată în hemosiderină.

Procesul de organizare începe prin incapsularea conjunctivă perilezională. Datorită particularităților morfologice ale plămînului, durata procesului de organizare și cicatrizare variază de la cîteva săptămîni la cîteva luni, după mărimea infarctului.

Infarctul pulmonar vechi se prezintă ca o leziune cicatriceală pigmentată, brună-negricioasă, sau, în cazul celor mai întinse, ca o formațiune nodulară compactă înconjurată de scleroza retractilă. Pleura învecinată este îngroșată prin scleroză.

Infarctul intestinal este produs prin obstrucția arterelor mezenterice, mai frecvent a arterei mezenterice superioare; ca urmare, infarctul este localizat mai frecvent la jejun și ileon.

Segmentul intestinal afectat este de culoare roșie închisă-negricioasă și are limite bine conturate; peretele intestinal, acoperit de exsudat fibrinos, este îngroșat, negricios, friabil. Conținutul intestinal este hemoragic. În cavitatea peritoneală se găsește lichid hemoragic.

La scurt timp după instalarea ischemiei, în teritoriul afectat se produce paralizia musculaturii intestinale și oprirea tranzitului intestinal. Zona necrozată ischemic evoluează rapid către gangrenă, complicîndu-se cu peritonită toxico-septică și, eventual, perforație intestinală, astfel că infarctul intestinal constituie o afecțiune deosebit de gravă.

Infarcte roșii hemoragice se mai pot întîlni rareori și în creier, mai ales în nucleii bazali, în rinichi cînd sînt de dimensiuni mici, în ficat și miocard.

Infarctul cerebral, după cum s-a mai menționat, se prezintă sub formă de ramolisment cerebral, descris în detaliu la capitolul de patologie a sistemului nervos.

Infarctul septic (fig. II-8 d) este produs de emboliile septice. În aceste cazuri, germenii microbieni pot pătrunde în zona de necroză, reacția inflamatorie fiind mult mai accentuată decît în infarctele aseptice și numărul de leucocite neutrofile mult mai mare. În cele din urmă, asemenea zone de infarct se transformă în abces.

Consecințele infarctului depind de întinderea sa și de organul afectat.

Infarctul unic și localizat în organe nevitale poate fi lipsit de efecte și consecințe generale iar modificările locale pot rămîne inaparente clinic.

În alte cazuri pot apare consecințe locale, de vecinătate și generale.

Consecințele cele mai grave decurg din distrugerea, prin necroză, a țesuturilor funcționale, de o deosebită importanță vitală, și, de aceea, infarctele anumitor organe ca miocardul și creierul sînt urmate de tulburări funcționale importante care pot provoca chiar moartea bolnavului.

Astfel, infarctul miocardic este însoțit de șoc cardiogen, tulburări de conductibilitate, fibrilație ventriculară etc. Necroza importantă a miocardului se

Scanned with OKEN Scanner

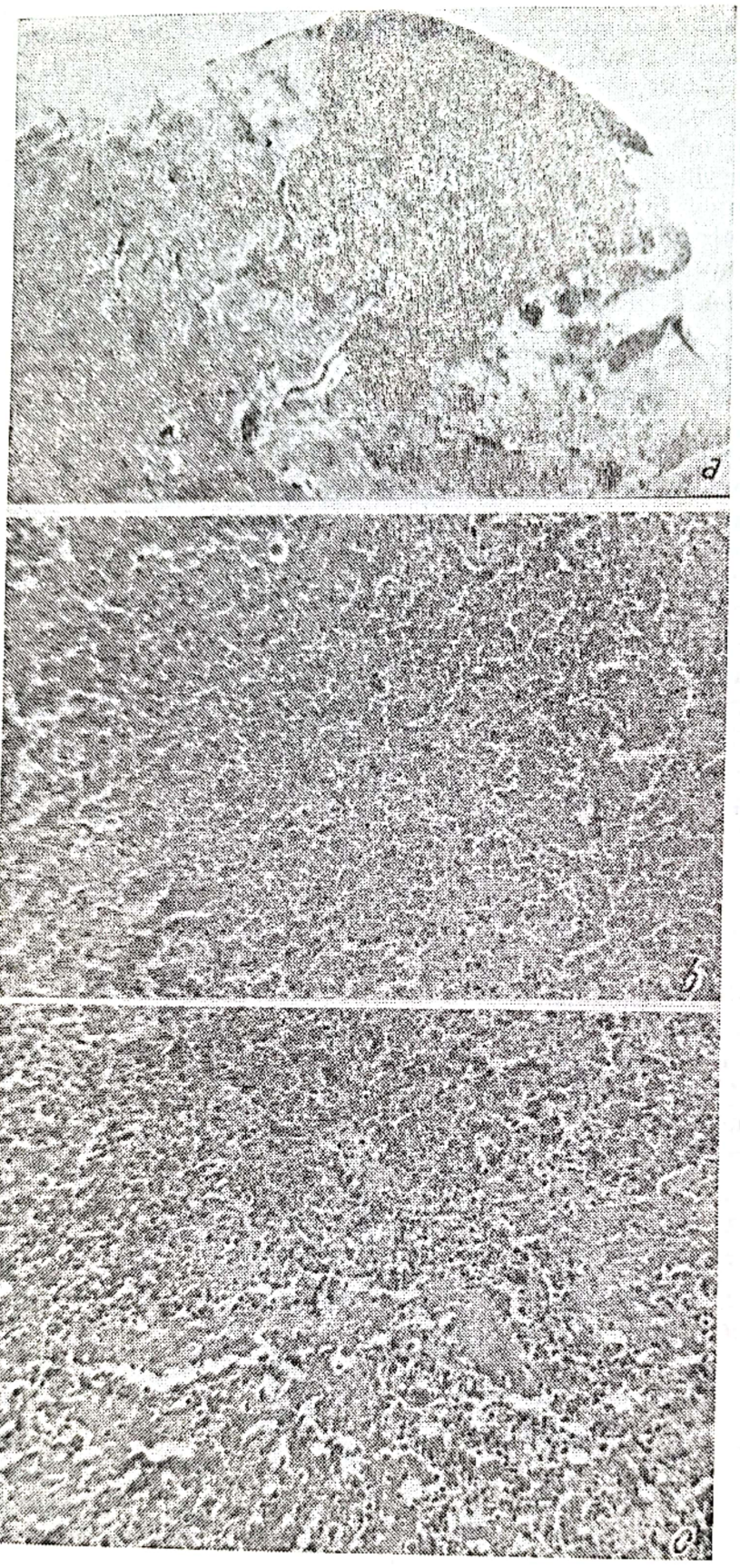

Fig. II – 12. — Infarct hemoragic pulmonar.

a) aspectul macroscopic al zonei de infarct cu tromboza unei artere pulmonare în zona vîrfului infarctului;

b) aspect microscopic al zonei de infarct cu necroza celulelor septurilor alveolare şi hemoragie intraalveolară;

c) zona periferică a infarctului şi din vecinătate, cu alveolită exsudativă şi reacţie inflamatorie septală.

Scanned with OKEN Scanner

poate complica cu ruperea peretelui cardiac, hemopericard și tamponarea inimii.
Infarctul cerebral este urmat de tulburări nervoase, psihice și neurologice, atît prin afectarea centrilor nervoși, cît și a căilor de conducere.
Infarctul pulmonar se însoțește de hemoptizii, iar cicatricele postinfarct sînt adesea însoțite de proliferări epiteliale incriminate în geneza cancerului pulmonar.
Infarctul renal se însoțește de hematurie dar prognosticul este în general favorabil.
Fenomenele reacționale generale constau mai ales în leucocitoză și febră. În țesuturile perilezionale și de vecinătate apar, frecvent, reacții inflamatorii însoțite de manifestări clinice, ca de pildă: pericardită și endocardită localizate în infarctul miocardic, pleurită în infarctul pulmonar, peritonită în infarctul intestinal. Importanța acestor complicații apare cel mai evident în cazul infarctului intestinal, în care gravitatea evoluției depinde, în primul rînd, de complicațiile peritoneale, grave și precoce.
Infarctizarea este un proces patologic asemănător infarctului dar produs prin obliterarea venoasă cu stază brutală în teritoriul retrograd, însoțită de hemoragie. Este favorizat de staza sanguină. Localizările obișnuite sînt în splină, intestin, plămîn.
Zona de infarctizare are o delimitare mai puțin netă, și, de obicei, o întindere mai mare decît infarctul; totdeauna prezintă caracter hemoragic. Consecințele sale sînt asemănătoare cu cele ale infarctului.

HEMORAGIA

Hemoragia este definită ca ieșirea de sînge din sistemul cardio-vascular.
Cauzele hemoragiilor sînt numeroase, exogene și endogene, de natură foarte variată: mecanică, chimică sau biologică. În funcție de întinderea hemoragiei, deosebim două categorii mari de cauze: a) cauze care produc hemoragie prin leziuni limitate și b) cauze cu răsunet general, care produc hemoragia prin tulburări generalizate.
a) Din prima categorie de cauze fac parte:
— traumatismele, plăgile penetrante, fracturile;
— procesele patologice vasculare ca: ateroscleroza, anevrismele, varicele etc.;
— procesele patologice cu extindere la vase ca: tuberculoza cazeoasă și cavitară, neoplaziile maligne, ulcerul gastric și duodenal, ulcerații ale mucoaselor;
— procesele patologice cardiace ca: infarctul miocardic și anevrismul cardiac.
Mecanismele de producere a hemoragiei în aceste situații diferă în funcție de cauza determinantă și anume:
— *Ruptura* peretelui vascular sau cardiac în urma acțiunii directe a unora din acești factori (ca de exemplu, în traumatisme) sau prin scăderea rezistenței peretelui vascular sau cardiac datorită afectării lor de unele procese patologice, ca de exemplu anevrismele, cauză frecventă a hemoragiilor spontane, alterări ale stratului elastic al arterelor mari, ateromatoza arterială, infarctul miocardic etc. Hipertensiunea arterială favorizează producerea de hemoragii vasculare, în cazurile de scădere a rezistenței peretelui arterial.
— *Erodarea chimică* a peretelui vascular ca în ulcerul gastric și duodenal, în care erodarea vaselor din zona ulcerului este datorită acțiunii pepsinei și acidului clorhidric din sucul gastric.
— *Erodarea neoplazică* care apare consecutiv invaziei peretelui vascular, de către tumorile maligne.
— *Necroza peretelui vascular* prin extinderea unui proces patologic de vecinătate (ca în caverna tuberculoasă).
b) Din a doua categorie de cauze ale hemoragiilor și anume cele de ordin general, în funcție de factorii principali afectați, fac parte:

Scanned with OKEN Scanner

— tulburările factorilor de coagulare plasmatici;
— tulburările plachetare cantitative și calitative;
— modificările vaselor mici cu caracter extins sau generalizat.

Aceste tulburări au caracter ereditar sau sînt dobîndite; în ultimul caz pot fi de natură toxică, toxiinfecțioasă, imunitară, carențială, hipoxică.

Aceste cazuri se însoțesc de tendință la hemoragie și de tulburarea mecanismelor de hemostază iar stările patologice care rezultă sînt denumite *diateze hemoragice* sau *sindroame hemoragipare*. În asemenea situații hemoragia este produsă printr-un mecanism complex, plurifactorial, în care sînt implicate procese de coagulare, de hemostază și modificări ale pereților vaselor mici, dar pentru fiecare tip de sindrom hemoragipar există predominanța unei anumite tulburări.

Particularitățile diferitelor forme de sindroame hemoragipare vor fi expuse mai jos în cursul prezentării formelor de hemoragii:

Forme de hemoragii. Există o mare varietate de forme ale hemoragiilor, desemnate printr-o nomenclatură la fel de bogată, care indică originea, localizarea, modul de producere, anumite caractere clinice etc.

După tipul vasului de origine se deosebesc următoarele hemoragii vasculare:
— hemoragia capilară
— hemoragia venoasă
— hemoragia arterială

Hemoragia prin extravazare de hematii (sau eritrodiapedeza) indică o hemoragie de origine capilară cu trecerea de hematii prin peretele capilar. Termenul de diapedeză este utilizat impropriu, întrucît trecerea hematiilor are un caracter pasiv, ele nefiind dotate cu capacitate de mobilitate proprie.

În raport cu modalitatea de producere se deosebesc:
— *hemoragia spontană*, apărută în absența oricărui traumatism și,
— *hemoragia provocată.*

După cum sediul hemoragiei este sau nu accesibil examenului clinic direct se deosebesc:
— *hemoragia externă*, care este vizibilă la examenul direct și
— *hemoragia internă*, cu sediu inaccesibil examenului direct și în care sîngele extravazat se acumulează și rămîne în interiorul corpului.

Alt grup de hemoragii își au originea la nivelul unor mucoase sau organe iar sîngele este eliminat pe căi naturale. Astfel sînt:
— *epistaxisul* — hemoragie de origine nazală;
— *hemoptizia* — hemoragii de origine bronho-pulmonară, cu eliminarea sîngelui pe cale respiratorie; sîngele este aerat, de culoare roșie;
— *hematemeza* — hemoragie de origine gastrică sau esofagiană, cu eliminarea sîngelui pe căile digestive superioare; sîngele este de culoare roșie dacă provine din esofag sau este eliminat din stomac rapid după extravazare; dacă a stagnat în stomac, sîngele este de culoare negricioasă, în zaț de cafea, datorită clorhidratului de hematină, care se produce în acest caz;
— *melena* — hemoragie digestivă cu eliminarea sîngelui prin scaun; sîngele este de culoare negricioasă, fiind mai mult sau mai puțin digerat iar hemoglobina transformată în clorhidrat de hematină, methemoglobină și alți asemenea derivați;
— *hematuria* — hemoragie a tractului urinar cu eliminarea sîngelui prin urină;
— *menoragia* — hemoragie genitală feminină sub formă de menstre mai abundente și prelungite;
— *metroragia* — hemoragie genitală intermenstruală.

Hemoragiile cavităților seroase sînt denumite după cavitatea în care se acumulează sîngele. Astfel se deosebesc:
— *hemopericardul* — hemoragie cu acumulare de sînge în cavitatea pericardică;

Scanned with OKEN Scanner

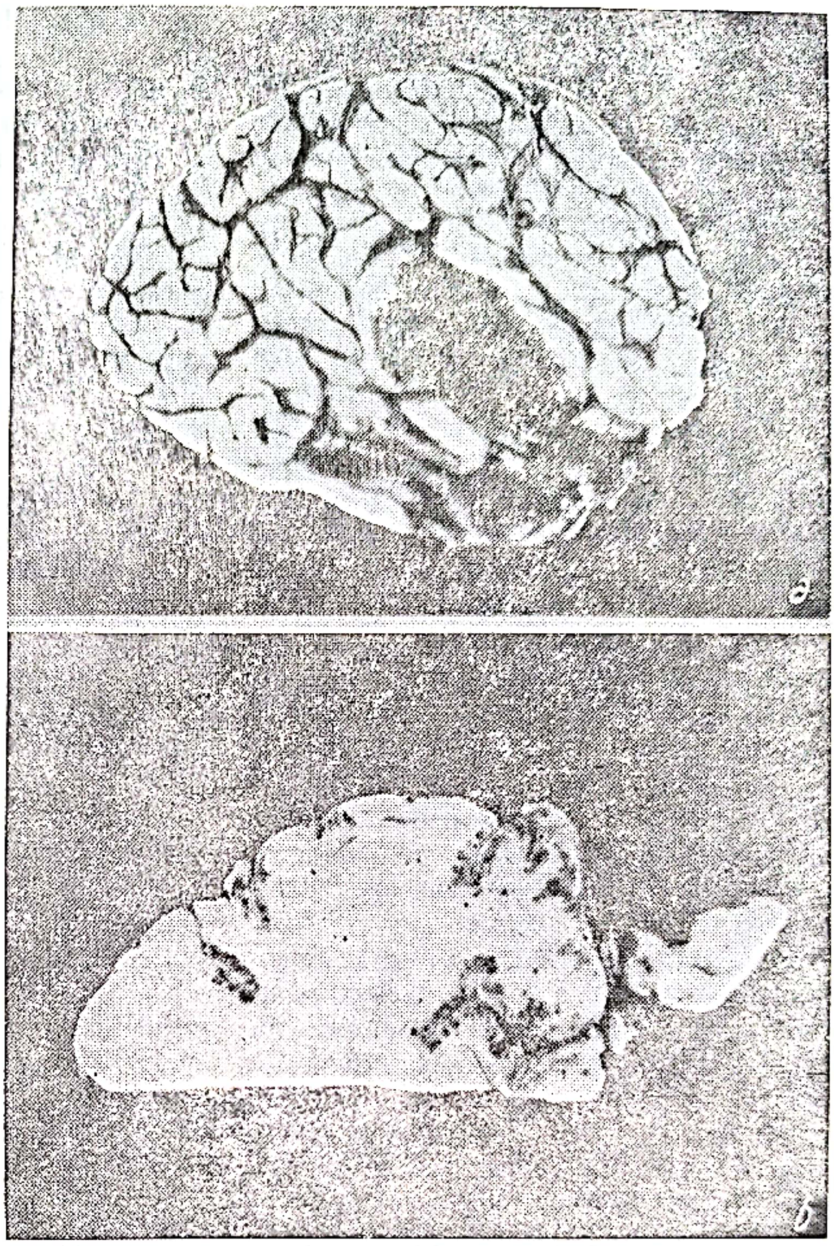

Fig. II—13. — a) Hemoragie meningo-cerebrală cu congestia vaselor meningeale.

b) Hemoragii petesiale în substanţa nervoasă.

— *hemotoraxul* — hemoragie cu acumulare de sînge în cavitatea pleurală;
— *hemoperitoneul* — acumularea de sînge în cavitatea peritoneală;
— *hematocelul* — acumularea de sînge în cavitatea vaginalei testiculare; — *hemartroza* — acumulare de sînge într-o cavitate articulară.
În aceste cazuri sîngele acumulat este coagulat sau lichid, în funcţie de cauza şi vechimea hemoragiei. În hemoragiile vechi se produc procese de organizare conjunctivă cu formarea de aderenţe sau simfize ale seroaselor.

Hemoragiile din organele cavitare, urmate de acumularea de sînge în lumenul acestora, sînt denumite după organul în care se produc, ca de exemplu:
— *hematosalpinx* — colecţie sanguină în lumenul trompelor;
— *hematometra* — colecţie sanguină în cavitatea uterină;
— *hemocolecist* — colecţie sanguină în cavitatea veziculei biliare etc.
Hemoragiile interstiţiale (fig. II-13 a, b) pot fi localizate în părţile moi, viscere, mucoase, seroase, oase. Ele pre-

Scanned with OKEN Scanner

zintă mai multe forme după cantitatea de sînge extravazat.
— *Peteşia* este o hemoragie redusă, punctiformă, de origine capilară, întîlnită îndeosebi la nivelul pielii, mucoaselor, seroaselor, meninge.
— *Echimoza* este o hemoragie mai mare, apărînd ca o arie infiltrată de sîngele extravazat, fără a proemina însă la suprafaţa pielii sau mucoaselor. Echimozele sînt hemoragii de origine capilară sau de la nivelul vaselor mici.
— *Hematomul* este o hemoragie mai importantă, sub forma unei colecţii de sînge, localizată, de dimensiuni variabile, care produce tumefiere locală şi compresiune a ţesuturilor înconjurătoare. Sîngele din hematom este de obicei coagulat.
— *Purpura* este o formă de hemoragie care se produce spontan în cursul diatezelor hemoragice (sindroamelor hemoragipare). Variază ca mărime între peteşie şi echimoză. Purpura poate apare în diferite ţesuturi şi organe ca pielea, mucoase, seroase, articulaţii, sistem nervos central etc.
Uneori hemoragiile digestive şi cele ale tractului urinar pot fi foarte reduse cantitativ, astfel încît examenul macroscopic poate să nu le deceleze. Aceste hemoragii sînt denumite hemoragii *oculte*.
Hemoragia ocultă digestivă se evidenţiază în condiţiile unui regim adecvat, prin reacţii chimice ale materiilor fecale (reacţia Adler, reacţia Meyer, reacţia Weber), iar hemoragia ocultă urinară (hematuria ocultă) prin examen microscopic al sedimentului urinar şi reacţii biochimice adecvate.
Apoplexia este o formă particulară de hemoragie în focare multiple, eventual confluente. Termenul se întrebuinţează, în special, pentru hemoragiile cerebrale.
Hemoragiile care apar în cadrul sindroamelor hemoragipare (diatezelor hemoragice) prezintă o serie de particularităţi şi de forme imprimate de caracterul general al tulburărilor care le generează şi de factorul principal afectat.
În general, aceste hemoragii sînt multiple şi adesea simultane. Ele pot fi spontane sau provocate, fie accidental, fie de acte medicale, uneori minore. În funcţie de tulburarea predominantă se deosebesc trei grupe principale de sindroame hemoragipare, fiecare cu mai multe forme, caracterizarea acestora extinzîndu-se şi asupra hemoragiilor pe care le generează sau le favorizează.

SINDROAME HEMORAGIPARE PRIN TULBURĂRI ALE FACTORILOR DE COAGULARE PLASMATICĂ

Aceste sindroame hemoragipare sînt caracterizate prin tulburări în mecanismul de coagulare (coagulopatii), care rezultă „fie prin sinteza diminuată sau consumul exagerat al unor factori ai coagulării, fie prin prezenţa în sînge a unor anticoagulanţi fiziologici sau patologici, fie prin activarea internă a activităţii fibrinolitice“ (I. Teodorescu-Exarcu). După Teodorescu-Exarcu se deosebesc trei grupe de asemenea sindroame, în funcţie de etapa alterată a coagulării.
Sindroame hemoragipare prin tulburări ale tromboplastinoformării, se datoresc insuficienţei unor factori necesari tromboplastinoformării, ca factorii VIII, IX, XI, XII. Testele hematologice arată timpul de coagulare prelungit, timpul de sîngerare în limite normale sau modificat în fazele finale, timpul de generare a tromboplastinei întîrziat, timpul parţial de tromboplastină prelungit, utilizarea redusă a protrombinei şi timpul Quick normal. Se întîlnesc următoarele forme:
Hemofilia A. Este o boală ereditară, cu caracter recesiv, X-lincată (boala se manifestă la bărbaţi şi este transmisă de femei) şi este datorită carenţei factorului VIII. Manifestările clinice încep de la naştere sau în prima copilărie. Se produc hemoragii, adesea im-

Scanned with OKEN Scanner

portante, spontane sau mai frecvent după traumatisme aparent anodine sau intervenţii chirurgicale chiar minore. Hemoragiile pot fi cutanate, articulare (hemartroze), interstiţiale, digestive, nazale, ale tractului genito-urinar, dar pot avea şi alte localizări.

Hemofilia B, mai puţin frecventă, este o boală ereditară asemănătoare celei precedente, dar s-au descris cazuri rare şi la femei. Este datorită carenţei factorului IX (factorul Cristmas). Hemoragiile sînt mai puţin severe decît în hemofilia A.

Hemofilia C (boala Rosenthal), foarte rară, se întîlneşte la ambele sexe. Este o boală ereditară cu transmisie autosomal dominantă şi este datorită carenţei factorului XI. Hemoragiile sînt mai reduse decît în formele precedente, foarte rar cu apariţii spontane.

Sindromul Hageman este de asemenea o anomalie ereditară transmisă autosomal recesiv, întîlnită la ambele sexe şi caracterizată prin deficienţa factorului XII. Deşi *in vitro* coagularea este foarte lentă, cvasi-totalitatea purtătorilor anomaliei nu prezintă hemoragii deoarece hemostaza se realizează în mod normal. Acest paradox se explică prin faptul că *in vivo* absenţa factorului XII este suplinită de factorul XI activat sub acţiunea unor fracţiuni lipidice plasmatice.

Boala Willebrand-Jürgens (pseudo-hemofilia vasculară) este un sindrom hemoragic ereditar transmis autosomal-dominant întîlnit cu frecvenţă egală la ambele sexe. Are la bază o deficienţă complexă care interesează factorul VIII şi factorul anti-Willebrand sau de adezivitatea plachetară. Boala are debut precoce chiar din primul an de viaţă, manifestările hemoragice constînd din: epistaxis, hematoame, sîngerări bucale şi digestive, menoragii, hemoragii post-traumatice. A mai fost semnalată şi deficienţa factorului XIII.

Sindroame asemănătoare celor de mai sus pot fi datorate nu numai carenţei factorilor amintiţi, dar şi sintezei lor cu defecte structurale.

Tulburările dobîndite asemănătoare hemofiliilor şi însoţite de hemoragii s-au descris extrem de rar în ciroza hepatică, lupusul eritematos diseminat, endocardita subacută, panarterita nodoasă etc. Se consideră că sînt datorite existenţei în plasmă a unor factori cu proprietăţi de gamaglobuline şi cu caractere de inhibitori ai tromboplastinei.

Sindroame hemoragipare prin tulburări ale trombinoformării. Aceste afecţiuni ereditare sau dobîndite sînt caracterizate fie prin lipsa de sinteză a unui factor din complexul protrombinic ca în formele ereditare, fie prin carenţa concomitentă a tuturor factorilor din complexul protrombinic ca în hipoprotrombinemiile dobîndite. Timpul Quick este prelungit.

Ca forme de afecţiuni ereditare sînt: *Parahemofilia* produsă prin scăderea sau carenţa factorului V (proaccelerina) este transmisă autosomal cu caracter recesiv. S-a menţionat şi posibilitatea unei forme dobîndite, mai rareori pură, de obicei prezentînd o deficienţă asociată a factorului V cu alţi factori plasmatici ai coagulării (factorii II, VII, VIII).

Deficienţa factorului VII (proconvertina) este transmisă autosomal-recesiv. Există şi o formă dobîndită în care deficienţa factorului VII se asociază cu aceea a altor factori ai coagulării.

Deficienţa factorului X (anomalia Stuart-Power) este transmisă autosomal incomplet recesiv. Se descrie şi o formă dobîndită, secundară. Clinic este caracterizată prin hemoragii provocate, relativ severe.

Hipoprotrombinemia constă în deficienţa de protrombină (factorul II); este de obicei o afecţiune ereditară, excepţional de rar poate fi şi dobîndită. Hipoprotrombinemiile dobîndite se întîlnesc în bolile hepatice, în tulburările de aport, de absorbţie, transport sau utilizare a vitaminei K necesară sin-

Scanned with OKEN Scanner

tezei factorilor complexului protrombinic de către celula hepatică, în leucemii acute, abuzul de anticoagulante de tipul dicumarolului, transfuzii repetate etc.

Hemoragiile sînt în general discrete, dar prelungite, localizate mai ales la nivelul mucoaselor și interstițial cu excepția celor din parahemofilie și deficiența factorului VII și factorului X care pot fi severe și uneori precoce.

Sindroame hemoragice prin tulburări ale fibrinogeno-formării sau prin consum exagerat de fibrinogen. Afibrinogenemia și hipofibrinogenemia pot fi afecțiuni ereditare (foarte rare) sau dobîndite, caracterizate prin scăderea cantității de fibrinogen din plasmă.

Afibrinogenemiile și hipofibrinogenemiile ereditare se datoresc deficienței sintezei de fibrinogen sau unor defecte structurale ale fibrinogenului. Hemoragiile nu apar spontan și se produc totdeauna după traumatisme chiar minore.

Hipofibrinogenemiile dobîndite, mai frecvente decît precedentele, se produc prin trei mecanisme:

— deficiență a sintezei fibrinogenului ca în hepatopatiile grave, hemopatii maligne etc.;

— prin defibrinogenarea sanguină ca în sindromul de coagulare diseminată;

— prin fibrinogenoliză exagerată (sindromul fibrinolitic) consecutivă creșterii fibrinolizinei (plasminei) asociată eventual cu scăderea altor factori ai coagulării; asemenea tulburări pot fi întîlnite în neoplazii, ciroze hepatice, leucemii, șoc, arsuri etc.

Uneori hemoragia este produsă prin hiperfibrinoliză localizată, așa cum se observă după intervenții chirurgicale toraco-pulmonare sau cardiace.

Din același grup de sindroame hemoragice fac parte și cele datorite inactivării trombinei, fie după administrare în exces a heparinei, fie în hiperheparinemiile secundare din unele afecțiuni generale.

SINDROAME HEMORAGIPARE PRIN DEFICIENȚE NUMERICE ȘI CALITATIVE ALE PLACHETELOR SANGUINE

Aceste hemoragii se produc datorită creșterii fragilității capilare și tulburărilor de coagulare asociate, întrucît trombocitele, în mod normal, au un rol important atît în menținerea troficității pereților capilari, cît și în desfășurarea proceselor de coagulare sanguină. Tulburările caracterizate prin scăderea numărului de plachete sanguine se numesc *trombopenii*. Ele pot fi esențiale sau secundare. Scăderea numărului de plachete sub 50 000/mm^3 determină un sindrom hemoragipar denumit *purpură trombopenică* (trombocitopenică). Trombopeniile pot fi produse prin:

— deficiențe ale megacariocitopoiezei;

— hipersplenism;

— distrugere în exces de plachete sanguine.

Tulburările calitative ale plachetelor sanguine sînt numite trombopatii (trombastenii). Apar ca afecțiuni congenitale (constituționale) sau dobîndite. În aceste cazuri numărul de plachete este în limite normale dar există caracteristic deficiențe ale funcțiilor plachetare. Clasificarea actuală a trombopatiilor se bazează tocmai pe tulburarea principalelor funcții plachetare: de adeziune, agregare și liberare (de ADP, FP3).

Plachetele izolate de la bolnavii cu trombopatii prezintă totodată modificări morfologice ultrastructurale care se corelează cu tulburările funcționale. S-au descris astfel condensarea granulelor și diminuarea lor numerică pînă la aspecte de agranulare plachetară, precum și scăderea numerică a granulelor în megacariocite.

În trombopenii și trombopatii timpul de sîngerare este crescut, testele de fragilitate capilară pozitive, timpul de coagulare se menține în limite normale; se mai constată alterarea retractibilității cheagului și a conversiunii trombinei.

Scanned with OKEN Scanner

Hemoragiile apar predominant dar nu exclusiv sub forma de purpură.

Sindroame hemoragipare prin deficienţe numerice ale plachetelor sanguine. *Boala Werlhof* sau *purpura trombocitopenică idiopatică* (esenţială) apare sub forma acută (mai ales la copii cu hemoragii mai importante) sau cronică (la adult cu hemoragii mai puţin severe). În forma acută trombocitopenia s-ar datora unei deficienţe megacariocitare asociate cu consum plachetar crescut, iar în forma cronică, distrugerilor de plachete prin fenomene imunopatologice şi de hipersplenism.

La nou-născuţi apare o formă particulară de purpură trombocitopenică adesea foarte gravă, produsă prin incompatibilitate antigenică plachetară între mamă şi făt.

S-a mai descris şi o purpură trombocitopenică produsă prin mecanisme de izoimunizare după transfuzii repetate de sînge total sau de plachete.

Purpura trombotică trombocitopenică (sindromul Moschowitz) este o afecţiune complexă cu evoluţie gravă şi este caracterizată prin asocierea de coagulare diseminată intravasculară cu purpură şi anemie hemolitică. Afectarea sistemului nervos central este constantă.

Trombocitopeniile secundare mai frecvente decît cele precedente, sînt însoţite de hemoragii mai ales sub forma de purpură. Apar în bolile infecţioase, în intoxicaţii şi stările toxice, în mielopatii cronice, hemopatii maligne, hipersplenism, iradieri, administrare în exces de citostatice, acţiunea toxică a unor medicamente fie asupra megacariocitelor, fie asupra trombocitelor, precum şi datorită fenomenelor de sensibilizare prin droguri cu producerea de anticorpi antiplachetari. În unele din aceste cazuri pe lîngă deficienţa plachetară se produc şi leziuni capilare care contribuie la producerea hemoragiei (ca în bolile infecţioase, intoxicaţii etc.).

Hemoragiile se produc sub forma de hemoragii cutanate şi ale mucoaselor, hemoragii digestive, cerebro-meningeale, hemoragii uterine în timpul sarcinii sau în legătură cu travaliul.

Sindroame hemoragipare produse de tulburări calitative ale plachetelor sanguine. *Boala Glanzmann* sau *trombastenia constituţională.* A fost considerată ca datorită carenţei de retractozim, iar ulterior a fost atribuită unei incapacităţi de utilizare a ADP-ului (absenţa adezivităţii şi agregării plachetare chiar în prezenţa de ADP). Recent s-a constatat existenţa unui defect molecular la nivelul membranei plachetare constînd în lipsa unei glicoproteine cu greutate moleculară de 130 000 ce reprezintă receptorul pentru inducţia plachetară.

În sindromul Bernard-Soulier, caracterizat prin tulburări de adeziune la ţesutul subendotelial şi agregare la ristocetină factor VIII bovin, se găseşte de asemenea o anomalie în structura membranei plachetare constînd în lipsa unei glicoproteine de greutate moleculară 155 000.

Unele trombocitopatii sau trombopatii ereditare sînt datorite absenţei factorului 3 fosfolipidic plachetar sau unui defect de liberare a acestui factor din plachetele sanguine, tulburări de expulzie a ADP-ului intraplachetar sau unei deficienţe în substanţe stocate după o reacţie de liberare a acestora. *Trombopatiile dobîndite* pot fi induse terapeutic sau apar secundar unor afecţiuni ca bolile hepatice cronice, uremie, boli hematologice (leucemii, anemii aplastice, mielomul multiplu), boala reumatismală, lupusul eritematos diseminat etc.

Tulburările funcţionale sînt asemănătoare celor menţionate mai sus. Vindecarea bolii de bază este urmată de regulă de remisiunea trombopatiei.

Hemoragiile din trombopatii sînt de obicei moderate, foarte rar severe şi se prezintă cel mai frecvent sub forma de: epistaxis, hemoragii gastro-intesti-

Scanned with OKEN Scanner

nale, echimoze, iar la femei, menoragii. Hemoragiile apar și după traumatisme sau intervenții chirurgicale.

SINDROAME HEMORAGIPARE PRODUSE PRIN ALTERĂRI ALE VASELOR MICI

În general, în aceste sindroame există alterări ereditare sau dobîndite ale pereților vaselor mici, în unele cazuri defectului vascular i se asociază și anomalii trombocitare și defecte de coagulare.

Aceste afecțiuni pot fi ereditare sau dobîndite. Timpul de sîngerare este crescut iar testele de fragilitate capilară pozitive. Hemoragiile apar mai ales sub forma de peteșii și echimoze.

Telangiectazia hemoragică ereditară sau *boala Rendu-Weber-Osler* este o afecțiune ereditară, cu caracter dominant, nelegată de cromozomul sexual. Rară la copil, se dezvoltă progresiv, odată cu vîrsta, devenind evidentă la adult.

Leziunile vasculare se prezintă ca dilatații arteriolocapilare realizînd formațiuni mici, multiple, proeminente, de culoare roșcată (telangiectazii), dezvoltate la nivelul pielii, mucoaselor sau în diferite organe. Pereții ectaziilor vasculare sînt subțiri, fragili, permițînd producerea cu ușurință a hemoragiilor atît spontan cît și în urma unor traumatisme minore.

Cele mai frecvente hemoragii sînt epistaxisul, hemoragiile gastro-intestinale, laringiene, faringiene și urinare.

Din același grup de afecțiuni vasculare fac parte și, *telangiectazia capilară cu ataxie* precum și *pseudohemofilia vasculară.*

Se întîlnesc și alterări vasculare dobîndite ca în scorbut, produse de carența de vitamina C, în care fragilitatea capilară se datorește deficienței în producerea cimentului dintre celulele endoteliale și în constituția membranei bazale pericapilare. Deficiența se datorește tulburării sintezei de substanță fundamentală. Asemenea fragilități capilare apar și în carența de vitamină B. Sînt mai frecvente hemoragiile gingivale, în mușchi, piele, articulații. O formă deosebit de gravă este scorbutul infantil care apare îndeosebi la sugari hrăniți cu lapte de vacă; în aceste cazuri, hemoragiile au localizări multiple și se însoțesc de tulburări neurologice și cardio-vasculare.

Purpura Schönlein-Henoch sau *purpura anafilactică* este o vascularită difuză dobîndită, cu distrofie fibrinoidă în peretele vaselor mici, și infiltrate limfomonocitare perivasculare. Leziunile sînt produse prin mecanisme imunopatologice, probabil de tipul reacțiilor antigen-anticorp la nivelul peretelui capilar, ca rezultat al elaborării de autoanticorpi antiendoteliali. Purpura este localizată la nivelul mucoaselor, mai ales la cea digestivă și a aparatului urinar, precum și la nivelul seroaselor și articulațiilor.

Tot consecutiv lezării pereților vaselor mici se mai pot produce purpure toxice (venin de șerpi, alcool etc.), purpure de origine endocrină (hiperfoliculinie, hipertiroidism, după tratamente cu corticoizi și ACTH etc.) și purpure autotoxice ca în insuficiența hepatică și renală, la diabetici decompensați etc. *Purpurele infecțioase* apar în unele boli infecțioase grave (ca infecția cu meningococ) și în septicemii. Asemenea purpure sînt provocate de mecanisme diferite: acțiunea toxinelor asupra peretelui vascular, microembolii septice urmate de micronecroze vasculare, fenomene de coagulare diseminată, procese imunologice condiționate de formarea de autoanticorpi antiendoteliali. În unele din aceste boli purpura face parte chiar din simptomatologia bolii prezentîndu-se ca exanteme hemoragice (variolă, scarlatina etc.) sau ca erupții purpurice (tifos exantematic). Gravitatea unora din aceste hemoragii purpurice este determinată în primul rînd de localizarea lor ca de exemplu în sindromul Waterhouse-Friedrichsen în care hemoragiile se produc în suprarenale (infecții grave cu meningococ și

Scanned with OKEN Scanner

alte infecţii grave) şi sînt urmate de insuficienţa suprarenaliană acută şi evoluţie fatală.

EVOLUŢIA HEMORAGIILOR

Hemoragiile produse prin leziuni ale vaselor mari nu pot fi oprite decît prin intervenţii medicale adecvate.
Hemoragiile vaselor mici se opresc însă spontan, prin hemostază.
Hemostaza este un proces complex în care intervin mecanisme hemodinamice, de coagulare şi de organizare.
Fenomenele hemodinamice constau în vasoconstricţie locală, cu aplatizarea pereţilor vasculari, intraflexiunea elastică a buzelor plăgii vasculare, derivarea colaterală a sîngelui din zona lezată; în hemoragiile capilare intervine şi acolarea pereţilor capilari. Tamponarea vasului prin sîngele extravazat contribuie, de asemenea, la diminuarea circulaţiei în zona afectată.
Fenomenele de coagulare debutează cu adeziunea şi agregarea plachetară la nivelul leziunii vasculare iar în etapa următoare se constituie cheagul fibrinos care consolidează fenomenele de hemostază anterioară şi pregăteşte vindecarea leziunii vasculare hemoragipare.
În constituirea cheagului fibrinos intervin mecanisme extravasculare, care generează în cele din urmă tromboplastină activă şi mecanisme de origine sanguină care, de asemenea, generează în cele din urmă tromboplastină activă. Tromboplastina activă (de origine sanguină şi tisulară) produce convertirea protrombinei în trombină activă, iar aceasta, împreună cu factorii eliberaţi din plachete (care au suferit metamorfoza vîscoasă), produce transformarea fibrinogenului în fibrină solubilă. Fibrina solubilă sub influenţa factorului fibrinostabilizator se transformă în fibrină insolubilă. Cheagul astfel format suferă procesul de retracţie prin sinereză (condensarea cheagului) şi modificări plachetare. În cele din urmă peretele vascular se reface, vasul se permeabilizează iar cheagul extravascular este parţial supus proceselor de fibrinoliză şi parţial organizat conjunctiv.
Evoluţia hemoragiilor interstiţiale diferă după tipul acesteia. Sîngele extravazat de la nivelul peteşiilor este îndepărtat prin resorbţie şi fagocitarea hematiilor de către macrofage. Fenomene asemănătoare se petrec în echimoza în care însă au loc şi procese de hemoliză, cu transformarea hemoglobinei în biliverdină, apoi în bilirubină.
Hematomul suferă, de asemenea, procese de resorbţie dar perilezional poate apare reacţie conjunctivă şi un proces de incapsulare. Fagocitarea hematiilor din zona periferică a hematomului urmată de hemoliza şi metabolizarea intracelulară a hemoglobinei are ca efect apariţia depunerilor de hemosiderină perilezional. În zona centrală a hematomului hemoglobina rezultată prin hemoliză se transformă în hematoidină.
Treptat hematomul se reduce de volum, astfel că hematoamele mici pot fi resorbite în întregime, iar cele mari persistă ca formaţiuni nodulare cu organizare conjunctivo-fibroasă.
Masele sanguine rezultate din hemoragiile produse în cavităţile seroase suferă procese de resorbţie şi eventual de organizare conjunctivă cu formarea de aderenţe fibroase.

CONSECINŢELE HEMORAGIILOR

Consecinţele hemoragiilor pot fi locale şi generale. Consecinţele locale constau mai ales în fenomene de compresiune ce apar în hemoragiile mai importante şi care se răsfrîng asupra ţesuturilor înconjurătoare, producînd eventual leziuni distrofice sau atrofice ale acestora. Astfel hemoragiile cerebrale produc pe lîngă fenomene de compresiune şi leziuni degenerative în substanţa nervoasă. Apar tulburări funcţionale

Scanned with OKEN Scanner

care ajung pînă la suprimarea unora din funcţii.
Hemoragiile din cavităţile seroase produc compresiuni asupra organelor învecinate precum şi tulburări funcţionale, uneori deosebit de grave, de natură neuroreflexă (ca de exemplu în hemopericard).
Consecinţele generale depind în cea mai mare parte de cantitatea de sînge pierdut, de viteza sîngerării şi durata acesteia.
Hemoragiile mari şi acute se însoţesc de stare de şoc cu colaps; tegumentele, mucoasele şi viscerele sînt palide şi mai uscate decît în mod normal. Hemoragiile care interesează 40—50% din masa sanguină sau mai mult pot produce moartea bolnavului.
Majoritatea hemoragiilor sînt urmate de declanşarea unor mecanisme compensatorii care tind să înlocuiască masa de sînge pierdut şi să restabilească compoziţia acestuia. Schematic, refacerea iniţială a volumului sanguin pe seama lichidelor tisulare este însoţită de hemodiluţie; apoi, prin regenerarea de hematii într-un ritm care depăşeşte pe acela al formării de hemoglobină este urmat de apariţia unei anemii hipocrome, care este corectată progresiv. În condiţiile unei măduve normale, volumul eritrocitar poate fi refăcut în aproximativ 33 de zile. Anemiile mici, repetate, inclusiv anemiile oculte, sînt adesea urmate de anemie feriprivă, hipocromă, datorită pierderilor de fier din organism.

TULBURĂRILE CIRCULAŢIEI LIMFATICE

Tulburările circulaţiei limfatice prezintă numeroase analogii cu cele ale circulaţiei sanguine, dar caracterele anatomice şi funcţionale proprii acestei circulaţii imprimă o serie de particularităţi tulburărilor sale patologice.
Astfel circulaţia limfatică se deosebeşte de cea sanguină prin aceea că nu se desfăşoară într-un sistem circulator închis, ci ea începe cu capilarele limfatice la nivelul ţesuturilor şi organelor, continuă cu venele limfatice, pe traiectul cărora se găsesc ganglionii limfatici, şi se termină cu marile trunchiuri limfatice colectoare, care se varsă în sistemul venos cav superior. Circulaţia limfatică poate fi, de aceea, influenţată de circulaţia venoasă.
Limfa se formează prin pătrunderea lichidului interstiţial în capilarele limfatice, cea mai mare parte a limfei fiind produsă însă în ficat.
Volumul de limfă prezintă variaţii fiziologice şi patologice.
Fiziologic, volumul limfei creşte în stările de activitate a organelor şi ţesuturilor, un exemplu tipic fiind acela al dilataţiei capilarelor limfatice în cursul absorbţiei intestinale.
Patologic, creşterea volumului de limfă apare ca urmare a creşterii cantităţii de lichid interstiţial sau prin permeabilizarea capilarelor limfatice. Modificarea de volum nu produce, însă, edem atîta timp cît drenajul limfei este asigurat. În schimb, creşterea presiunii venoase se repercutează asupra circulaţiei limfatice, încetinind drenajul acesteia în sistemul venos.
Staza limfatică este produsă prin obstrucţia sau prin întreruperea căilor limfatice.
Obstrucţia căilor limfatice se datoreşte cel mai frecvent *infiltrării* acestora de către ţesuturi sau celule neoplazice şi metastazării neoplazice masive a ganglionilor limfatici. Asemenea situaţii se întîlnesc, de predilecţie, în neoplaziile retroperitoneale (ascită chiloasă), neoplaziile mamare din cadranele externe, neoplasmul de prostată, neoplaziile localizate în regiunea inghino-crurală. Obstrucţia se produce şi prin *tromboza* căilor limfatice cu trombi fibrinoşi, hialini, întrucît limfa nu conţine plachete sanguine.
Obstrucţia prin compresiune, cu stază limfatică secundară, apare în cicatricele întinse, ca şi în cele produse după

Scanned with OKEN Scanner

iradiere sau în sclerozele retroperitoneale.

Întreruperea căilor limfatice se întîlnește cel mai frecvent după mari intervenții chirurgicale, cu extirpări de vase și ganglioni limfatici, ca în mastectomiile lărgite, cu evidare axilară (operația Halstedt). Treves a constatat prezența stazei limfatice cu edem la 41 din 768 cazuri cu asemenea intervenții chirurgicale. Staza și edemul limfatic s-ar datora, în aceste cazuri, atît întreruperii căilor limfatice cît și asocierii de procese inflamatorii primitive și secundare ale căilor limfatice (Schirger și Harrison).

Întreruperi de căi limfatice, dar de obicei cu caracter tranzitor, au fost semnalate și după fracturi ale membrelor, îndeosebi în cele de la nivelul coapsei.

Staza limfatică se însoțește de dilatarea vaselor limfatice și de edem. Limfangiografia pune în evidență asemenea dilatații ale căilor limfatice, precum și zona de obstrucție.

EDEMUL LIMFATIC (LIMFEDEMUL)

În funcție de condițiile de producere, se deosebesc mai multe tipuri de edem limfatic: obstructiv, inflamator, idiopatic și congenital.

Edemul limfatic obstructiv apare în urma stazei limfatice (prin obstrucție sau întrerupere de căi limfatice). Condițiile de apariție sînt aceleași ca și pentru staza limfatică. Cel mai obișnuit este edemul dezvoltat în țesuturile moi, așa cum se observă la nivelul extremităților și, îndeosebi, la membrul superior după mastectomia lărgită. În asemenea cazuri, membrul superior este tumefiat, păstos, de culoare albicioasă. Edemul foarte accentuat produce jenă funcțională și durere. Edemul limfatic obstructiv se poate prezenta și ca ascită chiloasă, în tumorile retroperitoneale, sau ca pleurezie chiloasă (chilotorax), în neoplaziile masive mediastinale.

Edemul limfatic inflamator apare ca infecție primară sau secundară a căilor limfatice și se asociază, de obicei, cu celulită și limfangită recidivantă.

Formele primare sînt datorate, îndeosebi, infecțiilor cu streptococ și stafilococ. Infecții secundare ale căilor limfatice apar în tromboflebite, ulcere varicoase, filarioză etc.

Traumatismele constituie un factor favorizant.

Edemul limfatic inflamator este produs prin asocierea permeabilizării capilarelor și vaselor limfatice cu stază limfatică datorită trombozelor obstructive.

Localizarea mai obișnuită este la membre. Regiunea afectată este tumefiată, caldă, sensibilă, iar ganglionii limfatici măriți de volum. Limfangiografic, s-a constatat, inconstant, dilatarea vaselor limfatice și, în orice caz, încetinirea circulației limfatice.

Microscopic, în formele acute, vasele limfatice prezintă tromboze, discrete infiltrate inflamatorii și tumefierea endoteliului. Țesuturile înconjurătoare sînt edematiate și adesea inflamate. Ganglionii limfatici regionali, măriți de volum, sînt edematiați și cu infiltrat inflamator acut.

În formele recidivate, pe lîngă obstrucții vasculare se găsesc infiltrate limfo-plasmocitare de-a lungul vaselor limfatice, precum și scleroza țesutului conjunctivo-adipos înconjurător.

Edemul limfatic idiopatic (limfedemul precoce) se întîlnește mai ales la femei în a doua sau a treia decadă a vieții. Apare după sarcini, traumatisme minore sau infecții trecătoare (mai ales genitale), dar aceste condiții nu sînt suficiente pentru a explica apariția sa. Este justificat și menținut de aceea și termenul de idiopatic.

Mecanismul de producere constă, ca și în edemul congenital, în insuficiența drenajului limfatic, care are ca urmare retenția de proteine în țesuturi și apoi

Scanned with OKEN Scanner

de apă. Staza limfatică se explică prin modificările morfologice ale vaselor limfatice. Într-adevăr, limfangiografic, s-a constatat, în unele cazuri, hipoplazia vaselor limfatice, iar în altele, dilatații varicoase ale acestora și defecte valvulare. Pe baza acestor modificări, unii autori consideră edemul limfatic idiopatic asemănător edemului congenital, deosebirea constînd mai mult în gradul de malformație a circulației limfatice.

Edemul limfatic idiopatic afectează unul sau amîndouă membrele inferioare, instalîndu-se, de obicei, progresiv și interesînd membrul afectat în întregime sau, mai ales, porțiunea sa superioară. Membrul afectat este tumefiat, albicios, păstos, iar prin cronicizare țesuturile devin indurate.

Microscopic, vasele limfatice superficiale sînt rare, iar cele profunde, dilatate. Se găsesc, adesea, discrete infiltrate limfo-plasmocitare perivasculare. Țesuturile conjunctivo-adipoase superficiale și profunde sînt fibrozate, cu fibrele elastice fragmentate și cu edem difuz, care disociază structurile conjunctive.

Edemul limfatic congenital poate apărea ca o tulburare izolată la un singur membru dintr-o familie — forma simplă — sau ca o tulburare eredo-familială, care afectează mai mulți membri din generații succesive (boala Milroy). În forma eredo-familială, după Verger și Blaquière, defectul genetic este transmis ca un caracter autosomal dominant, cu penetrație ocazional incompletă; s-a mai discutat transmisia sa ca un caracter x-linkat sau ca un caracter ereditar recesiv (Klein și Doret).

Edemul este produs de staza limfatică datorită malformației vaselor limfatice. Acestea au ca urmare retenția de proteine și apă în țesuturi.

Este descrisă o *formă precoce*, care apare încă la sugar, și o *formă tardivă*, care apare de obicei la vîrsta de 10—20 de ani și se asociază și cu alte malformații (polidactilie, sindactilie etc.).

Edemul limfatic congenital apare ca o tulburare progresivă și permanentă, localizată, îndeosebi, la extremitățile inferioare (elefantiazis); poate fi unisau bilateral și cuprinde membrul inferior în întregime sau numai parțial.

Membrul afectat este mult tumefiat, deformat, de culoare albicioasă, indurat. Între fascia musculară profundă și grăsimea subcutanată se găsește un strat gros de țesut moale, buretos, în „fagure". Pielea este aspră și hiperpigmentată.

Limfangiografic și microscopic s-a constatat malformația vaselor limfatice subcutanate și profunde, cu prezența de vase hipoplazice dar cu predominanța vaselor dilatate, varicoase, așa încît realizează aspecte de limfangiomatoză. Se vorbește chiar de un hamartom limfatic.

Țesutul conjunctivo-adipos este mult redus, fiind înlocuit de vasele limfatice ectaziate. Fibrele elastice sînt fragmentate, reduse; se găsesc și zone de fibroză. Epiteliul cutanat prezintă zone de atrofie și zone de hipertrofie.

Limforagia. Constă în revărsarea de limfă în cavitatea peritoneală (ascita chiloasă sau chiloperitoneu) sau cavitatea toracică (chilotorax). Se produce prin lezarea vaselor limfatice în neoplaziile cu invazie limfatică sau prin traumatisme. Trebuie deosebită de extravazarea de limfă, produsă prin stază limfatică și cu care se poate confunda cu ușurință. Se mai descrie chilotoraxul spontan congenital și ascita chiloasă idiopatică cu etiologie încă neelucidată (Shirger și Harrison). Lichidul revărsat prin limforagie și acumulat în cavitățile seroase are un aspect caracteristic alb-lăptos. Ajunge, de obicei, la cantități importante și se reface rapid după evacuare. Examenul microscopic, pe frotiuri, arată nume-

Scanned with OKEN Scanner

roase picături fine de lipide şi rare leucocite, cu predominanţa elementelor mononucleate.

TULBURĂRILE CIRCULAŢIEI INTERSTIŢIALE (LACUNARE)

Mediul lichid al organismului este repartizat într-un sector celular şi altul extracelular, ultimul fiind format din mai multe compartimente: intravascular, interstiţial şi transcelular.

Lichidul interstiţial sau mediul intern (Claude Bernard) este un ultrafiltrat plasmatic constituit, în primul rînd, din apă şi electroliţi. La nou-născut, lichidul interstiţial reprezintă aproximativ 30% iar la adult 16% din greutatea corporală şi este cuprins în spaţiul interstiţial (lacunar), demarcat de pereţii capilari şi membranele celulare.

Circulaţia interstiţială îndeplineşte multiple funcţii: aportul de metaboliţi şi oxigen, înlăturarea cataboliţilor celulari, comunicarea intercelulară etc. Aceste funcţii sînt realizate datorită schimburilor permanente dintre lichidul interstiţial şi plasmă, pe de o parte, şi dintre lichidul interstiţial şi cel intracelular, pe de altă parte.

Schimburile cu plasma sanguină sînt efectuate prin peretele capilar, care se comportă ca o membrană semipermeabilă. De aceea, constituţia ionică a lichidului interstiţial este sensibil asemănătoare cu aceea a plasmei, cu mici diferenţe impuse de echilibrul Gibbs-Donnan şi datorită prezenţei unei cantităţi mai mari de proteine în plasmă, unele dintre ele nedifuzabile, în mod normal, prin peretele capilar. Schimburile cu lichidul intracelular sînt realizate prin intermediul membranei celulare, dotată cu permeabilitate selectivă; concentraţia electrolitică a lichidului intracelular prezintă, de aceea, diferenţe importante, printre care o concentraţie mai mare de ioni de potasiu (K^+) faţă de lichidul interstiţial şi faţă de plasmă.

Echilibrul dinamic dintre volumul şi constituţia lichidului interstiţial, în raport cu celelalte sectoare şi compartimente ale mediului lichid din organism, este realizat de următorii factori: permeabilitatea capilară, presiunea hidrostatică sanguină şi tisulară, presiunea coloid-osmotică sanguină şi tisulară, factori renali (permeabilitatea glomerulară şi funcţia de reabsorbţie de la nivelul tubilor renali), factori hormonali (îndeosebi, hormonul antidiuretic şi aldosteronul), drenajul limfatic.

Eliminările hidrice pe cale transcutanată (secreţie sudorală), pulmonară şi digestivă pot influenţa volumul şi constituţia lichidului interstiţial.

Dereglarea mecanismelor dependente de aceşti factori se va repercuta asupra circulaţiei interstiţiale, asupra cantităţii şi compoziţiei lichidului interstiţial.

EDEMUL

Edemul este expresia lezională a unora din aceste dereglări şi el este definit prin excesul de apă în interstiţii şi cavităţile seroase, asociat sau nu cu creşterea cantităţii de apă intravasculare şi intracelulare. Edemul reprezintă un simptom care însoţeşte numeroase şi variate afecţiuni.

Denumiri particulare sînt utilizate pentru edemul produs în cavităţile seroase: hidrotorax (edem în cavităţile pleurale), hidropericard (în cavitatea pericardică), hidroperitoneu sau ascită (edem în cavitatea peritoneală). Anasarca este un edem generalizat, interesînd ţesutul subcutanat şi cavităţile seroase.

Edemul poate fi acut sau cronic.

Etiologia edemelor este foarte variabilă, cauzele cele mai importante fiind: insuficienţa cardiacă, staza sanguină locală, afecţiunile renale glomerulare şi tubulare, ciroza hepatică, inaniţia şi denutriţia, inflamaţiile, şocul anafilactic şi tulburările angioneurotice,

Scanned with OKEN Scanner

obstrucția căilor limfatice, afecțiunile endocrine etc.

În **patogeneza** edemelor sînt recunoscute cîteva mecanisme esențiale, care predomină în funcție de condițiile etiologice, dar care în numeroase cazuri acționează asociat.

1. *Creșterea presiunii hidrostatice*, astfel încît să depășească presiunea coloid-osmotică în zona capilaro-venoasă a patului vascular, va avea ca efect creșterea transudării de lichid din plasmă și acumularea progresivă de lichid în interstiții cu producerea edemului. Asemenea situații apar în staza sanguină loco-regională (obstrucție venoasă, urmată de creșterea presiunii venoase ca în tromboza venoasă, compresiuni pe vene etc.) sau generalizată, ca în insuficiența cardiacă.

2. *Scăderea presiunii coloid-osmotice* este datorită reducerii concentrației proteinelor plasmatice. Întrucît albuminele au un rol esențial în determinarea presiunii coloid-osmotice, scăderea lor sub 2,5 g la 100 ml plasmă produce edem. În aceste condiții, se acumulează progresiv un exces de apă în interstiții, prin reîntoarcerea insuficientă a acesteia în mediul intravascular, întrucît presiunea coloid-osmotică nu mai poate contrabalansa presiunea hidrostatică. Asemenea mecanisme apar în nefroze, ciroza hepatică, inaniție, denutriție. Edemele au tendință la generalizare iar lichidul de edem este sărac în proteine.

3. *Retenția de sodiu* în organism atrage după sine și retenția de apă, atît intravascular cît și interstițial. Într-o primă etapă, în lichidul interstițial apare un exces de Na^+ și o stare de hipertonicitate. În consecință, se produce retenția de apă, pînă se ajunge la stare de normotonicitate (izotonicitate) și uneori chiar de hipotonicitate a lichidului interstițial. Tulburările hidroelectrolitice astfel produse au ca urmare constituirea edemului.

Retenția de sodiu poate fi produsă prin *mecanisme renale*, care constau în tulburări de filtrare glomerulară, însoțite de reabsorbție tubulară crescută sau filtrare glomerulară scăzută, cu reabsorbție de sodiu în limite normale. În alte cazuri, retenția sodiului este produsă de factori *extrarenali*. În acest sens, un rol deosebit este atribuit hipersecreției de aldosteron (ca în insuficiența cardiacă, ciroza hepatică, nefroză), care accentuează reabsorbția sodiului, la nivelul tubilor renali, precum și hipersecreției de hormon antidiuretic (ca în insuficiența cardiacă), care accentuează reabsorbția apei la nivelul tubilor renali.

Edeme de același tip apar și prin secreția excesivă de estrogeni și progesteron sau prin administrarea de ACTH, cortizon și hidrocortizon.

4. *Creșterea permeabilității vasculare* se poate produce prin două mecanisme:
— în mod direct, prin acțiunea agenților patogeni asupra vaselor;
— în mod indirect, prin acțiunea unor mediatori chimici eliberați în teritoriul afectat sau în țesuturile din jurul acestuia. Asemenea mediatori chimici sînt: histamina, serotonina, kininele, factorul globulinic de permeabilitate (PF/dil, factorul Miles), lizolecitina etc.

În permeabilitatea produsă prin agresiune directă poate fi interesat oricare tip de vas (arteriole, capilare, venule), agresiunea exercitîndu-se nemijlocit asupra acestora, în timp ce în permeabilitatea produsă indirect sînt interesate, în mod particular, venulele. Desfășurarea acestor procese la nivelul venulelor s-ar explica, în parte, prin existența între celulele endoteliale de la nivelul lor, a unor sisteme joncționale mai labile decît între endoteliile celorlalte vase sanguine.

Există situații, ca în creșterea permeabilității tardive inflamatorii, cînd demarcarea între cele două mecanisme devine discutabilă, ele părînd chiar că se asociază.

Dintre componentele morfologice ale peretelui vaselor, endoteliul este com-

Scanned with OKEN Scanner

ponenta principală cu rol de barieră în permeabilitatea vasculară. S-a constatat, astfel, că după lezarea endoteliului, deşi membrana bazală poate persista, permeabilitatea vasului afectat este crescută.

Principalele mecanisme celulare care pot produce creşterea permeabilităţii endoteliale sînt următoarele:

— distrugerea endoteliului, cu păstrarea membranei bazale;

— formarea de goluri (gap) intercelulare prin: 1) contracţia celulelor endoteliale dotate cu miofilamente cu diametru de 40—70 Å; în aceste condiţii celulele endoteliale proemină în lumen, prezintă cute şi falduri ale membranei celulare şi nucleare iar nucleul devine rotund; 2) prin lezarea materialului joncţional, care creează astfel comunicări intercelulare;

— pierderea de lichid transcelular prin canalele transendoteliale descrise la celulele endoteliale de Palade şi colab. În condiţii patologice se presupune, fără a avea o demonstraţie concludentă, că aceste canale cresc în număr şi dimensiuni (Ryan şi Majno);

— transportul activ transcelular prin veziculele de pinocitoză; în condiţiile creşterii permeabilităţii acestea devin mai numeroase şi cresc în diametru.

Edeme produse prin creşterea permeabilităţii vasculare se întîlnesc în inflamaţii, sub acţiunea unor factori toxici, în şocul anafilactic, stări alergice, urticarie, astm etc.

Modificările lichidului interstiţial şi, îndeosebi, creşterea cantităţii de proteine şi a sodiului, pot accentua edemul datorit creşterii permeabilităţii vasculare.

5. *Staza limfatică*, prin obstrucţia căilor limfatice sau alte tulburări de drenare a limfei, constituie, de asemenea, unul din mecanismele de formare a edemelor (vezi şi tulburările circulatorii limfatice).

Exsudat şi transudat. După conţinutul în proteine al lichidului de edem, condiţionat la rîndul său de mecanismul de producere, se disting edeme cu exsudat şi edeme cu transudat. Exsudatul este un lichid de edem cu densitate peste 1 018 şi conţinut proteic peste 2% şi se produce prin creşterea permeabilităţii vasculare (inflamaţii, edem angioneurotic etc.). Transudatul este lichidul de edem cu densitate sub 1 015 şi cu un foarte slab conţinut proteic, de aceea este totdeauna clar, incolor sau foarte slab colorat — citrin. Se produce prin retenţie de sodiu, creşterea presiunii hidrostatice, hipoproteinemie etc.

Caractere generale morfopatologice. Edemele pot fi localizate sau generalizate. Edemele generalizate devin evidente clinic cînd retenţia hidro-salină interstiţială a atins valori de 3—5 litri. Mai frecvent şi mai intens afectate sînt ţesuturile laxe, aşa cum sînt ţesutul conjunctiv subcutanat (îndeosebi la pleoape, faţă şi membrele inferioare), ţesutul conjunctivo-adipos profund, organele genitale externe, cavităţile seroase, mucoasele, plămînul şi creierul.

Macroscopic, teritoriul sau organul edematiat este mărit de volum, tumefiat. Consistenţa ţesuturilor devine păstoasă iar la presiune rămîne godeu. În ţesutul lax profund edemul produce modificări particulare prin imbibiţia cu apă şi un aspect gelatinos al acestora. În cazul edemului subcutanat de la nivelul extremităţilor reliefurile osoase sînt şterse. Culoarea poate fi albă (edeme albe) sau cianotică (edeme cianotice), în funcţie de condiţiile şi mecanismele de producere.

În edemul subcutanat, regiunea afectată este tumefiată difuz, iar consistenţa este păstoasă; la presiune digitală rămîne o depresiune. Pe secţiune, ţesutul este umed, translucid, lăsînd să se scurgă un lichid incolor sau palid-gălbui.

Edemele organelor parenchimatoase ca ficatul, rinichiul se însoţesc de o uşoară creştere de volum a acestora, întrucît edemul se produce în intersti-

Scanned with OKEN Scanner

țiile conjunctive, slab reprezentate în aceste organe. Consistența organelor este mărită, culoarea palidă iar suprafața de secțiune are un aspect lucios și este mai umedă decît în mod normal. În edemul pulmonar, plămînii sînt măriți de volum, crepitațiile diminuate sau absente iar la secțiune se scurge un lichid rozat, spumos, datorită faptului că este amestecat cu aer.

Microscopic, în țesuturile laxe, edemul produce disociere și îndepărtarea structurilor fibro-celulare, mai ales a celor situate perivascular, printr-un lichid cu slab conținut proteic; vasele limfatice sînt dilatate. În plămîn, lichidul de edem se acumulează în lumenele alveolare, pe care le ocupă în întregime sau parțial și conține, inconstant, hematii și celule alveolare descuamate.

Tipuri de edem. Se disting mai multe tipuri de edem, în funcție de condițiile de producere și caracterele lor anatomo-clinice.

Edemul cardiac apare în insuficiența cardiacă și are tendință la generalizare. Formarea edemului și, respectiv, transudarea de lichid în spațiul extravascular s-a explicat prin tulburarea circulației de întoarcere, însoțită de creșterea presiunii hidrostatice venoase și capilare și prin creșterea permeabilității capilare, secundară anoxiei. S-a constatat însă, că edemul precede aceste modificări, și că, în general, există o creștere de lichid extracelular (plasmatic și interstițial) datorită retenției renale de apă și sodiu. La rîndul său, aceasta este determinată, probabil, de secreția mărită de aldosteron, și/sau de hormon antidiuretic, întrucît nu s-au constatat modificări ale filtrării glomerulare. Creșterea volumului plasmatic prin intervenția factorului renal ar determina, sau cel puțin ar contribui, astfel la instalarea hiperpresiunii venoase și la declanșarea fenomenului de transudare.

Ca factor secundar, în producerea edemului cardiac, ar interveni și diminuarea drenajului limfatic.

Edemul cardiac este un edem *cianotic*. Debutează, de obicei, la nivelul membrelor inferioare, fiind evident mai ales în regiunea maleolară; apoi se extinde sub formă de ascită, hidrotorax, hidropericard, edem pulmonar și are tendință la generalizare.

Edemul de stază este produs prin creșterea presiunii sanguine și hidrostatice în vene și capilare. Are caracter loco-regional și este cianotic.

În tulburările circulației portale, ca în ciroza hepatică, edemul se produce în cavitatea peritoneală (ascită). Edemele din ciroza hepatică se produc, însă, printr-un mecanism mai complex: creșterea presiunii sanguine în sistemul port, hipoproteinemie și tulburări renale cu retenție de sodiu. În acest fel se explică, de altfel, tendința de extindere a edemului în această afecțiune.

Edemele renale sînt produse prin mecanisme diferite, în funcție de tipul afecțiunii. În glomerulonefrita acută, de exemplu, edemul se produce printr-un mecanism complex, în care intervine retenția de sodiu și apă prin tulburarea filtrării glomerulare și reabsorbția tubulară crescută sau reducerea filtrării cu reabsorbție normală, creșterea permeabilității capilare periferice și tulburări cardiace; în nefroze, edemul apare ca o consecință a hipoproteinemiei, asociată cu retenție de sodiu prin reabsorbție tubulară crescută, produsă probabil prin hipersecreția de aldosteron.

În reabsorbția crescută de sodiu, în rinichi intervin desigur și mecanisme intrarenale, așa cum ar fi scăderea presiunii hidrostatice capilare, asociată cu creșterea rezistenței vasculare renale.

Edemele renale sînt *edeme albe*, care debutează, de obicei, la pleoape și față, dar care au tendință la generalizare (mai ales în nefroze).

Scanned with OKEN Scanner

Edemul inflamator este localizat în regiunea afectată de procesul inflamator. Este datorat creşterii permeabilităţii venulelor şi capilarelor, precum şi tulburărilor circulatorii locale. Edemul inflamator este constituit din exsudat bogat în proteine. Produce tumefierea regiunii inflamate şi durere locală, datorită compresiunii pe care o exercită asupra terminaţiilor nervoase locale.

Edemele angioneurotice, anafilactice sau de tip Quincke, sînt produse prin fenomene de hipersensibilitate şi eliberarea de histamină, avînd ca efect creşterea permeabilităţii capilare. Au caractere de edeme albe şi sînt localizate. Localizarea cea mai frecventă este la faţă (buze, pleoape), piele şi mucoasa respiratorie (nazală, laringiană, bronşică).

Edemul de inaniţie şi denutriţie se datoreşte atît hipoproteinemiei, prin lipsă de aport, cît şi tulburărilor tisulare rezultate din epuizarea rezervelor de lipide şi consumului de proteine tisulare. Este un edem alb, evident mai ales la membrele inferioare şi sub formă de ascită.

Pentru *edemul limfatic*, vezi tulburările circulaţiei limfatice.

Evoluţie, consecinţe. Evoluţia edemelor depinde de cauzele determinante, care imprimă, dealtfel, şi caracterul lor acut sau cronic.

Edemul acut se poate resorbi sau se poate croniciza; constituie, uneori, o leziune premergătoare sau însoţitoare a altor procese patologice, aşa cum se observă în inflamaţii.

Edemul acut, în mod deosebit, poate produce tulburări funcţionale importante şi grave cînd este localizat pulmonar (blocarea spaţiului alveolar şi căilor respiratorii), glotic şi laringian (asfixie), cerebral (hipertensiune intracraniană). În unele din aceste cazuri poate constitui chiar cauza morţii bolnavului.

Hidrotoraxul şi hidropericardul produc compresiuni ale plămînului şi respectiv ale cordului, cu tulburări ale dinamicii lor funcţionale. Hidrotoraxul mai poate produce şi atelectazii de compresiune.

Ascita, datorită distensiei peretelui abdominal şi compresiunii diafragmului, are, de asemenea, repercusiuni asupra dinamicii toracice şi respiratorii.

Edemul pulmonar, mai ales cel cronic, constituie o cauză a tulburării funcţiei respiratorii, precum şi o condiţie favorizantă pentru infecţiile supraadăugate.

Edemul cronic, se însoţeşte, adesea, de scleroză.

Scanned with OKEN Scanner

III

DISTROFIILE

I. MORARU, Gr. PAMBUCCIAN, C. DRAGOMIR

Distrofiile proteice şi degenerescenţele ultrastructurii celulare şi interstiţiale 66
Modificările distrofice ale celulelor 67
Alterări la nivelul membranei plasmatice şi matricei citoplasmei 67
Alterările mitocondriilor 71
Alterări ale reticulului endoplasmic, ribozomilor şi complexului Golgi 76
Rolul lizozomilor şi peroxizomilor în patologia celulară 79
Alterări la nivelul unor dispozitive citoplasmice speciale 87
Modificările nucleului şi ale componentelor sale 89
Distrofiile proteice ale substanţei intercelulare 94
Aspecte generale ale implicării substanţei intercelulare în procesele patologice 94
Aspecte structurale şi histochimice 94
Distrofiile lipidice 100
Lipidele în celula normală 101
Clasificarea distrofiilor lipidice 103
Distrofiile triglicеridelor 104
Steatozele 104
Patologia ţesutului adipos 107
Distrofiile colesterolului şi colesteridele 109
Distrofiile cu lipide complexe 110
Tulburările metabolismului glucidic şi ale dinamicii mucopolizaharidelor 111
Diabetul zaharat 111
Glicogenozele 114
Anomaliile dinamicii mucopolizaharidelor 115
Distrofiile substanţelor minerale şi ale pigmenţilor 118
Distrofiile minerale 118
Distrofiile pigmenţilor 123

DISTROFIILE PROTEICE ŞI DEGENERESCENŢELE ULTRASTRUCTURII CELULARE ŞI INTERSTIŢIALE

I. MORARU, C. DRAGOMIR

Dintre diferitele tipuri de leziuni elementare cercetate în patologie distrofiile apropie cel mai mult această disciplină medicală de domeniul biologiei celulare şi moleculare. În cadrul distrofiilor se întîlnesc expresiile morfologice ale unor variate afectări ale funcţiilor celulare sau ale componentelor tisulare extracelulare, afectări care au la origine fie o suprasolicitare a funcţiilor în speţă, fie o restrîngere a capacităţii de adaptare celulară.

Scanned with OKEN Scanner

Distrofiile au fost interpretate în trecut — așa cum se deduce și din denumire — ca afectări ale troficității celulare și tisulare.

S-a admis, aproape întotdeauna, că modificările distrofice decelabile cu metodele morfologice și histochimice sînt doar etape relativ tîrzii ale unor alterări metabolice, inițial prea fine spre a fi constatate. Microscopia electronică, biochimia fracțiunilor ultracentrifugale și imunohistochimia au concurat, în ultimele decenii, în a descrie substratul fin al unor modificări anterior greu de interpretat. S-a deschis, deci, calea înțelegerii reale a proceselor patologice de nivel celular. Astăzi, tulburările distrofice celulare și tisulare nu mai pot fi tratate decît integrat, ca modificări în cadrul cărora aspectele ultrastructurale și moleculare sînt cele esențiale. Se realizează astfel, punțile de legătură peste două goluri în egală măsură defavorabile cunoașterii în patologie: cel determinat de separarea alterărilor biochimice în diferite boli, de modificările morfologice ale celulelor și cel produs de separarea formală a structurii normale de structura alterată.

Principalele categorii de leziuni distrofice proteice. Viciile metabolice ale celulei sau țesuturilor cu troficitate modificată sînt relevate de următoarele tipuri de modificări:

— variații de volum;
— variații de tinctorialitate;
— variații de stabilitate coloidală la acțiunea agenților fixatori;
— stocarea excedentară a unor substanțe prezente în mod normal;
— stocarea unor substanțe în mod normal absente;
— pierderea unor componenți fiziologici prezenți;
— schimbarea raporturilor normale ale constituenților.

Clasic, deci, pe baza datelor de microscopie fotonică, în cadrul distrofiilor proteice, au fost incluse: intumescența tulbure (degenerescența albuminoidă, granulară sau parenchimatoasă — sînt termeni sinonimi), distrofia vacuolară (sau hidropică), variate tipuri de degenerescență hialină, intra- sau, mai ales, extracelulare, amiloidoza, distrofia fibrinoidă, distrofia prin acumulare de mucoproteine, distrofiile prin precipitare de urați (guta) și distrofiile pigmentare, în care sînt implicați pigmenții de origine proteică. După cum se vede chiar din această enumerare, lipsește un principiu de clasificare al întregului grup de leziuni, principiu derivat din mecanismele de producere și structurile implicate.

În cele de mai jos, distrofiile protidice vor fi tratate în funcție de organitele celulare afectate. Distrofiile substanței intercelulare vor fi prezentate, de asemenea, conform datelor de morfologie electronomicroscopică, deși în cazurile respective relațiile structură-ultrastructură-funcție nu sînt încă foarte certe.

Aceasta nu va însemna neglijarea expresiilor macroscopice și microscopice ale leziunilor distrofice, acestea reprezentînd aspecte de mare importanță pentru practica diagnosticului, ci tocmai o punere în evidență mai bună a elementelor cu care lucrează patologul în diagnostic. Se corelează, astfel, datele de semiologie morfopatologică cu cele etiopatogenice.

MODIFICĂRILE DISTROFICE ALE CELULELOR

ALTERĂRI LA NIVELUL MEMBRANEI PLASMATICE ȘI MATRICEI CITOPLASMEI

a) **Baza metabolică și biofizică a degenerescenței granulare și vacuolare.** Modificările stării proteinelor citoplasmatice au fost adesea considerate în directă corelație cu alterarea metabolismului celular al apei. Această moda-

Scanned with OKEN Scanner

litate de tratare provine din observaţii şi constatări directe, dar are la bază profunde cauze funcţionale, fizico-chimice şi moleculare.

Este binecunoscută structura membranei plasmatice, ca strat biomolecular lipidic, mărginit pe ambele feţe de proteine adsorbite, conţinînd ARN şi poate chiar ADN în cantităţi foarte mici şi avînd mucopolizaharide dispuse la nivelul feţei externe. Alternative la acest model de membrană — propus iniţial de Danielli şi Davson — au fost prezentate în repetate rînduri, dar valabilitatea acestui model în liniile sale principale nu poate fi pusă la îndoială. Chiar dacă modul exact în care este alcătuită membrana şi în care se exercită funcţiile acesteia, este încă, sub anumite aspecte, subiect de controversă, totuşi, faptul că în reglarea stării celulei membrana plasmatică joacă un rol esenţial este în afară de orice dubiu. În plus, astăzi se cunosc suficient de bine multe din mecanismele acestei intervenţii reglatoare.

Membrana plasmatică reprezintă, în primul rînd, o barieră care limitează difuzia substanţelor. Mediul intracelular diferă în mod marcat de cel extracelular, aceasta chiar în privinţa unor substanţe cu difuzibilitate relativ înaltă prin membrană. În plus, membrana este implicată în funcţiile de motilitatea celulară, de recunoaştere a aceluiaşi tip celular etc.

Transportul activ prin membrană este absolut necesar în menţinerea homeostaziei celulare. Acest transport antigradient este dependent de energia furnizată prin liza ATP. Energia legăturilor fosfat macroergice intervine în transportul activ datorită existenţei, la nivelul membranei, a unei ATP-aze, evidenţiată de Skou, activată de Na^+ şi K^+ şi inhibată specific de glicozizii cardiaci şi cu deosebire de ouabaină. Nu vor fi discutate, în cele ce urmează, aspectele transportului activ al diferiţilor metaboliţi, aminoacizi etc. Nu sînt suficient cunoscute consecinţele morfologice ale alterării transportului acestor substanţe deşi este probabil că în viitor se vor detecta, sub acest raport, numeroase corelaţii morfo-funcţionale. Foarte aparente sînt, însă, consecinţele pompării active a sodiului şi potasiului, primul dintre ioni fiind expulzat din celule iar cel de al doilea fiind introdus în celulă pe baza consumului de ATP.

Intracelular există, în afara ionilor difuzibili, ioni nedifuzibili, purtători de sarcini negative, notaţi uzual cu simbolul A^-. Aceştia sînt mai ales acizi organici şi proteine. În absenţa unei activităţi de pompă ionică a membranei plasmatice va exista tendinţa la diluţie nedefinită a ionilor A^- şi deci la creşterea, de asemenea nedefinită, a cantităţii de apă şi săruri difuzibile din celulă. Prin activitatea de pompă, membrana plasmatică expulzează sodiul şi produce o încărcare cu potasiu. Datorită permeabilităţii selective a membranei apare şi un gradient al potenţialului electric. În consecinţă interiorul celulei capătă o sarcină negativă iar clorul care tinde să se distribuie în echilibru faţă de potenţialul de membrană este parţial expulzat din celulă. Astfel, prin activitatea de pompă a membranei, celula limitează nivelurile intracelulare ale sodiului şi clorului şi, consecutiv, cantitatea de apă. Volumul celular este menţinut cvasiconstant, la o valoare dată. În prezenţa unei activităţi oarecare de pompă ionică, volumul celular este dictat de cantitatea de ioni nedifuzibili A^-, de concentraţia sodiului extracelular $N^{a}_{e}{}^{+}$ şi de permeabilitatea membranei celulare la Na^+ (P_{Na}) şi K^{+e} (P_K). De regulă, $P_{Na} < P_K$. Dacă P_{Na} tinde să se apropie de P_K, volumul celular (V_c) tinde să crească indefinit. În plus grupul de substanţe desemnate în ansamblu prin simbolul A^- aparţine categoriei acizilor slabi şi deci disocierea va varia mai mult cu modificarea

Scanned with OKEN Scanner

pH-ului. Este de aşteptat ca scăderea ionilor H^+ să conducă la creşterea importantă a ionilor A^-, iar creşterea acidităţii, la scăderea cantităţii ionilor A^-, favorizată fiind forma nedisociată. Astfel pH-ul şi, prin intermediul acestuia, bioxidul de carbon influenţează volumul celular, deşi nu într-o măsură la fel de mare ca fenomenul de pompare a ionilor, concentraţia extracelulară a sodiului sau raportul coeficienţilor de permeabilitate a membranei la Na^+ şi K^+.

b) **Cauzele care determină modificările stării proteinelor celulare.** Este evident că starea proteinelor celulare variază cu gradul de hidratare celulară. Procesele patologice care reduc capacitatea membranei de a menţine constant volumul celular generează modificări proteice sesizabile, într-un stadiu precoce, prin intermediul microscopului electronic iar ulterior şi prin microscopia fotonică. În cadrul respectivelor procese patologice se cuprind, în primul rînd, toate situaţiile care conduc la privarea membranei de ATP necesar activităţii de pompare a ionilor. În al doilea rînd, alterările structurale ale membranei care fac să se piardă permeabilitatea selectivă a acesteia. De nu mai mică importanţă practică sînt creşterea extracelulară a nivelului sodiului şi variaţiile de pH. Consecinţele stărilor patologice menţionate diferă după metabolismul celular şi funcţia celulelor, mai interesante fiind acele celule care în mod normal exercită o funcţie de transport ionic (de exemplu, nefrocitele), celulele musculare cardiace şi, în general, celulele cu metabolism foarte activ (de exemplu, hepatocitele). Reducerea sintezei mitocondriale de ATP prin anoxie şi toxice, ca şi scăderea capacităţii membranei de a utiliza ATP, prin inhibiţia ATP-azei de membrană de către digitalice, vor tinde să crească cantitatea de apă şi electroliţi din celulă şi vor mări gradul de hidratare a proteinelor matricei citoplasmatice. Volumul celular creşte. Aceleaşi efecte apar şi în condiţiile alterării structurale a membranei, de exemplu, după dozele foarte mari de radiaţii ionizante. În cazurile în care creşterea hidratării este suficient de marcată se vorbeşte de *intumescenţa tulbure* sau, la o mai mare creştere a hidratării, de *distrofia vacuolară*. În cadrul acestor modificări distrofice apar şi alte alterări ultrastructurale, care însă vor fi discutate ulterior. Dacă modificările primare sînt reversibile — cele legate de sinteza sau utilizarea ATP — ori cele structurale implicînd membrana, atunci şi modificările gradului de hidratare sînt reversibile. În sine, intumescenţa tulbure (distrofia granulară) trebuie considerată o leziune relativ blîndă. Distrofia vacuolară, deşi este o leziune mai accentuată nu aparţine, încă, obligatoriu proceselor alterative ireversibile.

Nu totdeauna apare clar modul în care este produsă intumescenţa tulbure — respectiv procesul particular prin care este alterat mecanismul celular de homeostazie hidroelectrolitică. Se constată intumescenţa tulbure în infecţii acute, arsuri, inaniţie. Ar putea fi incriminată în primele două din aceste cazuri anoxia ce însoţeşte starea de şoc. Uneori se poate presupune o deviere a utilizării ATP, consumat normal pentru transportul activ, către procesele intensive de sinteză proteică (de exemplu, în rinichiul unic după nefrectomie).

Degenerescenţa vacuolară apare foarte evident şi caracteristic în nefrocite, după administrarea intravenoasă de sucroză hipertonică şi în intoxicaţiile cu dioxan sau dietilenglicol.

c) **Aspectele morfologice ale variaţiei hidratării celulare.** Distrofia granulară şi cea vacuolară pot fi diagnosticate la examenul macroscopic al organelor (diagnostic de probabilitate) şi, mai ales, pe secţiunile microscopice (dia-

Scanned with OKEN Scanner

Fig. III—1 — Aspect de intumescenţă granulară a celulelor renale, de la nivelul unui tub contort. Se remarcă modificarea distrofică a citoplasmei cu păstrarea unei structuri nucleare normale.

gnostic de certitudine). Organele apar destinse, tulburi (pe suprafaţa de secţiune sau, eventual, prin transparenţa capsulelor), cu un aspect de carne fiartă. Microscopic, în *intumescenţa tulbure* citoplasma apare fin sau grosolan granulară, reticulată sau spumoasă (fig. III-1). Granulaţiile nu au caracteristici histochimice speciale. Se constată doar că sînt solubile (mai exact, au proprietatea de a dispărea) după tratarea secţiunilor cu alcali sau acizi slabi. *Degenerescenţa vacuolară* se prezintă ca o accentuare a intumescenţei tulburi cu aspect spumos (fig. III-2). Diagnosticul diferenţial trebuie făcut cu modificările postmortem de tip autolitic. Acest diagnostic diferenţial poate fi dificil întrucît, într-un prim stadiu, natura modificărilor postmortem ale celulelor este similară cu cea a alterărilor distrofice menţionate. Determinările globale ale cantităţii de apă din organele lezate nu indică existenţa variaţiilor semnificative. Faptul se explică prin aceea că sporirea volumului celular se face predominant în detrimentul compartimentului intercelular. Potasiul este găsit, în mod constant, în cantităţi mai reduse, confirmîndu-se astfel ideea alterării schimburilor hidro-electrolitice celulă-mediu.

Fig. III—2 — Distrofie vacuolară în hepatocite. Celulele prezintă citoplasme spumoase, transparente.

Scanned with OKEN Scanner

De modificările de volum apar legate modificările de formă celulară. Pentru ultimele ar fi determinante tranzițiile gel-sol din matricea citoplasmică. Tranziția gel-sol este favorizată de creșterea gradului de hidratare celulară, ca și de scăderea nivelului ATP (Marsland). Ultimul este important și pentru starea proteinelor de tip actomiozinic. Recent, acestea s-au dovedit a fi prezente în cortexul multor tipuri de celule. Ele par a avea un rol de seamă în condiționarea formei celulare. Astfel, condițiile care conduc la hiperhidratare și, consecutiv, la intumescența tulbure sau vacuolară tind să confere celulelor și un aspect rotunjit. În cazul celulelor cu activitate fagocitară sau de rofeocitoză (în genere, de endocitoză), transformarea de formă conduce și la o pierdere a capacității de a exercita aceste funcții, în care membrana joacă un rol preponderent.

d) **Alte aspecte ale modificării morfofuncționale a membranei celulare.** Trebuie remarcat că membrana se poate reorganiza la nivel molecular astfel încît diferiți receptori încorporați în membrană (receptori pentru antigene ai unor celule imunocompetente sau pentru macromoleculele din structura membranelor altor celule aparținînd selfului — deci, aceluiași organism) pot trece de la o dispoziție întîmplătoare la o așezare grupată, într-un anumit teritoriu al membranei. Aceste procese de remaniere a membranei par a avea un mare rol în mecanismele imune și în acelea de organogeneză, dar ele sînt cunoscute de prea puțină vreme și au fost studiate aproape exclusiv pe limfocit pentru a se ști ce rol ar putea juca în patologia celulară.

Patologia membranei celulare include și leziunile de la nivelul joncțiunilor intercelulare — desmozomi, bandelete obturante. Acestea apar modificate, în sensul dezorganizării, în celulele neoplazice. Se produce o dispariție a inhibiției de contact a motilității și proliferării, foarte caracteristică pentru celulele tumorilor maligne și care explică, în mare parte, caracterul metastazant al acestor tumori. În hepatocite, joncțiunile intercelulare sînt relativ specific afectate în cursul hepatitelor virale. Bila poate trece astfel din capilarele biliare pînă la nivelul spațiilor Disse. Prin acest mecanism apare icterul hepato-celular.

ALTERĂRILE MITOCONDRIILOR

a) **Aspecte structurale normale și variațiile structurale dependente de activitatea enzimatică.** După cum se știe mitocondria este un organit celular delimitat de o membrană dublă. Membrana internă alcătuiește spre interior cristele. Spațiul delimitat de membrana internă (denumit compartimentul mitocondrial intern) conține matricea mitocondrială. Spațiul dintre cele două membrane poartă numele de compartiment mitocondrial extern. La nivelul membranei interne se află corpusculii elementari mitocondriali. Funcția principală a mitocondriei este aceea de a transforma energia legăturilor covalente ale unei mari varietăți de substanțe în energia de legare a grupărilor fosfat ale acidului adenozintrifosforic. Matricea mitocondrială conține enzime ale ciclului Krebs, ale β-oxidării acizilor grași, transaminaze și decarboxilaze, iar corpusculii elementari, enzimele lanțului transportor de electroni și sistemul de cuplare a oxidării cu fosforilarea.

O serie de cercetători (Lehninger, Hackenbrock) au arătat că, între starea structurală a mitocondriei și nivelul proceselor biochimice mitocondriale există o corelație strictă. În cursul inhibiției proceselor respiratorii (sau în cazul deficitului de substrat enzimatic sau de oxigen) mitocondriile se balonizează, cristele se șterg și dispar, matricea devine mai transparentă. În

Scanned with OKEN Scanner

respirația stimulată (în prezența unui exces de substrat și ADP) are loc contracția mitocondrială, cu creșterea compartimentului mitocondrial extern și densificarea matricei. Starea cea mai comună a mitocondriei este una intermediară. Se mai știe, de asemenea, că mitocondriile prezintă o sensibilitate înaltă la fluctuațiile presiunii osmotice.

Oxidarea poate fi decuplată de fosforilare în prezența unor concentrații crescute de ioni de calciu. Aceștia se acumulează în mitocondrii împreună cu ionii de fosfat, ajungîndu-se la formarea de depozite cristaline. Capacitatea mitocondriei de a încorpora calciu reprezintă un element esențial al sistemelor de a inactiva calciul intracelular (Backer). Mitocondriile prezintă o mare diversitate, depinzînd de tipul celular.

b) **Tipurile de modificări patologice mitocondriale.** Din punct de vedere patologic, mitocondria poate fi ținta primară, la nivel celular, a unei serii de agenți agresivi. Astfel, sînt unele toxice, ca acidul cianhidric, care blochează sistemul citocromic, sau hipoxia și anoxia care se repercutează asupra stării celulei, mai ales, prin reducerea proceselor mitocondriale de fosforilare, ca urmare a reducerii ratei oxidării. Uneori este însă mai greu de stabilit geneza alterării mitocondriale. Modificările patologice mitocondriale pot fi sistematizate, după Cowdry, în schimbări calitative (structurale și de conținut chimic), cantitative (numerice și volumetrice) și topografice (privind dispoziția în celule).

După cauzele generatoare ale alterărilor mitocondriale, acestea ar mai putea fi împărțite în leziuni induse de agenți cu efecte metabolice (generatori de distrofii), modificări apărute ca rezultat al acțiunii unor hormoni și modificări apărute în cursul proliferărilor maligne.

c) **Modificări structurale mitocondriale. Aspecte în distrofia granulară.** Dintre schimbările structurale (însoțite și de o variație de volum) cea mai comună și mai importantă este, fără îndoială, balonizarea mitocondrială. Aspectul corespunde celui consemnat mai sus ca însoțind stările de inhibiție a respirației. Trebuie notat, încă de la început, că balonizarea mitocondrială este al doilea element esențial al distrofiei granulare și al celei vacuolare (primul fiind semnalat în secțiunea precedentă a capitolului de față: alterarea schimbărilor hidro-electrolitice mediate de membrana plasmatică), deși nu trebuie înțeles că orice grad de balonizare mitocondrială se trădează în microscopia optică prin aspectele de distrofie granulară. Cele două componente ale modificărilor distrofice proteice sînt conectate în modul cel mai direct. Balonizarea mitocondrială reflectă blocarea totală sau parțială a respirației, care duce, de asemenea, la privarea membranei de energia necesară pentru transportul activ al ionilor și, probabil, pentru menținerea integrității structurale. În plus, în condiții de anaerobioză, în celulă se acumulează metaboliți acizi care induc permeabilizarea membranelor lizozomale și activează hidrolazele acide din aceste organite. Secundar, sînt lezate atît structurile intracitoplasmice, cît și membrana plasmatică. Se formează, astfel, un cerc vicios. Totuși, în mod normal, capacitatea celulară de autoreglare este suficient de ridicată ca după înlăturarea intervenției agentului agresiv mitocondriile să-și regăsească structura normală, iar conținutul hidric al matricei să revină la limitele de homeostazie.

Au fost evidențiate balonizări mitocondriale în hepatocite în hipoxia acută,

Scanned with OKEN Scanner

în intoxicațiile cu tetraclorură de carbon, în stări de denutriție, ca și sub influența dozelor mari de tiroxină. În nefrocite umflarea mitocondriilor se produce în cursul unor nefroze sau după administrarea intravenoasă de proteine străine. Epiteliul glomerular (podocite) prezintă aceleași leziuni în cursul unor nefrite. Balonizări *post mortem* rapide au loc în nefrocite, enterocite și celulele epiteliale gastrice. Balonizarea mitocondriilor celulelor musculare cardiace se petrece sub influența dozelor mari de digitalice (îndeosebi, strofantină) sau de hormoni tiroidieni (aceștia au o cunoscută acțiune de decuplare a fosforilării oxidative). Presiunea înaltă a bioxidului de carbon generează balonizarea mitocondriilor celulelor alveolare. Tot în plămîni apar balonizări mitocondriale la nivelul nodulilor silicotici. ACTH produce umflări ale mitocondriilor suprarenalei. La nivelul hipofizei apar fenomene similare după tiroidectomie sau după castrare, pe cînd în neurohipofiză ele sînt produse de histamină. Celulele cortexului cerebral prezintă balonizări mitocondriale sub influența unor niveluri serice înalte de hormoni corticosteroizi.

De cea mai mare importanță este faptul că în tumorile maligne, spontane, ca și în tumorile experimentale (produse de viruși sau de agenți chimici carcinogeni) mitocondriile apar balonizate. Unii carcinogeni chimici provoacă inițial modificări mitocondriale diferite: aglomerări, densificări ale matricei, urmate apoi de balonizări. Aceste observații concordă cu teoria carcinogenezei a lui Otto Warburg, dacă nu în mod direct, cel puțin prin datele funcționale luate în considerație de acesta: reducerea respirației aerobe în tumori și creșterea relativă a respirației anaerobe.

Balonizări mitocondriale se mai întîlnesc în majoritatea bolilor virotice, la nivelul celulelor atinse de agentul patogen. La celulele în culturi, balonizările mitocondriale pot apărea chiar în urma introducerii în mediile de cultură a virusului inactivat cu ser imun.

d) **Modificări structurale mitocondriale în distrofia vacuolară.** Balonizările mitocondriale foarte marcate pot evolua spre degenerescență, constînd în dispariția totală a cristelor și a membranei interne, mitocondria devenind doar o veziculă, delimitată de o membrană, cu un conținut de mare transparență la fluxul de electroni. Conținutul mai poate consta, însă, din aglomerări locale de material dens sau dintr-un material mai fin sau mai grosolan, dispus reticular. Cristele se pot fragmenta, formînd, în interiorul veziculei principale, vezicule mici, care apoi se transformă în corpi denși. În acest stadiu procesul degenerativ este ireversibil. Aspecte de acest gen se întîlnesc, mai ales, în hepatocite și nefrocite, în cazurile etichetabile ca distrofii vacuolare, datorite intoxicației cu tetraclorură de carbon, hepatectomiei parțiale, dietelor insuficiente și dezechilibrate.

e) **Alte modificări structurale mitocondriale.** Enumerarea cauzelor balonizărilor mitocondriale este departe de a fi încheiată. Nu trebuie înțeles, însă, că în fiecare caz dat, de un agent agresiv, sau, mai general, un agent etiologic acționează direct asupra mitocondriei. Uneori, sediul inițial al leziunii poate fi situat la nivelul membranei plasmatice, balonizarea fiind condiționată de un dezechilibru osmotic. Alteori, corelațiile agentului cu procesul de balonizare pot fi mai complicate. Astfel, efectul ACTH asupra celulelor corticosuprarenalei este suprimat sub acțiunea actinomicinei D și, deci, el depinde de sinteza de ARN. Aspecte de contracție mitocondrială

Scanned with OKEN Scanner

și densificarea matricei se întîlnesc în stări hiperfuncționale și regenerative. Astfel, ele apar în hepatocite la administrarea de carcinogeni și în cazul celulelor alveolare care se diferențiază ca macrofage. În tiroidă, contracția mitocondrială caracterizează stările de hipersecreție iar în celulele bazofile hipofizare apare în cursul fazei de formare a granulelor.

Alte modificări structurale privesc cristele mitocondriale. Ele sînt reduse numeric în mai multe varietăți de tumori maligne epiteliale. Dimpotrivă, cresc numeric în hepatomul Novicoff. În celulele sarcomatoase cristele sînt înlocuite cu formațiuni tubulare. La nivelul cristelor pot exista alterări ale corpusculilor elementari. Aceștia au fost găsiți reduși în sindroame de hipermetabolism neînsoțite de hipersecreția de hormoni tiroidieni.

f) **Modificări citochimice mitocondriale. Distrofia hialină celulară.** În mitocondrii se pot acumula variate substanțe, absente în mod normal la nivelul acestor organite (fig. III-3, III-3, III-5). Ca urmare a acumulării de material proteic în mitocondriile care fuzionează sau se umflă, ale nefrocitelor, apar formațiuni identificate, în microscopia optică, drept corpi hialini. Ei sînt prezenți în cazul unor injurii grave, toxice sau consecutive administrării de proteine străine. Aspecte similare de distrofie hialină a celulelor epiteliale apar în cirozele alcoolice (cînd pot apare mitocondrii gigante), la nivelul hepatocitelor (corpii hialini hepatocitari fiind caracteristici pentru respectiva condiție) și în celulele bazofile hipofizare, în cadrul sindromului Cushing. Rămîne însă insuficient clarificat faptul dacă distrofia hialină a celulelor este realmente și întotdeauna o formă de manifestare a unei alterări mitocondriale. Conform altor opinii, corpii hialini ar reprezenta teritorii de autofagie.

Mitocondriile mai pot acumula fier, coloranți sau lipide. Procesul acumulării mitocondriale a lipidelor nu se află în relație certă cu degenerescențele lipidice ale celulelor, deși el apare în hepatocite în cursul intoxicațiilor cu tetraclorură de carbon, cu fosfor, substanțe cunoscute pentru efectul de producere a degenerescenței grase a ficatului.

g) **Variațiile numerice și topografice ale mitocondriilor.** Variațiile numerice ale mitocondriilor survin cu mare frecvență în celulele tumorilor maligne. Ele sînt, în genere, variații în minus, în raport cu valorile caracteristice pentru celulele normale corespunzătoare. Poate apare totuși o creștere a numărului de mitocondrii, de pildă, în tumorile cu celule gigante ale oaselor. Un volum mitocondrial scăzut se întîlnește în majoritatea tumorilor (cînd este absent fenomenul de umflare mitocondrială), inclusiv acolo unde există variații numerice pozitive.

Variațiile topografice constau din aglomerări (ce pot apare după administrarea unor substanțe cu efect carcinogen) sau din apariția de mitocondrii în teritorii în care nu sînt prezente în mod obișnuit (de exemplu, la polii apicali ai nefrocitelor, în unele nefroze). Mai pot fi întîlnite mitocondrii în porțiuni citoplasmice ejectate din celule.

Se impune deci concluzia că mitocondria este un organit cu o deosebit de complexă patologie, nici pe departe epuizată în studiile de pînă acum. Se știe, actualmente, că mitocondria conține un sistem genetic propriu și complet, care realizează sinteza unei părți a componentelor sale. Afecțiunile genetice mitocondriale alcătuiesc, prin excelență, un subiect al cercetărilor viitoare.

Scanned with OKEN Scanner

Fig. III — 3 şi *III—4.* — Secţiuni prin hepatocit. Mitocondrii gigante cu incluzii paracristaline (microscopie electronică).

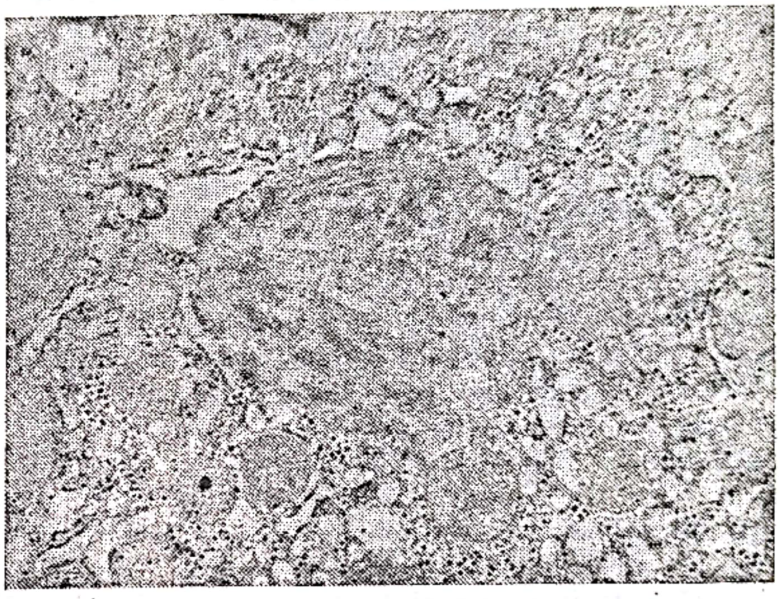

Fig. III—5. — Secţiune prin hepatocit. Mitocondrie gigantă cu incluzii de tip viral — „virus-like" (microscopie electronică).

Scanned with OKEN Scanner

ALTERĂRI ALE RETICULULUI ENDOPLASMIC, RIBOSOMILOR ŞI COMPLEXULUI GOLGI

a) **Aspecte normale. Funcţii.** Se constată, în general, că sistemele de membrane sînt foarte bine dezvoltate în interiorul celulelor, chiar dacă se face excepţie pentru membrana plasmatică, aflată la periferie, pentru membranele mitocondriale şi cele lizozomale. Se disting trei tipuri de citomembrane (desemnate, uneori, ca α-, β- şi γ-citomembrane) care alcătuiesc reticulul endoplasmic rugos, reticulul neted în complexul Golgi. Cele trei organite celulare se deosebesc prin dispoziţia generală a membranelor, prin existenţa sau inexistenţa unor particule asociate, ca şi prin rolul lor fiziologic în funcţiile biochimice pe care le îndeplinesc.

Membranele reticulului endoplasmic rugos alcătuiesc, predominant, saci aplatizaţi, interconectaţi şi tubuli — structuri fizic instabile. Morfologia variată pare a se datora faptului că la nivelul acestui organit are loc o sinteză continuă de membrane. Tot aici are loc şi sinteza membranelor reticulului neted, a proteinelor secretate de celule la exterior (de exemplu, în cazul celulelor glandulare), a componentelor proteice a enzimelor lizozomale. Această intensă activitate de sinteză proteică este datorită prezenţei ribosomilor, aderenţi la feţele exterioare ale membranelor. Aceştia sînt particule, cu diametrul de aproximativ 150—200 Å, alcătuiţi din două subcomponente principale, de dimensiuni inegale, conţinînd cantităţi însemnate (şi fixe) de ARN. Ribosomii sînt indispensabili sintezei proteice, care decurge tocmai la nivelul lor, după ce în prealabil aceste particule au cuplat ARN mesager, care specifică tipul de proteină ce se sintetizează. Ribosomii apar alipiţi la membrane dar şi liberi, în matricea citoplasmică. În cele două situaţii exercită funcţii diferite. La nivelul ribosomilor cuplaţi cu citomembranele se sintetizează predominant proteine de export şi proteine pentru edificarea structurilor celulare membranoase. Liberi în matrice, ribosomii sintetizează material celular propriu şi material pentru restul structurilor şi al constituenţilor biochimici. În ambele împrejurări ribosomii pot constitui ansambluri moniliforme, rozete etc. (polisomi), în organizarea cărora intervin moleculele de ARNm, fiecare dintre acestea cuplîndu-se cu mai mulţi ribosomi.

Reticulul neted este format predominant din vezicule (datorită faptului că la acest nivel sinteza membranelor nu se mai produce), care nu comunică reciproc. Membranele netede conţin mai ales enzime ale metabolismului glucidic (necesare sintezei şi degradării glicogenului) şi enzime ale metabolismului lipidic.

În celulele cu o sinteză proteică activă, reticulul rugos apare în microscopia fotonică sub forma unor teritorii bazofile: citoplasma plasmocitelor, corpii Berg ai hepatocitelor, corpii Nissl din neuroni, ergastroplasma celulelor pancreatice. Reticulul neted este dezvoltat în celulele secretate de hormoni steroizi (în corticosuprarenală, în glanda interstiţială a testicului) şi în hepatocite, în acestea din urmă în legătură cu depozitarea glicogenului. Hepatocitul este, de altfel, singura celulă în care cele două varietăţi de reticul endoplasmic sînt aproximativ egal reprezentate.

O varietate de reticul neted de mare importanţă este reticulul sarcoplasmic al fibrelor musculare striate şi cardiace. Această structură asigură stocarea calciului în imediata vecinătate a dispozitivelor contractile (eliberarea calciului este strict necesară contracţiei, determinînd un lung proces de reacţii înlănţuite: realizează o ataşare la troponina B, care determină intervenţia troponinei A, intervenţie de suprimare a efectului inhi-

Scanned with OKEN Scanner

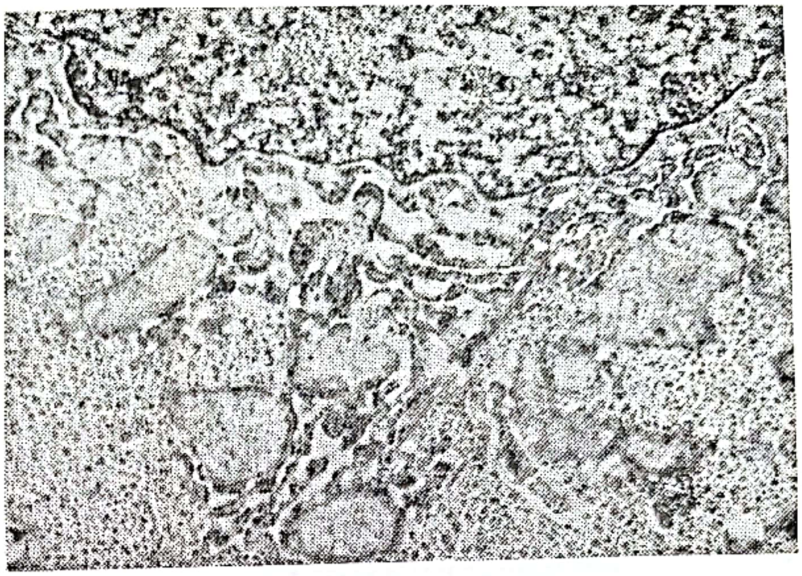

Fig. III—6 — Secţiune prin hepatocit. Diminuarea reticulului rugos cu un grad de dilatare a cisternelor, şi abundenţă de glicogen (microscopie electronică).

bitor pe care îl exercită tropomiozina asupra capacităţii actinei de a activa ATP-aza miozinică). Tot reticulul sarcoplasmic realizează o expulzie activă şi eficace a calciului de la nivelul sistemului contractil (în cursul relaxării), ca şi propagarea excitaţiei către interiorul fibrelor.

Complexul Golgi este alcătuit din trei componenţi: saci aplatizaţi, macrovezicule şi microvezicule. Este situat de regulă perinuclear, către polul secretant al celulelor, într-o zonă în care ribosomii sînt absenţi. La acest nivel are loc maturarea proteinelor secretate (concentrări, cuplări cu componente polizaharidice etc.) şi cuplarea unor proteine-enzime lizozomale cu componente polizaharidice.

b) **Participarea citomembranelor şi ribosomilor în procesele patologice însoţite de modificări în sinteza proteică.** Se constată, în general, că reticulul rugos are o rezistenţă înaltă la acţiunea diferiţilor factori agresivi. Postmortem este una din ultimele structuri celulare care suferă modificări degradative. Aceasta nu înseamnă că el nu participă la diferite procese patogene. Foarte evidente sînt modificările acestui organit în procesele regenerative din ficat (fig. III-6, III-7) şi sis-

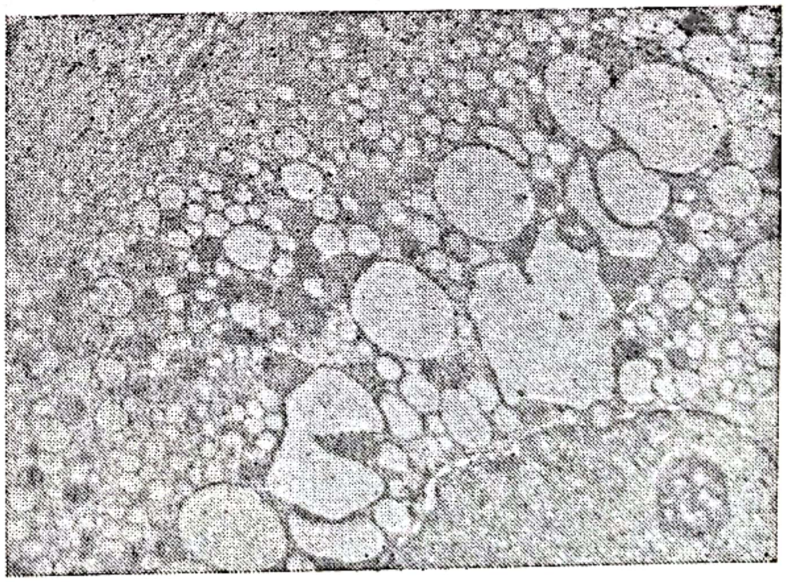

Fig. III—7. — Secţiune prin hepatocit, cu dilatare marcată a reticulului endoplasmic neted şi rugos (hepatită cronică) (microscopie electronică). Aspect ultrastructural al distrofiei hidropice din microscopia optică.

Scanned with OKEN Scanner

temul nervos. În regenerările de după hepatectomii parțiale, reticulul rugos al hepatocitelor se reduce, crescînd în schimb numărul de ribosomi liberi ca și numărul total al ribosomilor. Aspecte similare se observă în cursul regenerării unor fibre nervoase în neuronii de origine. Ca urmare, în microscopia optică apare o dispersare a corpilor bazofili, cu o aparentă reducere a conținutului celular în substanțe bazofile. Acest ultim fapt pare să aibă la origine o capacitate diminuată a ribosomilor liberi de a fixa coloranți bazici, în comparație cu ribosomii legați de membrane. Atît în cazul hepatocitelor, cît și al neuronilor are loc, probabil, o virare a sintezei proteice de la un tip de proteine către altul.

Reticulul rugos apare dezvoltat în celulele în care este indusă sinteza unor enzime, de pildă, în hepatocite la realimentarea după post prelungit (sau pur și simplu la readministrarea cantității normale a proteinelor după o dietă hipoproteică). În acest caz, este indusă sinteza transaminazelor și tirozinazei. Cel puțin în parte, dezvoltarea reticulului este legată, însă, de creșterea ratei de sinteză a serumalbuminelor. Aspecte similare se observă după administrarea de barbiturice. În genere, inducția sintezei proteinelor de export duce la dezvoltarea reticulului rugos. Stimularea adecvată a limfocitelor B se exprimă, între altele, prin dezvoltarea respectivului organit (fig. III-8).

Atît reticulul rugos, cît și totalitatea ribosomilor (dar mai ales aceștia) suferă modificări însemnate în celulele supuse acțiunii unor agenți carcinogeni. În celulele maligne apar modificări nete ale ambelor componente. Se constată dezvoltarea excedentară a aparatului citoplasmic al sintezei proteice, relevată în preparatele colorate după tehnici uzuale, sub forma bazofiliei pronunțate a celulelor maligne. Poate mai important este însă faptul, sesizat de Caspersson și colab. că, în cazul populațiilor de celule neoplazice, există mari diferențe între celule, sub raportul conținutului lor în ribonucleoproteine. Celulele neoplazice nu sînt doar diferite de cele normale, ci și foarte diferite între ele, dispersia valorilor ARN depășind cu mult dispersia obișnuită, în cadrul unei populații de celule normale.

c) **Intervenția sistemului de citomembrane în procesele de autofagie.** Recent, prin metode de histochimie electronomicroscopică, s-a realizat evidențierea rolului reticulului rugos în

Fig. III—8. — Celulă prezentînd corpusculi Russel. În jur se văd o serie de alte plasmocite cu citoplasma de aspect normal.

Scanned with OKEN Scanner

procesele de autofagie. Cînd un teritoriu citoplasmic urmează a fi supus unor procese litice, el este înconjurat treptat de unul din sacii reticulului. Se pare că diferiți saci endoplasmici nu intervin aleator în această activitate și, de altfel, ei nu sînt enzimatic echivalenți. În interiorul sacilor care realizează sechestrarea citoplasmei, se evidențiază o activitate fosfatazică, la pH acid, activitate specifică în general lizozomilor. După procesul de izolare a zonei citoplasmice care urmează a fi lizată, dispare acea membrană a sacului aflată de partea internă și se dispersează ribozomii situați pe membrana externă. Se constituie astfel veziculaa de autofagie, cu care vin să se contopească unul sau mai mulți lizozomi. Acest proces determinat de reticulul endoplasmic rugos pare să se accentueze în condițiile stimulării endocitozei. El este, de asemenea, stimulat în cursul celor mai variate injurii celulare. Formarea zonelor de autofagie stă, după unele opinii, la baza apariției distrofiei hialine a celulelor (vezi și capitolul referitor la patologia mitocondriei).

d) **Alte modificări patologice ale sistemului de citomembrane.** Reticulul endoplasmic neted pare să fie, în mare măsură, afectat de variațiile presiunii osmotice a mediului extracelular. Participarea sa în procesele patologice celulare este cel mai adesea relevată enzimatic și nu structural. Deficitul genetic, enzimatic, poate duce la supraîncărcarea celulelor cu glicogen (boala von Gierke) sau la sinteza deficitară a unor steroizi (sindromul adrenogenital).

Reticulul sarcoplasmic pare a fi implicat în patogenia unor miopatii congenitale sau de origine necunoscută. Favorizarea unei eliberări crescute de calciu, la nivelul reticulului, este urmărită în tratamentul cu digitalice a insuficiențelor cardiace. Se induce astfel creșterea concentrației sarcoplasmice a calciului prin două efecte: reducerea ratei componentei ouabainosensitive a fluxului calciului (ouabaina = strofantidina G) și scăderea gradientului transmembranic al sodiului cu reducerea componentei, dependentă de acest gradient, a fluxului de calciu.

Complexul Golgi suferă modificări nete, de tip variat (mai ales, transformarea veziculară) în cursul inhibării ATP-azei de transport activ. Acest organit se modifică, de asemenea, în cursul stimulării limfocitelor T. Conform unor opinii, în faza inițială a stimulării limfocitelor apare o modificare a schimburilor ionice celulă-mediu. Modificările patologice privind granulațiile de secreție formate la nivelul complexului Golgi vor fi tratate într-unul din subcapitolele următoare („structuri citoplasmice speciale").

După cum s-a putut constata, modificările, în diferite condiții patologice, ale reticulului endoplasmic ribosomal și ale complexului Golgi corespund, într-o mai mică măsură, alterărilor distrofice clasic admise ale celulei, decît modificările matricei citoplasmatice, membranei și mitocondriilor. Ele nu sînt însă mai puțin semnificative și aparțin aceleiași categorii de leziuni: cele interesînd planul organizării ultrastructurale și moleculare a celulei.

ROLUL LIZOZOMILOR ȘI PEROXIZOMILOR ÎN PATOLOGIA CELULARĂ

a) **Aspecte generale, citochimice și ultrastructurale.** Lizozomii, descoperiți de Duve la sfîrșitul deceniului al 6-lea pe baza studiului ultracentrifugal al fracțiunii mitocondriale impure, au fost identificați încă de la început și chiar de descoperitorul lor, ca fiind niște organite cu un deosebit important rol în patologia celulară. Faptul că

Scanned with OKEN Scanner

lucrurile stau așa era sugerat în primul rînd de echipamentul enzimatic al acestor structuri, constituit dintr-un grup de 10 pînă la 14 (uneori însă sub 10) hidrolaze acide, enzime proteolitice, lipolitice și nucleolitice, fosfataza acidă, arilsulfatază. La pH acid aceste enzime sînt apte de a liza, practic, totalitatea compușilor importanți care intră în compoziția celulei proprii sau agenților biologici potențial sau real agresivi (bacterii, virusuri, antigeni). Pare deci normal să vorbim mai curînd de implicarea lizozomilor în procesele patologice — de rolul lor patogenic — decît de o patologie a lizozomilor. Dacă primul aspect este, într-adevăr, mai important, totuși nici ultimul nu este nesemnificativ. În cele de mai jos ambele vor fi abordate succesiv.

Electronomicroscopic lizozomii se dovedesc a fi înconjurați de o membrană unică. De conservarea integrității sau, dimpotrivă, de permeabilizarea acestei membrane sînt legate multe manifestări patologice esențiale. La fel de interesantă este capacitatea membranei lizozomale de a fuziona cu membrana veziculelor de endocitoză, cu cea a veziculelor autofagice sau cu membrana plasmatică, enzimele litice fiind deversate în respectivele vezicule sau la exterior.

b) **Rolul lizozomilor în procesele de autofagie.** Intervenția lizozomilor în procesele de autofagie a fost considerată pe scurt în capitolul precedent. S-a notat, de asemenea, posibilitatea ca activitatea autofagiei să fie substratul ultrastructural și funcțional al corpilor hialini. Apare astăzi din ce în ce mai probabil faptul că acesta este și modul de constituire a granulațiilor de lipofuscină, ele constituind rezultatul tîrziu al evoluției veziculelor de autofagie, cel puțin în unele țesuturi în care lizozomii nu dispun de capacitatea de a liza integral componentele supuse digestiei.

Majoritatea factorilor agresivi celulari, care deci produc diferite deteriorări ale structurilor, alterînd planul de organizare a celulei, favorizează simultan permeabilizarea membranei lizozomale. Enzimele lizozomale devenite active elimină materialul celular alterat. Se împiedică astfel degenerarea structurală și deci informațională a celulei, în totalitate. Un efect contrar, de stabilizare a membranei lizozomale, îl produc hormonii glucocorticosteroizi.

În planul aceleiași activități autofagice lizozomii joacă un rol esențial în procesele atrofice și necrotice.

c) **Procesele atrofice și rolul lizozomilor.** Atrofia este o condiție patologică dobîndită, care afectează un țesut sau organ anterior normal dezvoltat (prin aceasta atrofia se diferențiază de hipoplazie, agenezie și aplazie). Organele afectate de procese atrofice sînt de dimensiuni mai mici decît cele normale. Atunci cînd este cazul, capsulele apar încrețite, vasele superficiale devin sinuoase, întrucît ele nu își modifică lungimea lor normală. Relieful organului se poate modifica, așa cum se întîmplă cu creierul, la care șanțurile dintre circumvoluțiuni se accentuează. Reducerea de volum a organelor se produce atît printr-o scădere de volum a celulelor, cît și prin reducerea numărului acestora. Ambele procese pot acționa simultan. În cursul unor atrofii o parte din celule parenchimatoase poate fi înlocuită de țesut conjunctiv.

Atrofiile sînt sistematizate, în general, după criteriul distribuției și al etiologiei. Se distinge, astfel, grupul atrofiilor locale, care pot surveni prin repausul prelungit al organului, prin presiune, prin carență endocrină (privind un organ țintă) și prin acțiunea unor toxice. Un al doilea grup, al atrofiilor generalizate, cuprinde atrofiile de malnutriție și cele senile. Nu în toate aceste procese rolul lizozomilor apare clar, în cele mai multe,

Scanned with OKEN Scanner

însă, el poate fi înțeles sau presupus. Foarte frecvent, este vorba de o viciere a metabolismului, cu formarea de produși intermediari acizi. Aceștia efectuează dubla acțiune de permeabilizare a membranei lizozomale și de activare a enzimelor litice. Astfel, procesele de autofagie prevalează asupra celor sintetice. O dovadă în acest sens o constituie acumularea în celulele organelor atrofice a unor granulații pigmentare, lipidice, care par a fi corpi reziduali — resturile activității autofagice (fig. III-9, III-10, III-11). Pe această cale se poate ajunge la necroze celulare, dar, adesea, activitatea autofagică se limitează doar la diminuarea de volum și funcțională a celulelor. Viciul metabolic poate fi determinat de o insuficientă oxigenare a țesutului, de absența sau nivelul scăzut al substratelor enzimatice (în denutriții) sau de inhibarea activității unor enzime.

O mențiune specială merită atrofia senilă. Nu știm încă ce reprezintă, în esența sa, procesul de îmbătrînire, dar se acumulează tot mai multe dovezi (provenite mai ales din studiul celulelor în culturi, al așa-zisei evoluții clonale) în favoarea ideii că, este vorba de o acumulare progresivă de erori în sinteza proteinelor. Mesajul genetic pe seama căruia se dezvoltă sau subsistă o populație celulară este tradus în constituția proteinelor cu o rată oarecare de erori. În măsura în care erorile respective afectează ARN-polimeraza dependentă de ADN, sinteza proteică va fi mai frecvent alterată prin erori, iar alterarea ADN-polimerazei va face să crească frecvența mutațiilor. Apar, astfel, cercuri vicioase, proteinele sintetizate îndepărtîndu-se tot mai mult de planul inițial care reprezenta un program optimal al activității celulei. Pe de altă parte, însă, proteinele (mai ales proteine-enzime), în care aminoacizii suferă substituiri întîmplătoare, sînt mai ușor denaturabile. Ca urmare, structurile celulare devin, mai ușor, ținta activității enzimelor lizozomale și procesele distructive devin preponderente.

c) **Necroza celulară și intervenția lizozomilor.** Procesele necrotice pot reprezenta, așa cum s-a arătat, o modalitate a evoluției proceselor atrofice. Distrucția poate avea, însă, de la început, un caracter necrotic în injuriile celulare grave, mecanice, chimice, virale.

Etiologic, necrozele se împart în necroze prin suprimarea aportului sanguin, necroze induse de toxine bacteriene și necroze prin factori fizici și chimici. Factorii etiologici trebuie să fie suficient de intenși pentru a provoca necroza țesutului țintă. Dacă agenții necrozanți acționează în concentrații joase pot provoca doar fenomene degenerative, focare de autofagie izolată sau inflamații. Necrozele determinate în aparență de o anumită cauză se realizează, de regulă, prin mecanisme multiple. Astfel, toxinele microbiene pot provoca deteriorări celulare directe dar intervin adesea în efectul global, în procese hipoxice datorate leziunilor vasculare.

În funcție de țesutul în care se produce necroza, aspectul macroscopic al teritoriului necrozat diferă mult. Se vorbește, în general, de două tipuri principale de necroze: necrozele de coagulare și necrozele de colicvație (sau de lichefiere). Primele sînt cele mai obișnuite.

Necroza de coagulare tipică este întîlnită în infarctele renale și splenice. Porțiunea necrozată devine uscată, omogenă și opacă. Această cale de transformare pare să nu țină, în primul rînd, de acțiunea enzimelor lizozomale, ci de o rapidă complexare cu ioni de calciu a ionilor nedifuzibili. Astfel, structura este parțial stabilizată.

Necroza de lichefiere apare în substanța nervoasă. Zona necrotică se înmoaie, devine lichidă și evoluează către o transformare chistică. La baza acestei evoluții pare să stea eliberarea

Scanned with OKEN Scanner

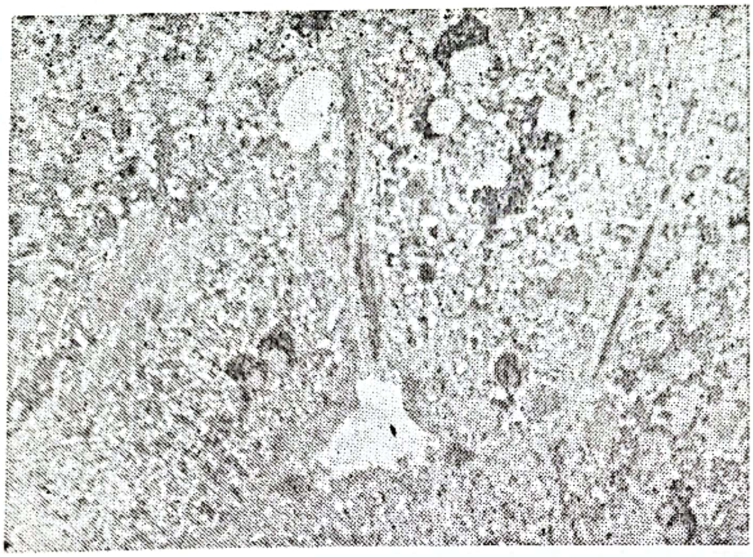

Fig. III—9 şi *III—10.* — Secţiune prin hepatocite. Pigment de tip lipofuscinic format din structuri electronoopace şi electronotransparente.

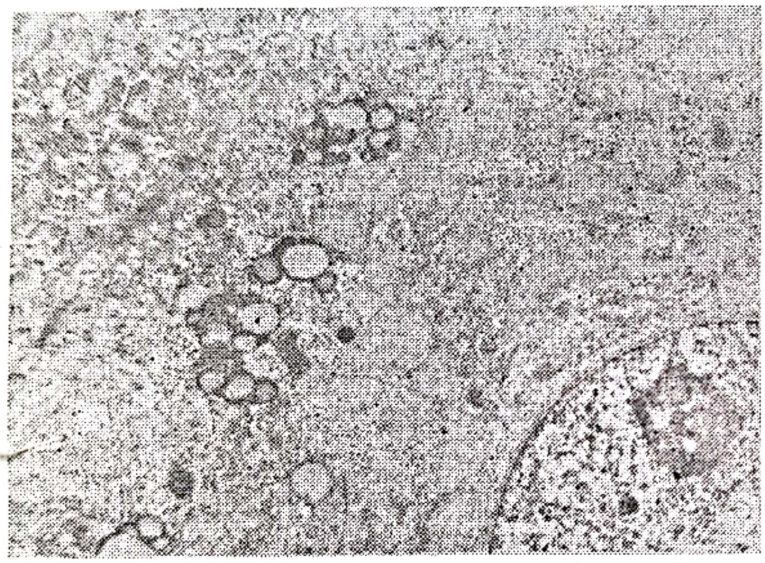

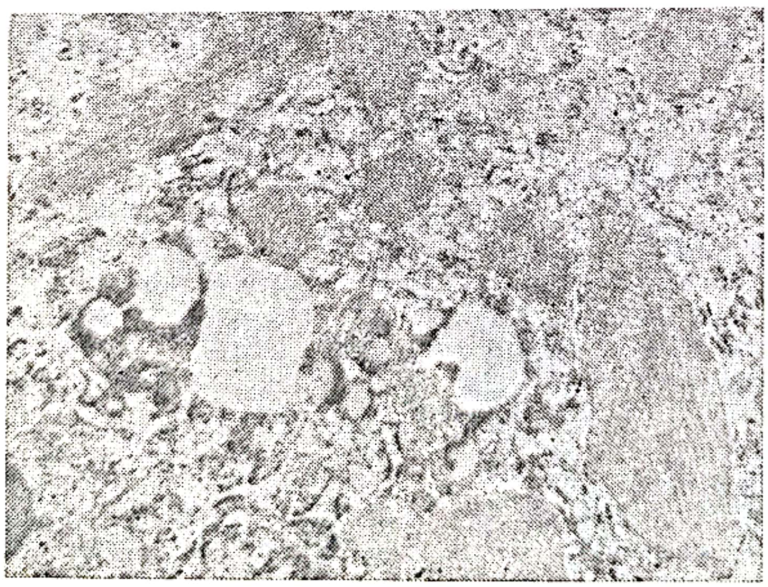

Fig. III—11. — Secţiune prin hepatocit. Lipofuscină în vecinătatea unei mitocondrii cu incluzii paracristaline (microscopie electronică).

Scanned with OKEN Scanner

de fosfolipide din structurile membranoase, abundent reprezentate la nivelul țesutului nervos.

Se întîlnesc în diverse procese patologice forme particulare de necroză. Între acestea merită a fi menționate necroza de cazeificare și cito-steatonecroza. Prima apare în focarele de inflamație tuberculoasă. Bacilul Koch este, *per se*, un germen cu virulență extrem de scăzută. În determinarea fenomenelor necrotice, un rol esențial pare să îl aibă starea de imunitate a organismului — în particular este posibil să intervină limfotoxina eliberată de limfocitele T sensibilizate. Teritoriul necrozat se prezintă uscat, palid, friabil (aspect „brînzos"). Microscopic se observă o necroză foarte avansată, cu dispariția totală a structurilor celulare și tisulare prezente în mod normal în aria respectivă. Țesutul necrozat apare granular, eozinofil. Cazeumul se poate ramoli — mai ales prin suprainfecție — materialul necrotic eliminîndu-se dacă există căi naturale (de exemplu, bronhiile) sau prin fistulizare. Cito-steatonecroza este o formă de necroză de cauză enzimatică. Enzime proteolitice și lipolitice (de origine pancreatică) eliberate în țesuturi sau peritoneu induc necroza și transformă lipidele în săpunuri, ce dau aspectul caracteristic de pete de spermanțet.

d) **Rolul lizozomilor în transformarea malignă a celulelor.** Un efect posibil, dar încă insuficient probat, al activității excedentare și necontrolate a lizozomilor pare a fi producerea de anomalii cromosomiale. Un asemenea mecanism a fost incriminat în procesul transformării maligne a celulelor. În ce măsură el intervine realmente nu poate fi precizat, în stadiul actual al cunoștințelor, dar în ultimii ani mai demne de credit au început a fi considerate teoriile ce iau în considerație alte mecanisme de creștere a frecvenței mutațiilor somatice.

e) **Lizozomii și digestia materialului endocitar.** Lizozomii joacă un rol important în procesele de degradare a materialului străin încorporat în celulă. După cum se știe, pentru funcțiile de fagocitoză și ultrafagocitoză există un număr relativ mare de celule specializate, tisulare și circulante, fixe și mobile. Granulațiile neutrofilelor sînt particule lizozomale. În general, celulele cu rol fagocitar sînt bogat echipate cu lizozomi (acest fapt poate constitui chiar un criteriu de diferențiere față de alte tipuri celulare; de pildă, al celulelor Kupffer de restul celulelor endoteliale de la nivelul sinusoidelor hepatice).

Formarea veziculelor de endocitoză este o funcție atît a membranei celulare cît și a cortexului celular. În cazul fagocitozei, celula emite o prelungire care învelește particula fagocitată. Ulterior, prelungirea respectivă se retractă, aducînd în citoplasmă particula. În procesul de ultrafagocitoză, particula aderă la membrana plasmatică. La nivelul respectiv apare o invaginare care sau constituie direct o veziculă, sau se prelungește sub forma unui tub ce, ulterior, se fragmentează în vezicule. În activitatea de pinocitoză se poate observa cum la baza unui fald al membranei apare o pensare a spațiului extracelular, cu formare consecutivă de vezicule. Indiferent de modul de formare, vezicula conținînd material străin (un fagozom) fuzionează cu unul sau, de obicei, cu mai mulți lizozomi constituind un fagolizom. Acesta evoluează, pe măsură ce procesul digestiv progresează, către un corp rezidual, poate dispare intracitoplasmic (dacă liza materialului încorporat a fost suficient de avansată) sau se poate elimina la exterior. Pentru patologie este extrem de important faptul că, activitatea fagocitară și, în genere, endocitară, decurge orientat, fiind incorporate și lizate specific proteine străine, particule și corpi străini sau compo-

Scanned with OKEN Scanner

nente ale selfului degradat (hematii îmbătrînite, hemoglobină, fragmente ale celulelor necrozate). Activitatea endocitară este mai înaltă în prezența unor anticorpi circulanți specifici, dar ea nu este strict dependentă de aceștia, nici ca existență, nici ca specificitate.

f) **Distrofiile prin derivați hemoglobinici și rolul lizozomilor.** De activitatea lizozomală a celulelor sistemului reticulo-histiocitar este legată o categorie largă de distrofii pigmentare, anume aceea a distrofiilor prin exces de derivați hemoglobinici. Pigmenții ce se pot acumula în exces pot fi hemosiderina, bilirubina, hematoidina, hematoporfirina, hematina și pigmentul malaric.

Hemosiderozele. Hemosiderina este pigmentul brun, conținînd fier, rezultînd din degradarea hemoglobinei în sistemul reticulo-histiocitar. Nu are o constituție chimică exactă. Fierul este legat slab la molecula proteică astfel încît dă reacția albastrului de Prusia (formarea culorii albastre în prezența ferocianurii de potasiu și a acidului clorhidric). Excesul de hemosiderină poate fi localizat la nivelul unor hemoragii în regiunile afectate de staze venoase (ficat, plămîn) sau generalizat, în cazurile de anemii hemolitice. În hemosiderozele generalizate, excesul maxim de hemosiderină se întîlnește în teritoriile în care activitatea fagocitară este maximă — în splină (fagocite și celulele sinusurilor) și ficat (celule Kupffer dar și hepatocite). O formă particulară idiopatică se întîlnește în cazul copiilor și tinerilor. Mecanismul de producere este cel comun, hemosideroza urmînd însă unor hemoragii pulmonare repetate. În cazul asocierilor hemosiderozei pulmonare cu glomerulonefrită prin autoanticorpi antimembrane se vorbește de sindromul Goodpasture.

Prezența hemosiderinei în celule nu este lipsită de consecințe patologice. În splina afectată de hemosideroză (în anemia cu celule falciforme, boala Banti sau alte splenomegalii congestive), la prezența celulelor cu granulații hemosiderinice se adaugă și formarea de noduli fibroși. Cauza acestei asocieri este încă obscură.

Acești noduli sînt fracțiuni relativ specifice în respectiva distrofie pigmentară și poartă numele de noduli siderotici. Sînt prezenți mai ales în splină dar pot fi observați și în alte organe ce conțin elemente ale sistemului reticulo-endotelial. Ei constau din prezența de siderofage — celule macrofage care conțin granulații de hemosiderină — și țesut proliferat, care dă aspectul nodular structurii.

Hemocromatoza apare ca o boală individualizată, debutînd în 80% din cazuri între 35 și 60 de ani. Are, uneori, un caracter familial. Distrofia pigmentară este gradată și generalizată. Se acumulează pigment feric în ficat (fig. III-12), pancreas, miocard, piele, glande endocrine. Depunerea pigmentului se asociază, adesea, cu formarea în exces de lipofuscină (ca urmare a unei stimulări a activității autofagice). Drept consecință a distrofiei pigmentare apare diabetul, denumit bronzat (în piele se asociază hemosiderină ca și un exces de melanină), ciroza hepatică (evoluînd cu splenomegalie și ascită) și complicațiile cardiace. Boala apare ca urmare a absorbției/ excesive de fier (aproximativ 10 mgo zi, în loc de 1,5 mg la normal), cu c creștere consecutivă a nivelului seri al fierului de la 4,5 mg la aproximativ 25 mg. Pînă în momentul de față, nu pot fi înțelese complet toate elementele mecanismului patogen în această boală și, în primul rînd, relația exactă între acumularea celulară de pigment și alterarea funcțiilor celulare.

Icterele. Componenta organică a hemului este transformată în celulele reticulo-endoteliale în bilirubină. Excesul acestui pigment caracterizează icterele. Patologia diferitelor sindroame icterice va face obiectul unor capitole

Scanned with OKEN Scanner

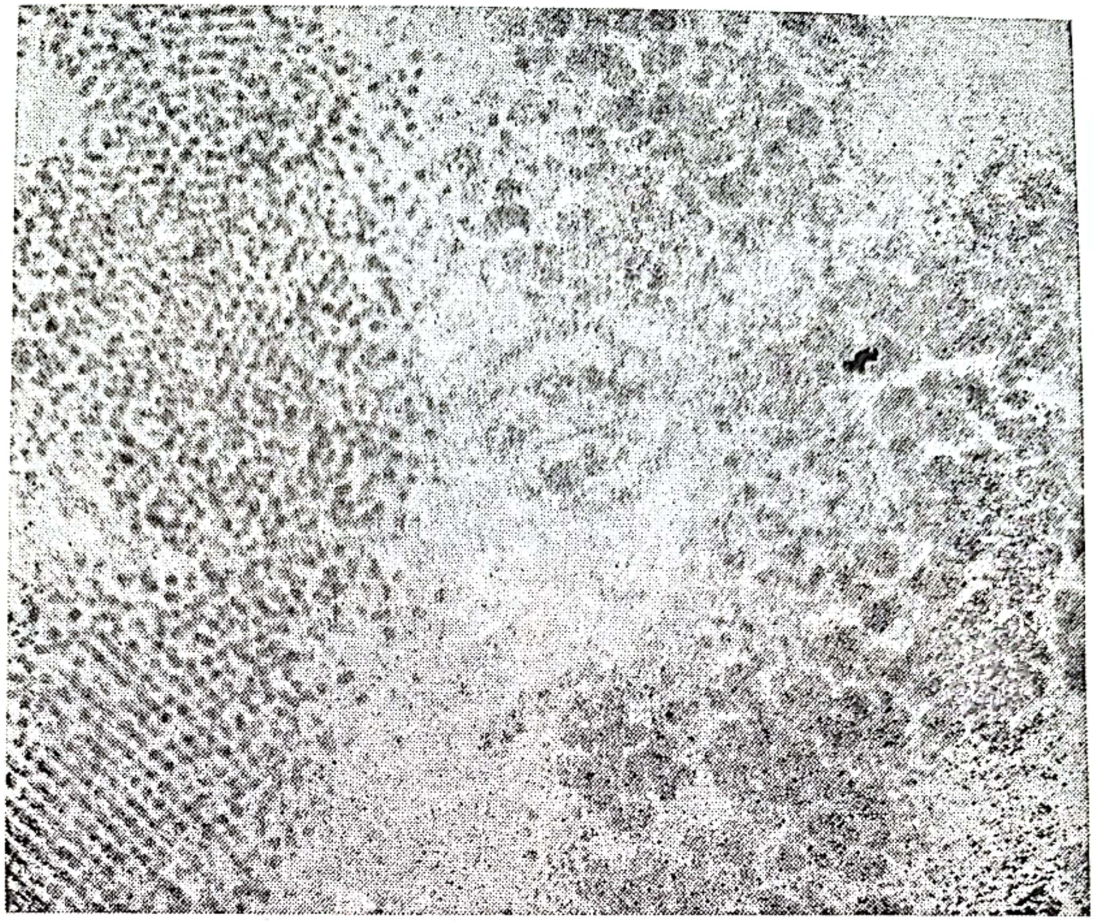

Fig. III—12. — Hemocromatoză. Microscopie electronică a unui hepatocit. Se observă, în stînga, depunere ordonată de structuri cristaline de hemosiderină. În dreapta, se observă acumulare de glicogen.

distincte ale părții speciale. Trebuie remarcat însă, de acum, că în geneza excesului de pigment poate interveni o activitate excedentară a sistemului reticulo-endotelial, îndreptată împotriva unor hematii anormale (în cazul icterelor hemolitice), cu formare în cantități crescute a bilirubinei. Poate surveni, de asemenea, un defect al eliminării, fie prin afectare toxică sau infecțioasă a hepatocitelor (icterul hepato-celular), fie prin obstrucție inflamatorie, tumori sau calculi ai căilor biliare (icterul obstructiv). O varietate de icter, prin exces de bilirubină directă, datorat unui defect metabolic este icterul cronic idiopatic sau sindromul Dubin-Johnson.

Pigmentul biliar este vehiculat, în hepatocite, către polul biliar al acestora prin intermediul așa-zișilor corpi biliari, particule de tip lizozomal evidențiabile, în stare normală, doar la microscopul electronic. În majoritatea icterelor, acești corpi biliari cresc mult numeric, aglomerările lor devenind sesizabile, sub forma unor granulații fine în celulele hepatice, la microscopul fotonic. În defectul de transport al pigmenților biliari ar mai putea interveni alterarea membranei polului biliar al hepatocitului. Într-adevăr, se observă curent dispariția sau reducerea numerică a microvilozităților de la acest nivel, în icterele hepatocelulare. Se consideră, de asemenea, refluxul biliar, prin dezorganizarea jonc-

Scanned with OKEN Scanner

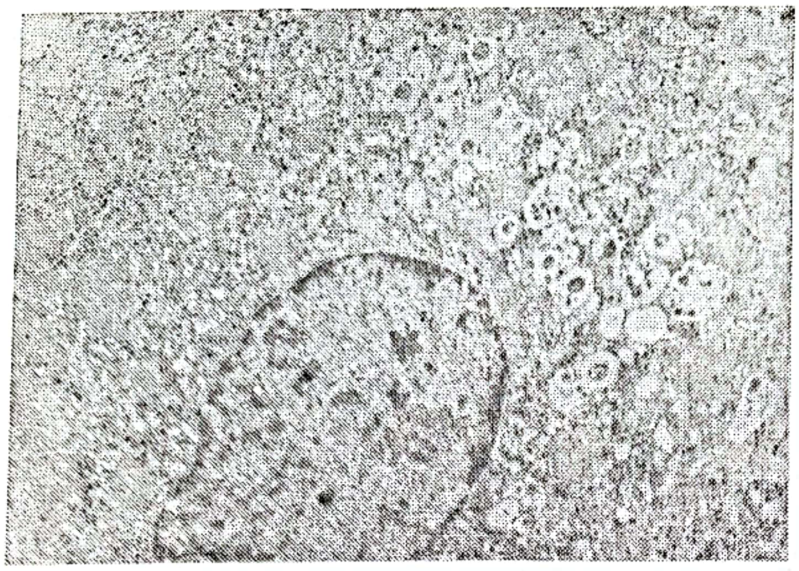

Fig. III—13. — Secțiune prin hepatocit în caz de porfirie. Vacuole cu conținut electronodens în vecinătatea canaliculului biliar (microscopie electronică).

țiunilor intercelulare (în aceeași condiție).

O formă de bilirubină depozitată tisular (și localizat) este hematoidina — un pigment lipsit de fier, rezultat din degradarea hemoglobinei, în condiții de oxigenare insuficientă. Dă reacția Gmelin pentru bilă și se întîlnește, mai ales, pe locul unor focare hemoragice.

Porfiria include de fapt, un grup de boli metabolice prin defecte genice, care, în totalitate, sînt caracterizate prin acumularea de hematoporfirină. Acest pigment este prezent, în mod normal, în organism și eliminat prin urină, dar în cantitate mică. Sînt întîlnite în exces o serie de varietăți de porfirine, după tipul exact de defect metabolic. O manifestare particulară importantă în cadrul porfiriei este porfiria hepatică (fig. III-13). Se pare, însă, că determinanta pentru porfirie este mai curînd afectarea enzimatică mitocondrială.

În porfirii apar manifestări nervoase cu interesare atît senzorială cît și motorie și o sensibilitate actinică particulară a pielii.

Hematina. În cursul hemolizei intravasculare, ca și în hemoglobinemii, degradarea hemoglobinei tinde să ducă la formarea hematinei, pigment feric, conținînd însă fier puternic legat și, care, ca atare, nu dă reacția albastrului de Prusia. Hematina se mai formează și sub acțiunea alcalilor sau acizilor asupra hemoglobinei. Asemănător sau chiar identic hematinei este pigmentul malaric, întîlnit, în respectiva boală, la nivelul celulelor reticuloendoteliale splenice și hepatice.

Din cele de mai sus se poate vedea că în marea majoritate a distrofiilor pigmentare prin derivați hemoglobinici intervine, ca un factor esențial, activitatea degradativă a celulelor fagocitare, îndreptată împotriva hematiilor alterate și a hemoglobinei.

g) **Lizozomii în cursul altor procese patologice.** Înainte de a încheia examinarea participării lizozomilor la procesele patologice, trebuie notată, încă o dată, posibilitatea deversării în mediul extracelular a enzimelor lizozomale. O activitate de acest tip par să prezinte îndeosebi neutrofilele. În consecință, enzimele lizozomale pot digera, în mediul extracelular, germeni, detritus, hemoglobină etc. Nu se va mai trata aici funcția ipotetică a celulelor fagice de a degrada menajat antigenele, fiind vorba de o participare de tip special a respectivelor celule la procesele imune, mult mai complexe.

Scanned with OKEN Scanner

Lizozomii pot fi ei înşişi sediul unor alterări, sub raportul conţinutului enzimatic. Defectul genetic în sinteza unor enzime lizozomale se exprimă prin acumularea progresivă în celule a substratului enzimelor absente. Fiind vorba, în genere de lipide, condiţiile respective vor fi tratate în capitolul referitor la distrofiile lipidice.

Peroxizomii sînt particule cu rol încă necunoscut (aparţinînd probabil, unui sistem respirator primitiv care treptat a pierdut din importanţă, funcţiile sale fiind preluate de mitocondrii), delimitate de o membrană şi avînd un centru de obicei cristalin. Se întîlnesc în număr mare în nefrocite şi, în număr relativ mai mic, în hepatocite. Echipamentul lor enzimatic constă în L-aminoacid-oxidază, D-aminoacid-oxidază, L-alfa-hidroxiacid-oxidază şi peroxidază. Se constată că celulele maligne au tendinţă net crescută, faţă de celulele normale, de a acumula D-aminoacizi şi o activitate redusă D-aminoacid-oxidazică. Deşi interesul acestor fapte este net, nu se poate stabili, încă, o eventuală corelaţie a lor cu esenţa procesului celular de transformare malignă.

ALTERĂRI LA NIVELUL UNOR DISPOZITIVE CITOPLASMICE SPECIALE

Orice organit specializat al unei celule poate suferi şi suferă realmente modificări patologice. Cele mai multe din posibilităţile, foarte numeroase, de alterare a structurilor specifice vor fi tratate în cadrul patologiei ţesuturilor şi organelor, la nivelul cărora este întîlnit un tip celular sau altul. Vor fi discutate aici doar acele afectări ale unor dispozitive citoplasmice care se află în directă conexiune cu aspectele incluse clasic în categoria leziunilor distrofice proteice.

a) **Alterările aparatului contractil al fibrelor musculare. Degenerescenţa Zencker.** O structură de cea mai mare importanţă pentru exercitarea funcţiilor organismelor superioare este miofibrila fibrei musculare striate. Este un organit multiplu (ca reprezentare la nivelul unei fibre), alcătuit din miofilamente, dispuse longitudinal şi ordonat şi din structuri transversale. Datorită ordinei de dispunere a acestor subcomponente, miofibrilele prezintă striaţie transversală caracteristică. Filamente groase alcătuiesc benzile A. Aceste filamente conţin miozină. În parte, filamentele sînt intricate cu filamente subţiri (alcătuite, în principal, din actină). Zona din banda A la nivelul căreia nu este prezentă intricarea alcătuieşte banda H. Zona de prezenţă exclusivă a filamentelor subţiri (neintricate) constituie banda I. Benzile Z delimitează sarcomerele, fiind situate în centrul benzilor I. O altă structură transversală apare plasată în centrul benzii H şi poartă denumirea de bandă M. Diferitele miofibrile, în cadrul unei fibre, îşi dispun benzile de acelaşi tip, la acelaşi nivel. Această complexă structură de benzi poate să se degradeze complet, sarcoplasma fibrelor alterate devenind amorfă, cu aspect neted nestructurat, în microscopia optică. Este aspectul care a primit denumirea de degenerescenţă Zencker. Macroscopic, muşchii afectaţi sînt palizi şi friabili. Apar rupturi ale fibrelor, însoţite de mici puncte hemoragice. Degenerescenţa Zencker însoţeşte manifestările majore din febra tifoidă şi alte infecţii grave, între care pneumonia. Este cel mai frecvent întîlnită la nivelul drepţilor abdominali dar poate afecta şi diafragmul, împietînd asupra respiraţiei.

Atît agentul determinant, cît şi mecanismul de producere sînt încă neclare. Au fost incriminate toxinele microbiene dar ea apare curent în bolile provocate de germeni care nu produc exo- sau endotoxine. Mai probabilă pare a fi vicierea metabolismului fibrelor musculare, cu producerea ex-

Scanned with OKEN Scanner

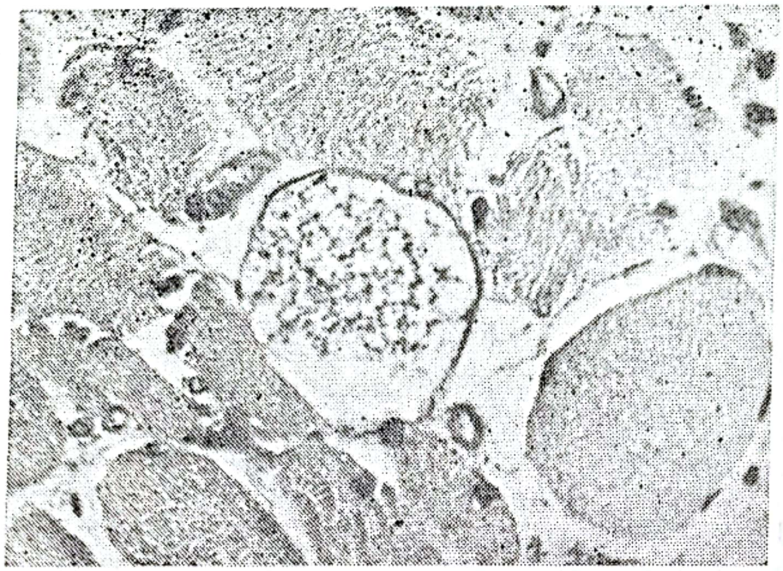

Fig. III—14. — Mușchi în distrofie hidroprotidică.

cesivă de acid lactic, dar modul în care este indusă această deviere metabolică rămîne necunoscut. Cheia înțelegerii procesului patogen este oferită de modificările nucleare care însoțesc alterarea aparatului contractil. Nucleii se modifică progresiv, în diferite moduri, și dispar foarte precoce. Degenerescența Zenker trebuie, deci, considerată un tip particular de necroză a fibrelor musculare (fig. III-14).

b) **Patologia secreției celulare exocrine. Degenerescența mucinoasă.** Epiteliile secretante de mucoproteine sînt sediul frecvent al așa-zisei degenerescențe mucinoase, sau mucoproteice. Este vorba de o formare și acumulare în exces de granulații de secreție. Datorită deversării acestora, spațiile intercelulare se măresc, capătă un conținut muco-proteic înalt și se hiperhidratează. Această situație poate fi întîlnită în afecțiuni inflamatorii (traheobronșitele copilăriei), alergice (astmul bronșic), degenerative (boala fibro-chistică a pancreasului) sau tumorale (adenocarcinomul gastric mucipar). Celulele tumorale care pierd polaritatea secretorie apar destinse, rotunde sau ovalare, cu nucleul împins la periferie (celulă în inel cu pecete).

c) **Distrofia cu pigment melanic.** În cadrul acestui subcapitol referitor la patologia unor organite speciale trebuie cuprinse și modificările celulelor purtătoare de granulații de pigment melanic. Melanocitele, celulele formatoare de pigment, se întîlnesc la nivelul stratului bazal al epidermei. În afară de acestea, se descriu celulele transportoare de pigment: melanoforele. Melanina este un polimer cu greutate moleculară mare. Pentru formarea sa este esențială reacția de transformare a tirozinei sub influența tirozinazei. Formarea pigmentului este stimulată de un hormon hipofizar, a cărui sinteză, la rîndul său, este inhibată de hidrocortizon și derivații acestuia. Distrofiile melanice pot fi localizate sau generalizate și apar prin exces sau deficit pigmentar.

Între formele localizate, în care se întîlnește excesul de melanină sînt cele din neurofibromatoză și din displazia fibroasă a osului (sindromul Albright). Există forme localizate, tumorale, reprezentate de nevii pigmentari și melanoamele maligne. Deficitul localizat poartă denumirea de leucodermie (vitiligo) și a fost pusă în legătură cu infecția sifilitică. O pigmentare redusă mai este întîlnită la nivelul unor cicatrice tegumentare.

Scanned with OKEN Scanner

Formele generalizate, prin exces, apar în sarcină sau în boala Addison (nu sînt luate în considerație diferențele rasiale). În afara acestor situații, sînt universal cunoscute hiperpigmentările prin expunerea la radiații ultraviolete. Deficitul generalizat de sinteză a melaninei apare ca o boală genetică, sub forma albinismului.

O formă specială de hiperpigmentare a pielii, care amintește depozitarea de melanină dar care comportă un mecanism diferit, o constituie ocronoza, în care sînt implicate și cartilajele (care, pigmentate, devin vizibile, prin transparență, la nivelul aripilor nasului și pavilionului urechii). Această tulburare însoțește alcaptonuria. În piele și cartilaje se depune acid homogentizinic. Prezența acestuia provoacă osteoartrite grave.

MODIFICĂRILE NUCLEULUI ȘI ALE COMPONENTELOR SALE

a) **Aspecte generale ale implicării nucleului în procesele patologice celulare.** Nu există nici o îndoială că din toate părțile constitutive ale celulei (membrană, citoplasmă, nucelu), nucleul este acela care are cea mai complexă participare la procesele patologice, deși nu totdeauna această participare se trădează prin modificări morfologice. Fiind sediul principal al sistemelor de reglare a funcțiilor celulare, nucleul este implicat în aproape orice activitate de răspuns la injuriile aduse celulei. La nivelul nucleilor celulari se desfășoară cele mai importante etape ale proceselor regenerative, ale proceselor diferențierii celulelor imunocompetente, ca și ale transformării maligne a celulelor. Funcția alterată a nucleului poate fi cauza unor leziuni distrofice citoplasmice, dar foarte adesea nucleul suferă secundar în cadrul unor procese distrofice exogene. Importanța nucleului pentru funcția celulară — astăzi înțeleasă în foarte multe dintre aspectele ei — a fost sesizată în anatomia patologică clasică și exprimată sub forma aserțiunii conform căreia orice leziune celulară este reversibilă cîtă vreme nucleul este încă indemn.

Studiul leziunilor nucleare este însă, în prezent, în mică măsură de resortul morfologiei (inclusiv a celei electronomicroscopice) și aparține, predominant, geneticii și biochimiei. Această situație este generată de faptul că, leziunile morfologice ale nucleului sînt relativ sărace, destul de greu de interpretat și, în genere, nespecifice. O treptată corelare a datelor morfologice, genetice și biochimice este însă în curs de realizare, fiind mult favorizată, în ultima vreme, de progresele citochimiei cantitative (îndeosebi, prin creșterea preciziei determinărilor, introducerea microfluorimetriei și microinterferometriei), ale autohistoradiografei (de exemplu, hibridările ADN-ARN *in situ*), ca și de cele ale metodelor de hibridizare celulară. În subcapitolul de față vor fi tratate doar acele modificări patologice ale nucleului care deși sînt, în principal, de natură moleculară, se traduc prin forma unor variații ale structurii nucleului în interfază (fig. III—15, III—16). Vor fi luate în considerație, separat, cromatina și aparatul nucleolar.

Modificări patologice ale cromatinei. La nivelul cromatinei — noțiune care cuprinde totalitatea cromozomilor interfazici — are loc, sub acțiunea unor polimeraze și în prezența precursorilor necesari, sinteza de ARN, pentru nevoile producției celulare de proteine, și de ADN, pentru amplificarea capacității de exprimare a locușilor genetici activi, dar, mai ales, la populațiile celulare aflate în proliferare activă, pentru necesitățile mitozei. La majoritatea celulelor diferențiate cea mai mare parte a genomului este în mod normal represată, inactivă. La unele celule (de exemplu, hepatocite), o parte a segmentelor represate ale

Scanned with OKEN Scanner

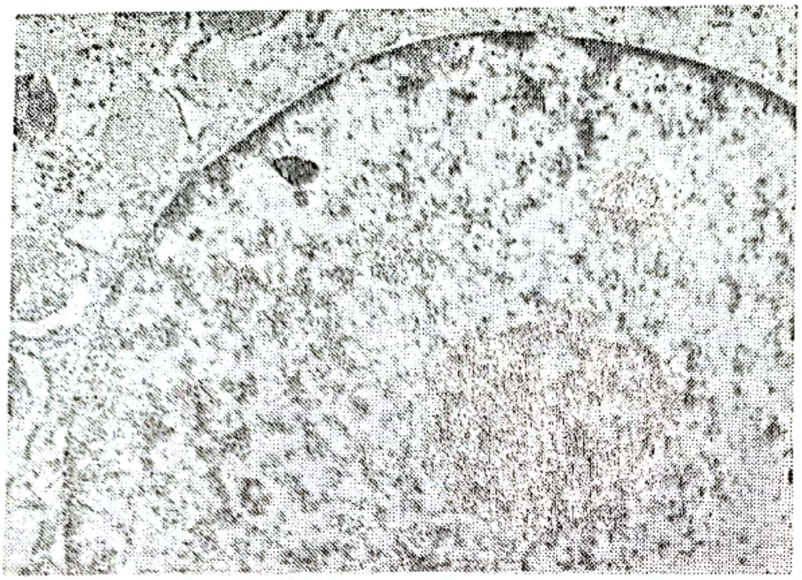

Fig. III—15. — Nucleu de hepatocit cu incluzie electronoopacă (microscopie electronică).

genomului poate fi activată sub influența unor factori diverși (agenți care provoacă o activitate regenerativă, hormoni steroizi, aport crescut de aminoacizi și alte substanțe). Nu știm încă exact cum funcționează mecanismul represiei specifice și, în consecință, nici detaliile fenomenului de depresie, totuși, o serie de etape cheie ale acestor procese au putut fi identificate prin studierea stimulării proliferărilor unor celule cu un nucleu puțin activ în starea bazală (transformarea blastică a limfocitelor), ca și prin studierea consecințelor hibridării unor celule active cu altele foarte puțin active, sub raportul sintezei de acizi nucleici. Un prim stadiu al activării cromatinei pare să fie reprezentat de modificarea constituției ionice a cromatinei — prin pierderea unor cationi bivalenți. Acest stadiu este cu siguranță neenzimatic și se trădează prin creșterea concentrației cromatiniene a grupărilor fosfat detectabile cito-chimic. El este urmat de un alt stadiu, enzimatic, de acetilare a histonelor și fosforilare a proteinelor cromatiniene nehistonice. O altă etapă este aceea a sintezei crescute

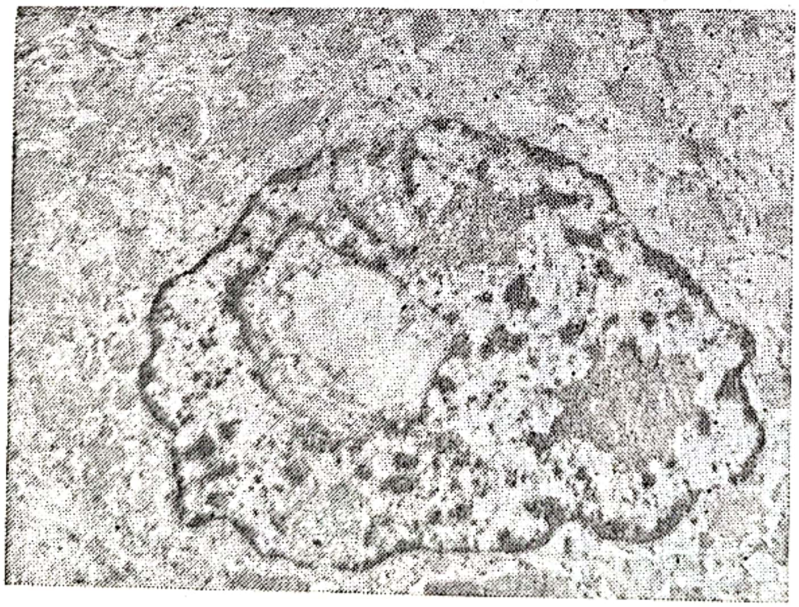

Fig. III—16. — Nucleu de hepatocit cu invaginație intranucleară a citoplasmei (microscopie electronică).

Scanned with OKEN Scanner

de ARN. Are loc, apoi, creşterea nivelului sintezei citoplasmice de proteine şi migrarea de proteine din citoplasmă în nucleu. Survine, eventual, intrarea celulei în faza S, deci sinteza ADN. Semnificativ pentru morfologie este faptul că, în cursul acestei serii de procese citochimice (ale căror mecanisme au fost într-o mare măsură detaliate de un grup de cercetători, între care Ringertz, Zetterberg, Killander, Auer) se petrece o decondensare a heterocromatinei, deci o trecere a formei dense a cromatinei în forma difuză. Încă de mult, cromatina densă — heterocromatina — a fost considerată genetic inactivă. Activitatea nucleului a fost atribuită cromatinei difuze — eucromatina. Deşi există şi dovezi că lucrurile nu stau întrutotul aşa, în mare, acest tablou al echivalenţelor morfo-funcţionale apare corect.

O dovadă că lucrurile se prezintă astfel o constituie faptul că în celulele care exprimă o mai mare parte a informaţiei conţinută în genomul celular (deci în celulele mai puţin diferenţiate) cantitatea de eucromatină este mai mare. Pe măsură ce un tip celular tinde să se diferenţieze (de exemplu, în cazul hematopoiezei) nivelul eucromatinei scade.

Reversul proceselor de activare a cromatinei apare în cazul injuriilor celulare grave, cînd nucleul devine inactiv, heterocromatic şi celula degenerează în ansamblul ei. Acest proces este descris sub denumirea de picnoză. El poate fi precedat de o etapă de ştergere a bazofiliei nucleului. Determinantă pentru aceste procese pare a fi permeabilizarea membranelor celulară şi nucleară pentru ionii de calciu. Aceştia blochează grupările fosfat negative ale acizilor nucleici, provocînd atenuarea bazofiliei nucleare şi aglomerarea cromatiniană. Intervin, probabil, şi alte procese, încă necunoscute. În final, conţinutul nuclear este degradat de enzimele lizozomale. Nucleul se poate degrada însă şi ca urmare a unei pronunţate inhibiţii hidrice (de exemplu, în limfocite).

Procesele de activare cromatiniană se întîlnesc în numeroase stări patologice. Sînt caracteristice proliferării ţesutului limfatic în cursul reacţiilor imune, la contactul organismului cu diferite antigene. Nucleii celulelor maligne prezintă, din acest punct de vedere, modificări variate. După Caspersson, în tumorile maligne de diferite tipuri pot fi distinse două clase de nuclei, unii mai clari, practic în totalitate eucromatinici şi alţii relativ mai mici, conţinînd blocuri mari de heterocromatină. Se ştie că, în tumorile maligne se întîlneşte o mare varietate nucleară, sub raportul conţinutului în ADN şi al echipamentului cromozomial (heteroploidie), dar proliferarea se datorează unuia, cel mult, la două tipuri celulare. Este posibil ca nucleii eucromatici să fie cei aparţinînd celulelor proliferative, iar cei heterocromatici sînt caracteristici pentru celulele tumorale neproliferative. Activări cromatiniene mai pot fi întîlnite în procesele regenerative şi, în genere, în procesele de stimulare celulară (de exemplu, în transformarea unor celule endoteliale aparent banale în celule Kupffer, la nivelul sinusoidelor hepatice). Sub influenţa unor agenţi chimici carcinogeni modificările cromatidiene sînt foarte precoce şi decurg, în cea mai mare măsură, în sensul decondensării cromatinei.

Procesele inverse sînt poate chiar mai frecvente. Ştergerea bazofiliei nucleare apare în intumescenţa tulbure. Fenomenul a fost interpretat, foarte probabil eronat, ca o scădere a cantităţii de ADN din nucleu. Explicaţia cea mai plauzibilă constă în faptul că se produce o scădere a cantităţii de ARN nuclear şi, mai ales, blocarea grupărilor fosfat ale ADN, care precedă condensarea nucleară. Picnoza caracterizează majoritatea injuriilor celulare grave. Liza nucleului se poate petrece fără apariţia picnozei, dacă

Scanned with OKEN Scanner

enzimele lizozomale sînt precoce activate și membrana nucleară afectată. Un fapt încă neclar este acela că în țesuturile în care aportul sanguin este brusc sistat nucleii pot persista structural aproape neafectați multă vreme, deși celulele devin necrotice. Dacă aportul sanguin se reduce mai lent nucleii dispar rapid. Este posibil ca ionii de calciu tisulari să nu fie în toate cazurile suficienți pentru producerea condensării cromatiniene, acest proces fiind dependent de calciul seric.

Alterarea nucleară gravă și ireversibilă constituie marca proceselor necrotice. Această alterare survine în modul descris într-un capitol anterior, dar sînt posibile trei aspecte microscopice diferite: cromatoliza (dizolvarea progresivă a nucleului), picnoza și cariorexis-ul (fragmentarea nucleului). Apariția unuia sau altuia dintre aspecte ține de raportul dintre condensarea cromatiniană și activitatea enzimelor lizozomale.

Modificări patologice ale nucleolilor. Variații morfologice însemnate, în cursul proceselor patologice, pot fi întîlnite și la nivelul nucleolului. Nucleolul este locul de sinteză al ARN ribozomal și un loc de stocare pentru această varietate de ARN, și, posibil, de asemenea, pentru restul varietăților de ARN. Variațiile nucleolului sînt paralele cu variațiile ARN citoplasmic și, implicit, cu cele ale sintezei de proteine în citoplasmă. Volumul nucleolului crește în cursul activării sintezei proteice și scade la reducerea ratei acestuia (fig. III—17). Creșterea volumului se însoțește, de obicei, de reducerea densității substanței nucleolare — ceea ce exprimă, electronomicroscopic, prin aspecte de desfășurare a nucleolonemei.

Nucleolii mari se întîlnesc în celulele țesuturilor aflate în curs de regenerare. În acest caz, numărul nucleolilor se reduce, dacă celulele dispun de obicei de mai mulți nucleoli. Cromatina aflată în contact cu nucleolul (cromatina nucleolo-asociată) se dispersează. Nucleolii iau adesea poziții periferice, în contact cu o membrană nucleară. Nucleolii mari, uneori giganți, și monstruoși (cu forme neregulate) apar în nucleii celulelor maligne.

Procese inverse, de reducere pînă la dispariție a nucleolilor, au loc în cursul fenomenelor de picnoză. Leziunile distrofice ale celulelor se însoțesc, de regulă, de reducerea de volum a nucleolilor. Asocierea contrară — distrofie și activarea aparatului nucleolar —

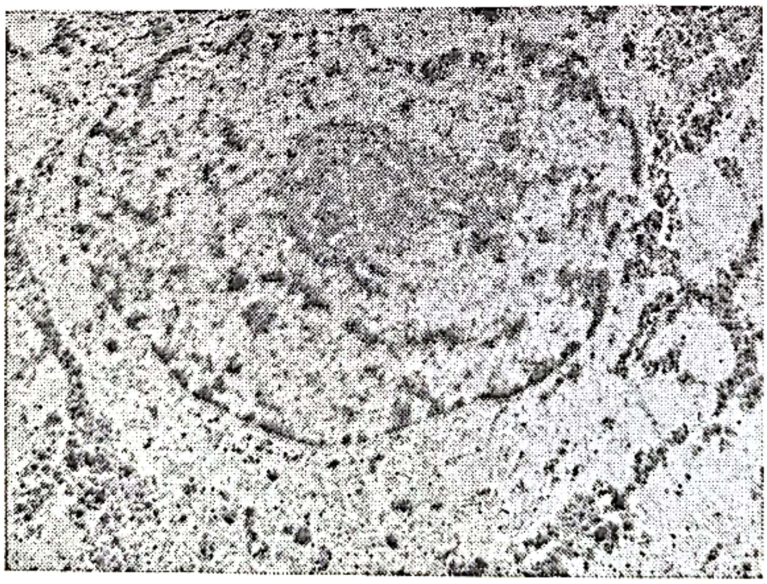

Fig. III—17. — Nucleu de hepatocit cu nucleol proeminent (microscopie electronică).

Scanned with OKEN Scanner

pare a caracteriza hepatocitele în cursul unei boli genetice (trisomia 21). O modificare ultrastructurală caracteristică suferă nucleolul la inhibarea sintezei de ARN (prin actinomicină D, litiu etc.). În aceste cazuri apare o segregare a componentelor nucleolare, fibrilară și particulară.

Cu metode histochimice speciale, în nucleoli au fost evidențiate formațiuni granulare, de dimensiuni regulate, denumite nucleolinii. Acestea nu au un corespondent ultrastructural exact. Ele par să exprime morfologic prezența hibrizilor ADN—ARN. În nucleolii celulelor tumorale, ca și în cei ai celulelor supuse acțiunii unor carcinogeni, nucleoliniile se modifică mult, crescînd dimensional și adoptînd o dispunere spațială dezordonată.

b) **Nucleul celular în cursul proceselor de hiperplazie și hipertrofie.** Procesele de hiperplazie și hipertrofie reprezintă contrariile fenomenelor atrofice. Hiperplazia reprezintă creșterea de volum a unor țesuturi sau organe, realizată prin creșterea numărului de celule ca o consecință a proliferării acestora. Hipertrofia este, de asemenea, o creștere de volum a unui organ, constînd însă din sporirea volumului celulelor existente. Ambele se produc fie (1) prin suprasolicitatrea patologică (eventual fiziologică) a funcției (ca în cordul din cursul unor valvulopatii sau al hipertensiunii arteriale, la sportivi și muncitori manuali, în rinichiul unic după nefrectomie), fie (2) prin supunerea unui țesut la un stimul endocrin anormal (de exemplu, în cazul glandelor endocrine periferice controlate prin acțiunea hormonilor tropi hipofizari).

În eventualitatea că celulele organului în speță conservă, însă (cu toată diferențierea lor), capacitatea de diviziune celulară are loc procesul de hiperplazie. Nucleii celulari parcurg cicluri obișnuite, cu transformările lor particulare, trecînd prin fazele G_1, S și G_2 și intră în mitoză. Este ceea ce se întîmplă cu nefrocitele tubilor contorți.

Dacă celulele respective au pierdut capacitatea de diviziune (cum se întîmplă cu celulele miocardice), nucleii răspund noii condiții create, printr-o sinteză sporită de acid ribonucleic, urmată apoi de o creștere a sintezei de proteine în citoplasmă și de creșterea volumului celular.

Exemplele cele mai tipice de hipertrofie sînt cele ale mușchilor scheletici (fiziologic), ale miocardului (în condiții patologice dar, posibile și fiziologice), ale mușchilor netezi ai tractului digestiv (la apariția de stricturi) și ale uterului din cursul gravidității.

Așa cum s-a notat, hiperplazia apare cel mai frecvent în țesutul epitelial al glandelor endocrine și în nefroni.

Nu este deloc neobișnuit ca fenomenele de hiperplazie să se asocieze cu procese de hipertrofie la nucleul aceluiași organ. Celulele respectivului organ, dotate cu capacitatea proliferativă, se multiplică, realizînd tabloul hiperplaziei, iar cele lipsite de această posibilitate se hipertrofiază. Ambele fenomene își găsesc expresie în sporirea volumului organului.

Hiperplazia, așa cum a fost tratată mai sus, include stările reactive de compensare funcțională sau de răspuns la stimuli funcționali excesivi. Ea poate preceda, de asemenea, neoplaziile benigne și maligne cu care să se intrice. Pentru acest motiv se va reveni la problema hiperplaziei cu ocazia tratării neoplaziilor.

*

Drept concluzie a acestui capitol se poate afirma că grupul leziunilor celulare depășește mult pe cel al distrofiilor clasic admise. Acestea, însă, au reprezentat în timp un excelent ghid în studiul ultrastructural și molecular al patologiei celulei. Studiul distrofiilor celulare, recunoscute în mi-

Scanned with OKEN Scanner

croscopia fotonică, a ieşit mult îmbogăţit din confruntarea cu studiile efectuate cu ajutorul unor mijloace de investigaţie mai fină, atît sub aspectul detaliilor, cît şi în ceea ce priveşte cauzele şi semnificaţiile modificărilor.

DISTROFIILE PROTEICE ALE SUBSTANŢEI INTERCELULARE

ASPECTE GENERALE ALE IMPLICĂRII SUBSTANŢEI INTERCELULARE ÎN PROCESELE PATOLOGICE

Substanţa intercelulară — componentă a ţesutului conjunctiv şi a ţesuturilor derivate din acesta — se prezintă ca fiind de o alcătuire şi cu o funcţionalitate relativ mai puţin complexe, dacă celălalt termen de comparaţie îl reprezintă celulele. Întrucît însă substanţa intercelulară este unul din principalii intermediari ai schimburilor intercelulare ca şi a schimburilor celulă-mediu, factorii agresivi ai mediului acţionează adesea asupra funcţiilor celulare tocmai prin intermediul acestei substanţe, iar la rîndul lor, modificările funcţionale celulare o afectează frecvent.

Îndeosebi, în ceea ce priveşte manifestarea agenţilor patogeni biologici, rolul substanţei intercelulare este hotărîtor. Capacitatea agresivă a unor asemenea agenţi este determinată uneori tocmai de proprietatea de a acţiona asupra acesteia (de exemplu, prin sinteza hialuronidazei). Modificarea substanţei fundamentale sub influenţa unor factori fiziologici poate influenţa mult modul în care se exprimă acţiunea unui agent patogen asupra organismului (de exemplu, acneea juvenilă, care pare să fie determinată de efectul exercitat asupra substanţei fundamentale de niveluri înalte ale hormonilor androgeni şi corticosteroizi). În planul conform căruia organismul acţionează asupra diferiţilor agenţi patogeni — în desfăşurarea proceselor inflamatorii, deci — modificarea proprietăţilor mediului intercelular intervine ca o componentă obligatorie (exsudaţia, constituirea barierelor de fibrină etc.). În cursul complexelor schimbări şi remanieri la care este supusă, substanţa intercelulară poate fi afectată, suferind transformări fără valoare adaptativă, prin acumularea la nivelul său a unor substanţe proteice anormale şi/sau prin modificarea netă a structurii. Ultimul aspect — acela al alterării structurale — este strict necesar identificării unei condiţii patologice ca o leziune distrofică a substanţei intercelulare.

ASPECTE STRUCTURALE ŞI HISTOCHIMICE

Structural substanţa intercelulară este relativ simplă. Ea este formată dintr-o componentă fibrilară şi o substanţă fundamentală. În cadrul componentei fibrilare de cea mai mare însemnătate este colagenul. Se disting fibrele de colagen propriu-zise şi fibrele de reticulină. Sub raportul aspectului electronomicroscopic, între cele două tipuri de fibre deosebirea este minimă. Totuşi, dimensional, primele sînt net mai groase. În realitate diferenţele semnificative privesc alcătuirea moleculară şi, anume, nu aceea a colagenului ci a mucopolizaharidelor. Ambele tipuri de fibre sînt alcătuite din fibrile şi protofibrile. Acestea prezintă o structură de benzi transversale, care se repetă cu o periodicitate constantă de 640 Å (în acest interval se pot situa, însă, 4 pînă la 12 benzi clare şi întunecate, după originea fibrelor). Fibrele elastice sînt aparent nestructurate, deşi cu colorăţii electronice speciale se poate constata şi la acestea un aspect fibrilar. Substanţa fundamentală apare amorfă. Constituenţii ei chimici sînt însă foarte numeroşi. Unii îşi au originea

Scanned with OKEN Scanner

în țesutul însuși. Dintre aceștia cei mai importanți sînt: acidul hialuronic, condroitinsulfații A, B și C, condroitina, keratosulfații, heparitin-sulfatul (mucopolizaharidele acide), mucoproteinele și proteinele (de exemplu, colagenul solubil). Altă parte a compușilor provine din plasma sanguină. Astfel sînt: albuminele, globulinele, fibrinogenul, vitaminele, hormonii, ionii. O altă categorie de substanțe are o origine dublă, plasmatică și tisulară. Între acestea se enumeră: imunoglobulinele, enzimele, metaboliții și apa. Proporțiile diferiților compuși și gradul de polimerizare a mucopolizaharidelor variază cu țesutul, cu starea funcțională și cu condițiile patologice.

Vorbim de o distrofie proteică a substanței intercelulare cînd se modifică raportul structural dintre fibre și substanța fundamentală și cînd componenta fibrilară colagenică apare alterată. Obișnuit (pentru cel puțin două tipuri de distrofii mai bine cunoscute) degradarea structurală se combină cu acumularea în țesut a unor substanțe proteice. Identificăm trei tipuri principale de distrofii: hialinoza, degenerescența fibrinoidă și amiloidoza.

a) **Degenerescența hialină.** Degenerescența hialină a substanței intercelulare este, pînă în prezent, o entitate la fel de inexact conturată ca și distrofia hialină a celulelor. Strict structural, ea constă în pierderea individualității fibrelor, componenta fibrilară și substanța fundamentală părînd a alcătui o masă unică. Aspectul macroscopic al hialinului este albicios, translucid, dur. Microscopic, el se prezintă astructurat, translucid, eozinofilic. Modul formării hialinului nu este cunoscut, componenta chimică principală este însă indiscutabil proteică.

Situațiile și localizările, chiar cele mai importante, în care apare hialinoza sînt greu de sistematizat. Se constată prezența de hialin la nivelul unor cicatrice vechi și la nivelul capsulei splenice, în legătură cu vîrsta. Fibromioamele uterine suferă frecvent degenerescențe hialine. Hialinoza se mai întîlnește la pleură sau peritoneu, după inflamațiile acestor seroase sau în vase, în unele forme de arterioscleroză.

Semnificația exactă a acestei degenerescențe urmează abia a fi stabilită.

b) **Degenerescența fibrinoidă.** Degenerescența sau necroza fibrinoidă este poate cea mai remarcabilă alterare a substanței țesutului conjunctiv. Face obligatoriu parte din tabloul lezional al unora dintre cele mai importante boli cu componentă imună — febră reumatismală, artrită reumatoidă, lupus eritematos diseminat etc.

Fibrinoidul a fost, inițial, o entitate a morfologiei microscopice. Teritoriile afectate de degenerescență sau necroză fibrinoidă apar cu un aspect omogen, pînă la fin granular, cu tinctorialitate eozinofilă. Prezența fibrinoidului a fost considerată de Klinge marca manifestării unui proces de hipersensibilitate. El se întîlnește, în adevăr, în reacția Schwartzman generalizată și în majoritatea bolilor cu mecanism de producere autoimun. Cei mai mulți autori nu sînt totuși de acord cu această echivalare (fibrinoid egal hipersensibilitate). Degenerescența fibrinoidă apare la nivelul arteriolelor, în hipertensiunea arterială malignă și în vasele de la periferia ulcerelor. Rămîne de văzut dacă nu cumva chiar în aceste ultime boli nu sînt implicate mecanisme imune (au fost exprimate puncte de vedere în acest sens).

Ultrastructural, constituirea degenerescenței fibrinoide se caracterizează printr-o degradare progresivă și în etape a fibrelor colagenice. Inițial, se produce o umflare, probabil cu hiperhidratare, a substanței fundamentale. Urmează umflarea fibrelor și fragmentarea lor grosolană. Fragmentele se descompun în fibrile care, în final,

Scanned with OKEN Scanner

se dizolvă. În acest moment se vorbește de apariția fibrinoidului.

Sub raport histochimic a fost presupusă participarea, la formarea fibrinoidului, a fibrinei. Metodele histochimice clasice nu au putut aduce lămuriri în această privință. Clarificarea a venit prin intermediul metodelor imunohistochimice. Au putut fi descrise două varietăți de degenerescență fibrinoidă. În cazul primului grup, în focare se detectează prezența fibrinogenului și fibrinei. În al doilea grup de degenerescență prezența γ-globulinelor a fost constatată dar nu a putut fi identificată prezența primelor proteine. Fibrina se observă în degenerescența apărută în cadrul reacției Schwartzman generalizate, purpurei trombotice trombocitopenice și necrozei corticale bilaterale apărută în cazul separării premature a placentei, în timp ce γ-globulinele se constată în fibrinoidul din febra reumatismală, glomerulonefrite, lupusul sistemic și panarterita nodoasă. De fapt s-ar părea că cele două tipuri de fibrinoid diferă doar prin raportul cantitativ al fibrinei față de γ-globuline. Sînt autori care pretind că au detectat prezența fibrinei în toate cazurile de degenerescență fibrinoidă.

Fibrinoidul mai conține cantități variabile de acizi nucleici, inclusiv ADN. Acest fapt trebuie considerat ca elocvent pentru participarea substanței celulare necrozate, a detritusului celular, la constituirea teritoriilor de degenerescență fibrinoidă.

Pe locul teritoriilor de degenerescență fibrinoidă apar apoi procese de scleroză și leziuni cicatriceale, uneori minime și neimportante funcțional, alteori afectînd grav funcția țesutului lezat.

c) **Amiloidoza.** Sub numele de amiloidoză se cuprinde un grup larg și relativ divers de condiții patologice caracterizate prin prezența distrofiei amiloide.

Distrofia amiloidă se caracterizează prin depozitarea unei substanțe, colorabile electiv cu iod, roșu de Congo, metil violet sau violet de gențiană, în interstițiile conjunctive sau/și la nivelul bazalelor endoteliilor, epiteliilor sau structurilor de tip bazal ale fibrelor musculare. Distrofia amiloidă poate apărea ca elementul fundamental al unei boli în sine, cu etiologie necunoscută (amiloidoză primară), sau ca o manifestare secundară în boli inflamatorii cronice (tuberculoză, lepră, osteomielită, artrita reumatoidă) sau în cursul paraplegiilor cu evoluție lungă, în aceste cazuri vorbindu-se de amiloidoza secundară. În cadrul primei varietăți, distrofia se manifestă predominant la nivelul mușchilor limbii și inimii. Amiloidoza secundară afectează predominant splina, rinichiul, ficatul și suprarenalele.

Electronomicroscopic, histochimic și prin intermediul unor tehnici microscopice speciale (examen în lumină polarizată) se poate constata că distrofia amiloidă constă din depozitarea unei substanțe cu aspect și alcătuire particulare, depozitare indirectă în relație cu fibrile de colagen sau de reticulină (fig. III-18 III-19, III-20). În acest fel, clasificarea amiloidozelor se îmbogățește. După Missmahl, trebuie diferențiate o amiloidoză perireticulinică și o amiloidoză pericolagenică. Ambele varietăți pot fi împărțite în amiloidoze ereditare, idiopatice (primare) și dobîndite (secundare). Amiloidoza perireticulinică ereditară cuprinde varietățile ereditare, însoțite de nefropatie, ale bolii (de exemplu, în febra familială mediteraneană). Amiloidozele pericolagenice ereditare cuprind varietățile corespunzătoare caracterizate prin neuropatie sau cardiomegalie. Formele idiopatice sînt similare celor ereditare dar nu au o distribuție familială, după cum nu au nici vreo cauză identificabilă. Amiloidozele perireticulinice dobîndite cuprind amiloidozele asociate cu infec-

Scanned with OKEN Scanner

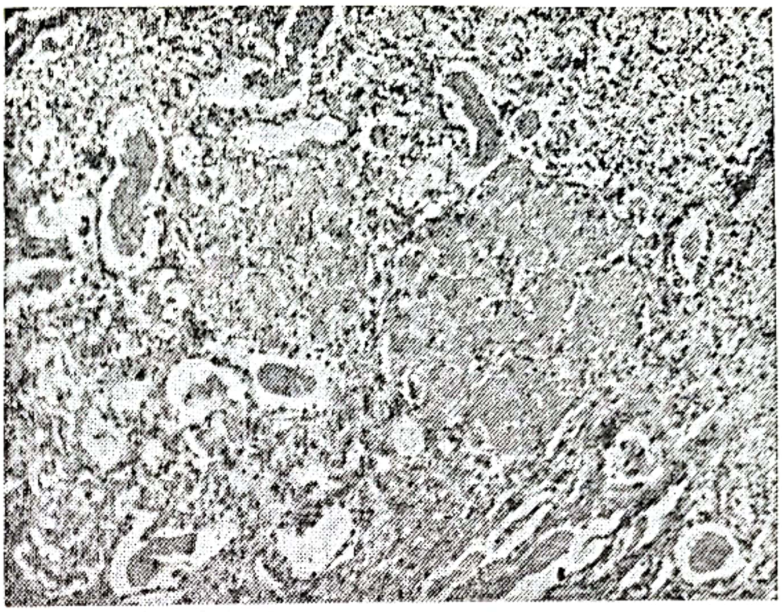

Fig. III—18. — Aspect microscopic în amiloidoza renală. Mase de amiloid sînt prezente în interiorul glomerulilor măriți de volum. În lumenul unora dintre tubi se disting cilindri hialini.

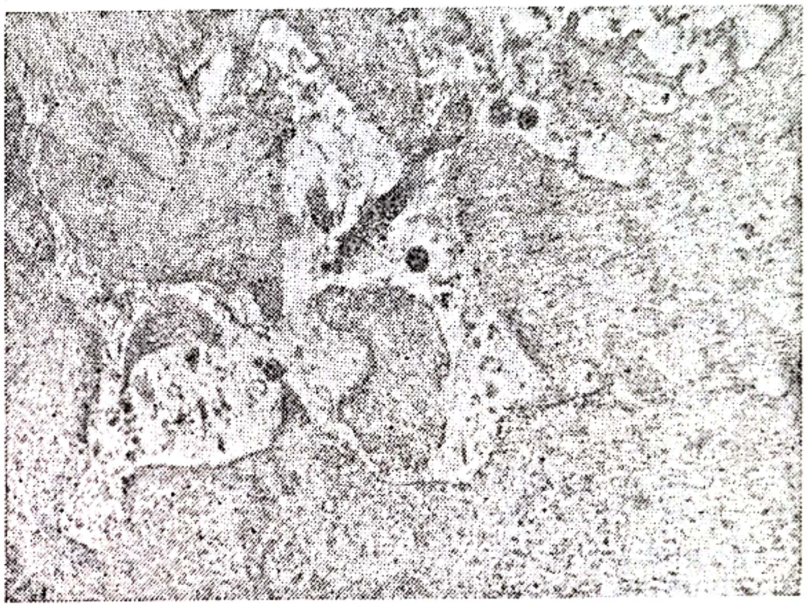

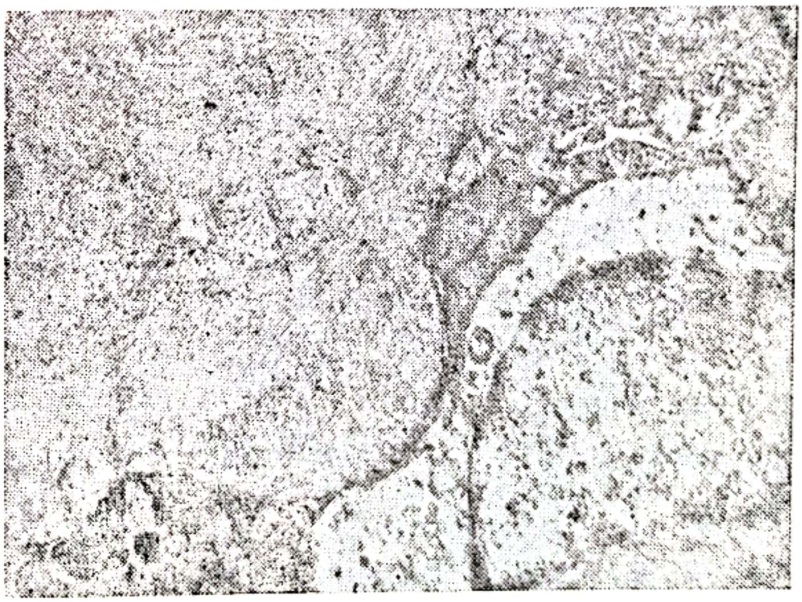

Fig. III—19 și *III—20.* — Glomerul renal. Se remarcă prezența de amiloid (structuri filamentoase) (microscopie electronică).

Scanned with OKEN Scanner

ții, boală reumatismală, neoplasme. Cele pericolagenice dobîndite sînt asociate mielomului multiplu sau macroglobulinemiilor. Un caracter mixt, perireticulinic și pericolagenic este întîlnit în amiloidoza din lupusul sistemic. Amiloidozele pericolagenice pot fi localizate, atît în varianta idiopatică (în amiloidozele tumorale sau senile), cît și în varianta dobîndită.

Aspectul electronomicroscopic general întîlnit la examinarea depozitelor de amiloid este acela al unor formațiuni fibrilare, dispuse oarecum dezordonat, care iau contact cu fibrele de reticulină sau colagen. Fibrele par formate din fibrile de aproximativ 75 Å grosime care se pot agrega fie liniar, fie în rozetă (ca aspect în secțiune transversală). Longitudinal, se evidențiază o periodicitate de aproximativ 100 Å. Fibrilele sînt alcătuite din filamente de 25 Å grosime, compuse la rîndul lor din protofilamente subțiri de 10—15 Å. În masele de amiloid se mai observă și formațiuni globulare. Structura colagenului poate prezenta, în unele zone de depozitare a amiloidului, abateri nete de la tipul normal.

Histochimic, se dovedește că legăturile dintre filamente sînt realizate prin punți peptidice. Materialul propriuzis al fibrelor este proteic sau glicoproteic dar nu pare să conțină γ-globuline. Particulele globulare sînt agregate lipidice. Matricea în care sînt situate fibrilele conține cantități însemnate de γ-globuline. Prezența de imunoglobulină în substanța amiloidă, ca și condițiile de apariție a amiloidozelor secundare conduc la presupunerea că formarea amiloidului este dependentă de evenimente imunologice ale căror detalii nu sînt, însă, precizate pînă în prezent.

În zonele de formare a amiloidului celulele reticulohistiocitare prezintă vezicule pline cu material filamentos care pare a fi excretat în mediul extracelular. Sinteza acestui material continuă după explantare și trecerea țesutului în cultură. Rămîne să se stabilească ce semnificație patogenă au aceste aspecte celulare.

Este de la sine înțeles că depozitarea maselor de amiloid creează grave prejudicii funcționale organelor sau țesuturilor afectate. Aspectele particulare realizate în amiloidoza diferitelor organe sînt cît se poate de variate.

Formele idiopatice ale bolii interesează inima, tractul digestiv, aparatul respirator și urinar, sistemul endocrin, mușchii scheletici, pielea și nervii. Miocardul apare îngroșat (peretele ventriculului stîng atinge 3 cm), extrem de dur, prezentînd pe secțiune benzi, posibil și noduli translucizi. Microscopic, leziunile sînt generalizate dar de intensitate inegală. În tractusul digestiv limba poate fi cu precădere afectată, apărînd aspectul de macroglosie, creșterea volumului datorîndu-se depunerilor de amiloid între fibrele musculare. În rest, depozitele sînt, mai frecvent, membranoase. La nivelul lor se formează adesea aderențe. În aparatul respirator amiloidoza ia adesea o formă pseudotumorală. În rinichi leziunile sînt mai ales peritubulare și, macroscopic, mai puțin caracteristice în amiloidoza primară. Ureterele se pot transforma în tubi rigizi. Vezica urinară poate conține mase pseudotumorale de amiloid. Mușchii apar măriți de volum și duri. La nivelul pielii amiloidul poate forma noduli numeroși, palpabili. În nervi amiloidul realizează compresiuni cu simptome de nevrită.

Amiloidoza secundară afectează mai ales splina (prima interesată), ficatul și rinichiul. Splina este mărită, dură, dar elastică și translucidă. Cum corpusculii splenici sînt de obicei transformați în masa de amiloid, aspectul splinei, pe secțiune, este caracteristic, cu pete mici translucide, diseminate (splina sagu). Ficatul este mărit, uneori

Scanned with OKEN Scanner

foarte mult mărit, mai curînd elastic decît dur, translucid pe suprafaţa de secţiune. Microscopic, amiloidul apare între celulele endoteliale şi hepatocite. Atît cordoanele hepatice, cît şi sinusoidele sînt comprimate şi atrofice. În rinichi aspectele sînt mai complexe, căci apar grave modificări distrofice tubulare (leziunile cele mai marcate situîndu-se, însă, la nivelul glomerulului). Astfel, rinichiul poate avea un volum crescut, normal sau redus. Consistenţa este dură, aspectul translucid. Microscopic, la depozitarea amiloidului se adaugă distrofia tubulară şi scleroza.

*

Mai trebuie menţionat, în încheierea acestui capitol că şi alterarea metabolismului acizilor nucleici poate conduce la leziuni de tip distrofic ale ţesutului conjunctiv. Aceste leziuni se întîlnesc în cadrul gutei. În această boală, acidul uric, produs de degradare a bazelor purinice, realizează niveluri serice înalte şi precipită sub formă de uraţi în ligamentele periarticulare, sinoviale, tecile tendoanelor, ţesutului cartilaginos articular, cartilajul urechilor, pleoapelor, ţesut subcutan periarticular, interstiţiul renal, valvule cardiace. În ţesut, la secţiune, se întîlnesc plaje albicioase, care microscopic se constată a fi alcătuite dintr-un precipitat cristalin, acicular, dispus dens. Ca răspuns la acest precipitat, ţesutul reacţionează printr-o reacţie inflamatorie cu celule gigantice, de corp străin. Este greu de spus în ce măsură factorii locali condiţionează precipitarea uraţilor. În cadrul leziunilor produse, elementul inflamator are o pondere însemnată, aşa încît afecţiunea nu se include, în totalitate, în grupul bolilor distrofice.

Macroscopic, leziunile iau un aspect nodular (tofi gutoşi) care adesea pot fi palpaţi prin grosimea tegumentelor. Un mecanism de producere similar cu cel al gutei prezintă infarctele uratice. Specifice rinichiului acestea vor fi tratate în cadrul capitolului corespunzător.

TABELUL 3—1

TABEL DE CORESPONDENŢĂ A LEZIUNILOR DE TIP DISTROFIC CU MODIFICĂRILE STRUCTURALE, ULTRASTRUCTURALE ŞI FUNCŢIONALE

Tipul de distrofie	*Structura implicată*	*Alterări principale suferite*
1. Intumescenţa tulbure	Membrana plasmatică	Inhibiţia transportului activ Pierderea selectivităţii permeabilităţii ionice
	Mitocondriile — volum	Balonizare
	— matrice	Hiperhidratare
	— criste	Reducere
	Matricea citoplasmică	Hiperhidratare
2. Distrofia vacuolară	Membrana plasmatică	Ca în intumescenţa tulbure
	Mitocondriile — volum	mult crescut, eventual dispariţia compartimentului mitocondrial extern
	— matrice	hiperhidratare
	— criste	Alterări profunde
	Matricea citoplasmică	Hiperhidratare
3. Distrofia hialină	Mitocondria şi/sau veziculele de autofagie şi lizozomii	Acumularea de material proteic şi/sau accentuarea activităţii autofagice

Scanned with OKEN Scanner

(continuare *Tabelul 3—1*)

Tipul de distrofie	*Structura implicată*	*Alterări principale suferite*
4. Distrofiile pigmentare prin pigmenţi hemoglobinici	Lizozomii	Producţia excesivă, prin mecanisme diverse, de pigmenţi, transformaţi apoi de enzimele lizozomale
5. Porfiriile	Mitocondriile	Defect enzimatic
6. Distrofia mucoproteică	Granulaţiile de secreţie	Formare în exces
7. Atrofia şi senescenţa	Lizozomii	Activarea proceselor litice
8. Necroza	Lizozomii Nucleii	Activarea proceselor litice Condensare cromatiniană, apoi liză
9. Degenerescenţa Zenker	Aparatul contractil Nucleii	Dezorganizare Modificări de tip necrotic
10. Distrofia hialină	Fibrele de colagen şi substanţa fundamentală	Fuziunea componentei fibrilare
11. Necroza fibrinoidă	Fibrele de colagen Substanţa fundamentală	Degradare şi disoluţie Acumulare de fibrinogen şi γ-globuline
12. Amiloidoza	Fibrele de colagen Fibrele de reticulină Substanţa fundamentală	Depozitarea unei substanţe filamentoase

DISTROFIILE LIPIDICE

GR. PAMBUCCIAN, C. DRAGOMIR

Distrofiile lipidice sînt leziuni celulare şi tisulare care au ca substrat molecular alterarea metabolismului grăsimilor. Lipidele alcătuiesc un grup de substanţe de o mare diversitate sub raportul structurii chimice şi sînt implicate în procese metabolice deosebit de complexe. În consecinţă interceptarea lezională a metabolismului lipidic se poate produce în etapele catalitice enzimatice foarte diferite cît şi în faze distincte ale proceselor de transport în organism, în care sînt antrenate. Din punct de vedere morfopatologic afectarea metabolismului lipidic se exprimă însă relativ mai simplu (a) prin creşteri sau scăderi ale cantităţilor de lipide, de diferite tipuri, în celulele care stochează aceste substanţe în mod fiziologic (b), prin acumulare de lipide în celule care în mod normal nu conţin respectivele specii moleculare în cantităţi care să permită observarea lor la microscop, prin meteodele histochimice curente şi, în sfîrşit (c), prin trecerea în stare de particule observabile a unor lipide care se află în mod normal în celule, dar care în afara exprimării procesului distrofic nu pot fi detectate, ca urmare a unor interacţiuni moleculare specifice la care parti-

Scanned with OKEN Scanner

cipă (distrofii prin demascarea lipidelor).

Cum clasificările leziunilor din grupul distrofiilor lipidelor iau curent ca bază subclasele chimice de lipide şi cum înţelegerea mecanismului distrofiilor necesită referiri la diferitele etape ale metabolizării lipidelor, în cele de mai jos se va face o scurtă incursiune în biologia, biochimia şi fiziologia acestor substanţe.

LIPIDELE ÎN CELULA NORMALĂ

ASPECTE DE BIOLOGIE A LIPIDELOR

La funcţiile celulare şi, deci, la viaţa organismelor lipidele participă într-o măsură esenţială şi într-un mod complex. Grăsimile sau lipidele alcătuiesc un grup de substanţe care au în comun, în principal, proprietatea de a fi insolubile în apă şi solubile în solvenţi organici. În majoritate sînt esteri şi pot fi compuse exclusiv din acizi graşi şi glicerină sau pot încorpora radicali fosfat, diferiţi aminoalcooli etc. Funcţiile lor biologice sînt îndeplinite în baza următoarelor proprietăţi pe care le posedă:

a) Sînt substanţe bogate în energie. Oxidarea lor poate furniza energia necesară pentru diferitele procese metabolice endergonice sau funcţii celulare.

b) Absenţa pentru molecula în totalitate sau pentru porţiuni importante din moleculă a hidrofiliei. Ele interacţionează slab cu apa şi suficient de puternic între ele. Această proprietate, combinată cu caracteristica foarte importantă, de asemenea, a multor tipuri de lipide de a poseda totuşi un pol molecular hidrofil, le face apte să funcţioneze sub formă de filme bimoleculare, ca sisteme de separare a unor faze apoase.

c) În sfîrşit, posedă o structură suficient de complexă spre a putea fi transformate, relativ direct (în număr redus de etape), pînă la produşi biologic activi, care să controleze, prin intermediul unor receptori specifici, diferitele activităţi celulare.

În baza acestor caracteristici, importanţa biologică a lipidelor poate fi rezumată astfel:

a) Lipidele furnizează direct energie prin degradarea lor, îndeosebi prin β-oxidarea acizilor graşi şi consecutiva metabolizare a acetatului.

b) Grăsimile participă la asigurarea unei rezerve energetice a organismului, ca grăsimi de depozit.

c) Sînt esenţiale pentru edificarea structurilor celulare. Acest rol nu este similar celui al proteinelor, importanţa lipidelor pentru mecanica celulară fiind puţin semnificativă. Lipidele, prin participarea lor la alcătuirea membranelor, fac însă ca organitele celulare, cît şi celula în ansamblul ei, să dispună de bariere de difuzie eficiente. Cînd se afirmă că lipidele au un rol structural se înţelege, de fapt, că ele mijlocesc, în principal, compartimentarea metabolică a celulei.

d) Prin transformarea în vitamine liposolubile sau hormoni (corticosteroizi, hormoni sexuali, prostaglandine) influenţează înalt specific funcţiile diferitelor tipuri celulare.

TIPURILE DE LIPIDE DIN ORGANISME

Grăsimile sau lipidele sînt substanţe neomogene din punct de vedere chimic. Se împart în grăsimi neutre propriu-zise şi lipoide.

Grăsimile neutre sînt, după cum se ştie, esteri ai glicerinei cu unii acizi graşi cu catene neramificate. Glicerina, componenta alcoolică, este un triol şi poate da, ca atare, mono-, di- şi triesteri (gliceride). Trigliceridele sînt cele mai importante grăsimi neutre din organism. Ele alcătuiesc grăsimile de depozit, iar rolul lor este aproape exclusiv energetic.

Scanned with OKEN Scanner

Lipoidele se subîmpart în sterine şi lipide complexe.
Între sterine, de importanţă majoră pentru organisme sînt colesterolul (alcool cu structură policiclică) şi esterii de colesterol. Colesterolul participă la alcătuirea membranelor celulare şi la sinteze hormonale şi vitaminice.

Lipidele complexe se subîmpart în fosfatide, cerebrozide şi gangliozide. Fosfatidele sînt esteri ai acidului fosforic. Acesta este dublu esterificat, pe de o parte, cu glicerină sau sfingozină şi, pe de altă parte, cu colină colamină, serină sau inozită. Cerebrozidele nu conţin acid fosforic. Componenta lor alcoolică este formată din N-arilsfingozină, galactoză şi glucoză. Gangliozidele sînt asemănătoare cerebrozidelor dar au o constituţie mai complexă, conţinînd în componenta alcoolică, pe lîngă N-acilsfingozină, hexoze, hexozamină şi acid neuramic. Fosfatidele se împart, după alcoolii conţinuţi în: acizi fosfatidici, lecitine, cefaline, inositfosfatide, acetilfosfatide şi sfingomieline.

ASPECTE ALE METABOLISMULUI LIPIDIC

După cum s-a mai notat şi aşa cum se poate deduce şi din enumerarea tipurilor de lipide, metabolismul acestui grup de substanţe este deosebit de complex. Nu vor fi tratate aici problemele de biochimie curentă, cum ar fi β-oxidarea acizilor graşi, degradarea glicerolului, sinteza acestor specii moleculare, sinteza colesterolului etc. Se vor analiza pe scurt, aspectele metabolismului grăsimilor, corelate cu procesele de stocaj intracelular.
Lipidele circulă plasmatic sub trei forme mai importante: ca acizi graşi liberi, ca lipoproteine plasmatice şi ca particule denumite chilomicroni. Din intestin, lipidele sînt puse în circulaţie sub formă de chilomicroni. Aceştia sînt preluaţi atît de ţesutul adipos, cît şi de ficat. În ţesutul adipos sînt depozitate ca trigliceride. Totuşi adipocitele schimbă acizii graşi cu plasma. În acest proces un rol esenţial îl joacă lipaza ţesutului adipos. Ficatul primeşte lipidele atît sub forma de chilomicroni, cît şi sub cea de acizi graşi liberi şi, în schimb, eliberează lipide în circulaţie, ca lipoproteine. Pentru ca lipidele ce tind să se acumuleze în ficat, prin captare din plasmă şi sinteză locală să poată fi retransferate plasmei, este nevoie ca ele să fie cuplate, la nivelul reticulului endoplasmic cu proteine, să primească apoi fracţiuni fosfolipidice, colesterol şi esteri de colesterol. Abia aşa ele pot fi excretate. Pentru ca sinteza proteică să decurgă la nivelul necesar mobilizării lipidelor, este nevoie de un aport aminoacidic satisfăcător (îndeosebi în privinţa aminoacizilor esenţiali), cît şi de conservarea unei condiţii energetice normale a celulelor hepatice (sinteză adecvată de ATP). Încorporarea de fosfolipide în lipoproteine depinde de prezenţa colinei sau de posibilitatea resintetizării ei din etanolamină, pe seama grupărilor metil furnizate de metionină. Încorporarea de colesterol şi esteri de colesterol nu pare, în funcţie de cunoştinţele actuale, să pună probleme speciale în sensul unui posibil blocaj al excretării de lipoproteine. Totuşi, o încorporare crescută a acestor lipide poate contribui la o sporire a colesterolului plasmatic, cu consecinţe ulterioare asupra depozitării sale în ţesuturi.
Această complexare de grad superior a lipidelor şi proteinelor ce se elimină din ficat pare să fie necesară, întrucît în lipoproteinele circulante componenta lipidică trebuie să se organizeze sub forma unor fragmente de film biomolecular, ca şi în membranele celulare. Mecanismul de eliberare din ficat a lipoproteinelor poate fi alterat în două etape esenţiale: cea a sintezei proteinelor şi cea a sintezei fosfolipi-

Scanned with OKEN Scanner

delor. Prima dintre ele suferă în cazul inhibiției oxidării fosforilante, în cazul unui aport insuficient de proteine, cît și sub acțiunea unor inhibitori mai specifici sau mai puțin specifici, ca puromicina sau etionina. Sinteza fosfolipidelor suferă în absența colinei, metioninei și inozitului. În toate aceste împrejurări, rezultatul este acumularea grăsimilor în celulă, care nu le mai poate exporta. Aceeași situație poate surveni și în urma unui aport exagerat de lipide care depășesc posibilitățile hepatice de prelucrare. Stocarea hepatică a lipidelor este însoțită de modificări ale nivelului lipidelor plasmatice (care sînt preluate în cantități mai reduse de hepatocite) și de depozitarea lipidelor în alte organe.

În celulele cu rol macrofagic (celulele sistemului reticulo-endotelial) sînt supuse hidrolizei enzimatice lipidele aparținînd membranelor unor celule circulante sau fixe supuse degradării, în primul rînd lipidele membranei eritrocitare. Dacă macrofagele sînt deficitare în vreuna din enzimele necesare pentru o hidroliză completă a lipidelor, recirculația acestora este grav afectată.

Atît depozitarea trigliceridelor în adipocite, cît și căile generale ale metabolismului sau transportul lipidelor stau sub o reglare umorală complexă. Intervin hormoni sexuali și glucocorticosteroizi, hormoni tiroidieni, insulina etc.

METODE DE EVIDENȚIERE HISTOCHIMICĂ A LIPIDELOR

Pentru a controla histopatologic acumularea de lipide în ficat au fost puse la punct un număr important de metode de evidențiere.

Corelarea cu acid osmic, care funcționează și ca fixator și insolubilizează grăsimile (prin legarea încrucișată a lanțurilor de acizi grași la nivelul dublelor legături carbon-carbon) permite o prelucrare obișnuită, la parafină, a materialului.

Celelalte metode au ca bază proprietatea unor coloranți de a se dizolva în lipide sau reacțiile specifice ale unor anumite grupări din moleculele lipidelor. Astfel sînt coloratiile cu Sudan III, Sudan negru, albastru de Nil, acid performic Schiff, PAS etc. În aceste cazuri prelucrarea materialului patologic presupune menajarea de eluție a lipidelor în solvenți organici (secționare la criotom etc.).

CLASIFICAREA DISTROFIILOR LIPIDICE

Primul criteriu al clasificării distrofiilor lipidice este cel al principalelor tipuri de lipide. Pentru subclasificarea ulterioară a proceselor distrofice se folosesc criteriile privind țesuturile interesate, mecanismele patogenice implicate sau chiar constituția chimică a substanței ce se acumulează.

În funcție de aceste criterii, distrofiile lipidice se clasifică în distrofii ale trigliceridelor, distrofii ale colesterolului (compușilor colesterinici) și distrofii ale lipidelor complexe.

Între distrofiile trigliceridelor întîlnim steatozele (depozitări de lipide în țesuturi care nu dețin un rol fiziologic de stocare a acestor substanțe) și distrofiile țesutului adipos. Steatozele, după organul lezat, se subîmpart în steatoze hepatice și extrahepatice. Se menționează și o clasă separată, steatoza secundară unor modificări ale proteinelor plasmatice. Distrofiile țesutului adipos sînt lipomatoza (obezitatea?), granulomul lipofagic și steatonecroza.

În rîndul distrofiilor colesterolului se întîlnesc: ateromatoza, hipercolesterolemia esențială și depozitările localizate de colesterol.

Ca distrofii cu lipide complexe se pot nota glucocerebrozidaze (boala Gaucher), sfingomielinoza (boala Niemann

Scanned with OKEN Scanner

Pick), sulfatidioza (leucodistrofia metacromatică), ceramidtrihexozidoza (boala Fabry), gangliozidozele (boala Tay-Sachs, gangliozidoza generalizată și formele tardive de idioție amaurotică), distrofiile prin lipofuscină și altele.

DISTROFIILE TRIGLICERIDELOR

STEATOZELE

a) **Steatoza hepatică.** În condițiile în care se produc perturbări în mobilizarea lipidelor în ficat, acesta suferă un proces de infiltrare grasă, de steatoză.

Ficatul, ca organ, prezintă dimensiuni crescute, este moale, cu margini rotunde, are o coloratie gălbuie (fig. III-21). La secționare, rămîne grăsime pe lama cuțitului de necropsie.

Dacă țesutul hepatic a fost prelucrat la parafină și apoi secțiunile sînt colorate cu hematoxilină-eozină, celulele apar vacuolizate, transparente, cu citoplasma dispusă la periferie și nucleii proeminînd într-o porțiune a inelului citoplasmic. La microscopia electronică picăturile de grăsime apar ca vezicule transparente, nedelimitate de o membrană structurată (fig. III-22 A, B, C). Evidențierea histochimică a procesului de infiltrare grasă se realizează pe preparate secționate la criotom și colorate cu Sudan III. Celulele hepatice apar ca purtînd un număr mare de picături lipidice colorate portocaliu, sau o singură veziculă lipidică centrală mare. Fapt caracteristic pentru toate steatozele hepatice importante este așa-numita formare de chisturi grase. Mai multe celule hepatice degenerate grav își unesc vacuolele lor lipidice. Acestea formează o masă lipidică mare, anturată de o bandă citoplasmică ce conține mai mulți nuclei. Friabilitatea acestor chisturi grase este importantă și ele pot constitui punctul de pornire a unor embolii grase. Creșterea de volum a hepatocitelor, împreună cu formarea chisturilor grase, duc la distorsionarea rețelei de capilare sinusoide și la dereglări circulatorii intralobulare.

Interesarea, în procesul de steatoză, a diferitelor zone din lobul se produce diferențiat, în funcție de factorul etiologic. Motivul pentru care lucrurile decurg astfel este neomogenitatea metabolică a țesutului hepatic.

Steatoza centrolobulară apare frecvent sub acțiunea factorilor toxici. Astfel sînt benzenul, brombenzenul,

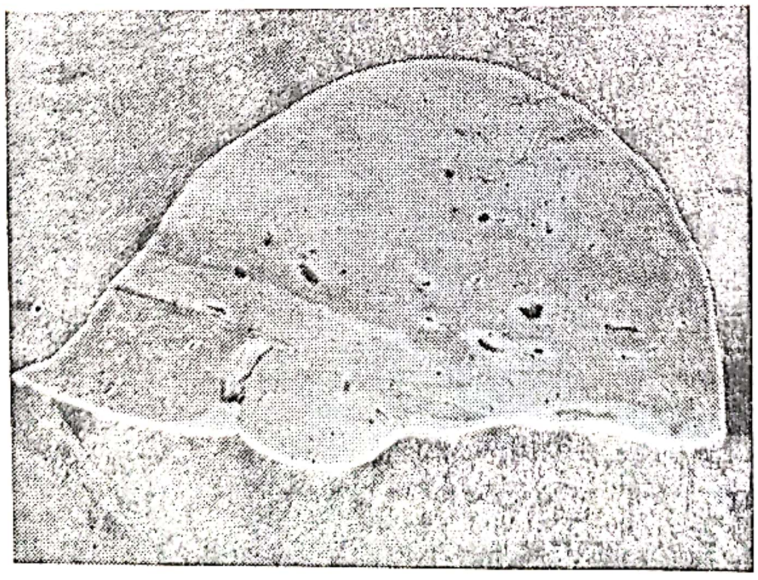

Fig. III—21. Aspectul macroscopic al suprafeței — secțiuni într-un caz de infiltrare grasă a ficatului. Se remarcă culoarea deschisă, uniformă, astructurată a ficatului.

Scanned with OKEN Scanner

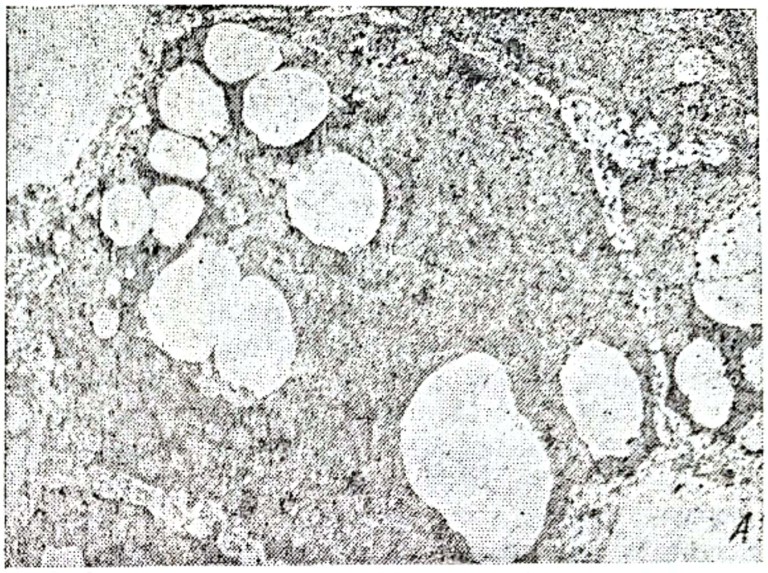

Fig. III—22 A. — Secțiune prin ficat, prezența de picături lipidice (zone clare) (aspect electronomicroscopic).

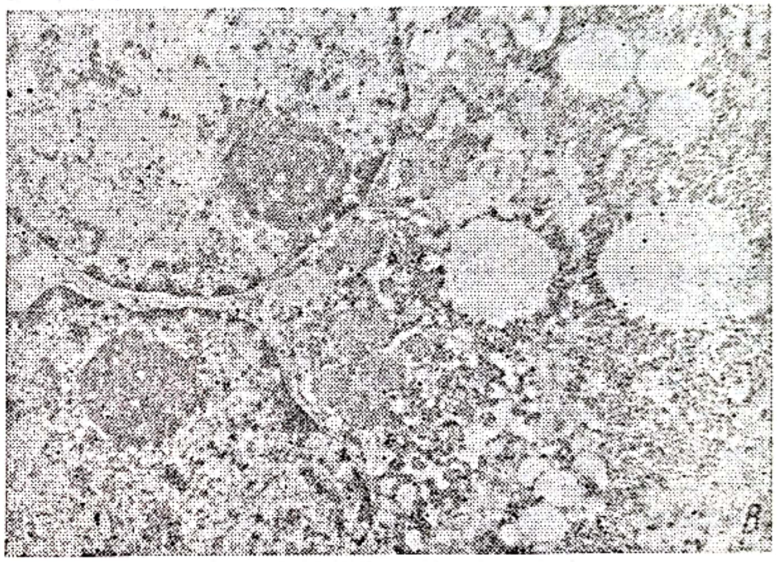

Fig. III—22 B. — Secțiune prin hepatocit binucleat. Se remarcă: glicogen; reticulul endoplasmatic puțin dilatat; picături de grăsime și zone de autofagie (microscopie electronică).

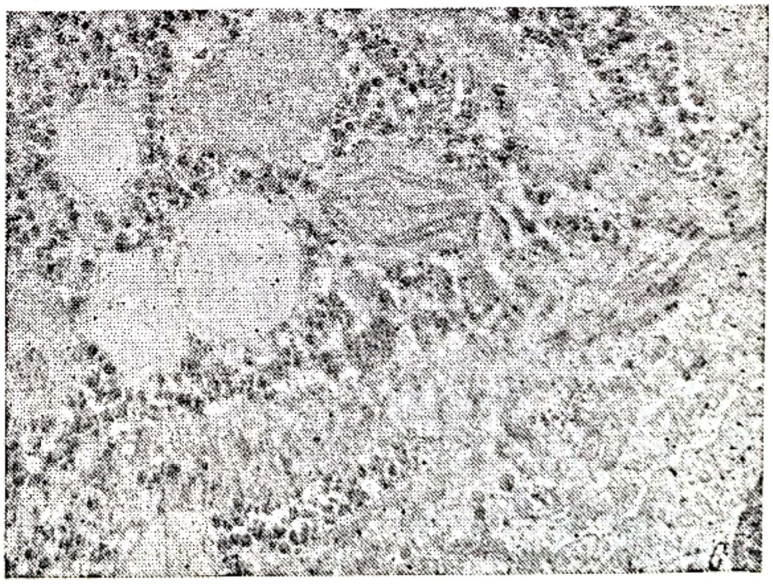

Fig. III—22 C. — Secțiune prin hepatocit. Prezența de glicogen, picături de grăsime, în vecinătatea unor mitocondrii cu incluzii microtubulare (microscopie electronică).

Scanned with OKEN Scanner

tetraclorura de carbon, cloroformul, DDT, etionina, fosforul, piridina, seleniul, trinitrotoluenul, metanul, toxina ciupercii *Amanita phalloides*. Steatoza centrolobulară se mai produce în carențele în colină, în staza hepatică prin hipoxie. Tot centrolobulară este și steatoza din cursul graviditățiii. În carențele globale de proteine, cît și în carențele de metionină izolate, steatoza este predominant periportală. Administrarea de colină nu reduce decît parțial aceste steatoze. În afara infiltrării grase a periferiei lobului se mai observă modificări nucleare și, în primul rînd, o hipertrofie nucleară pronunțată. În denutriția protidică întîlnită la tineri ca boală sub denumirea de kwashiorkor (inițial termenul s-a aplicat doar pentru unele stări de denutriție întîlnite la populații africane), ficatul apare într-adevăr mult mărit, prezentînd o infiltrare grasă de tip periportal.

Toate alterările descrise în cadrul steatozei hepatice sînt interpretabile în termenii descriși anterior în subcapitolul referitor la metabolismul lipidic. În cazul acțiunii unor toxice survine o inhibiție a metabolismului mitocondrial, în altele o inhibiție directă a sintezei proteinelor sau a formării de fosfolipide. Totuși, multe etape, în exprimarea efectelor asupra ficatului, a așa-numiților factori lipotropi (colina, metionina, inozitolul) rămîn neclare. Nu este întrutotul lămurit nici modul în care alcoolismul cronic generează carența factorilor lipotropi. În alcoolism, se întîlnește o steatoză hepatică ce poate fi eficient tratată prin agenții lipotropi menționați sau printr-o alimentație bogată în proteine. Este probabil ca alcoolicii să ingereze cantități insuficiente de proteine, dar și absorbția acestora să diminue în urma unor tulburări digestive.

În steatoza hepatică, ca și, în general, în procesele de steatoză, s-a încercat să se diferențieze o steatoză simplă de steatoza denumită degenerativă. Izolarea entității denumită steatoză simplă avea la origine constatarea că sub un regim hiperlipidic ficatul suferă o infiltrare grasă fără a prezenta, în aparență, o lezare metabolică preexistentă.

Această subdiviziune a steatozelor s-a dovedit a fi inoperantă. În mecanismul lor de producere apare totdeauna, în fapt, o discrepanță între capacitatea celulară de a exporta lipide ca lipoproteine și aportul de proteine. A ști care dintre elementele generatoare de dezechilibru este deficient sau excedentar este foarte important din punctul de vedere al cunoașterii etiopatogenice teoretice, cît și din acela al măsurilor terapeutice care se cer adoptate; evoluția spontană a distrofiei se face, însă, totdeauna către instalarea unor fenomene celulare de tip degenerativ.

În cazul unor carențe (oxigen, factori lipotropi, aminoacizi esențiali etc.) degenerescența structurilor hepatocitare este declanșată tocmai de factorii carențiali care generează și infiltrarea lipidică. În cazul distrofiei grase hepatice prin exces de lipide alimentare, necesitatea mobilizării acestora din celulele hepatice face ca resursele energetice și de substraturi intracelulare să fie deviate. Consecințele biochimice sînt similare în cele două cazuri, chiar dacă în ultimul ele apar mai lent. Se supraadaugă perturbările generate în compartimentarea celulară, prin prezența particulelor lipidice și distorsiunile apărute în rețeaua de sinusoide, prin variațiile de masă tisulară. Într-un termen mai lung sau mai scurt (în funcție de intensitatea acțiunii nocive), țesutul hepatic infiltrat cu trigliceride tinde să fie substituit de țesut fibros. Se instalează ciroze de tip nutrițional, toxic (postnecrotic) sau cardiac.

b) **Steatozele extrahepatice.** Depozitarea, în condiții de distrofie, a lipi-

Scanned with OKEN Scanner

delor se poate produce în diferite țesuturi, dar alterările cele mai marcate se întîlnesc în rinichi, miocard și în unele tumori.

Steatoza renală este întîlnită în mod obișnuit în asociere cu steatoza hepatică. Cantitativ, ea este, de obicei, mult mai redusă decît infiltrarea grasă a ficatului. Picăturile lipidice se întîlnesc în rinichi atît la nivelul celulelor glomerulare, cît și în nefrocite. Totuși, în patologia umană, cele mai importante depozitări lipidice se produc la polul bazal al nefrocitelor. Nefrocitele care au acumulat picături lipidice se pot observa descuamate în lumenele tubilor. Cauzele care generează steatoza hepatică induc și steatoza renală.

Miocardul suferă infiltrarea grasă în condiții diferite de cele întîlnite în cazul celor două organe anterior tratate, deși carența factorilor lipotropi cunoscuți poate fi și ea implicată. Miocardul utilizează ca sursă majoră de energie acizii grași liberi proveniți din plasmă. Oxidarea adecvată a acestora depinde de nivelul miocardic de carnitină (butirat de β-hidroxi-γ-trimetilamină), care are un efect stimulator prin formarea acetil-coenzimei A. Cauzele care produc o reducere a carnitinei miocardice fac să apară o degradare insuficientă de acizi grași, cu sinteză consecutivă de trigliceride. Astfel, apare infiltrarea grasă a celulelor musculare cardiace în prezența nivelelor crescute de acizi grași sanguini în hipersecrețiile de colesterol (dezechilibru dintre aport și carnitina necesară metabolizării), în stările hipoxice miocardice și sub acțiunea toxinei difterice (în ultimele cazuri carnitina miocardică se reduce).

Miocardul apare tigrat, cu alternanță de zone grăsoase și cu altele cvasinormale. Particule lipidice sînt prezente în fibre, fără relație cu reticulul endoplasmic.

O altă condiție în care apar procese de steatoză este cea a proliferării tumorale ca de exemplu în unele tumori hepatice, renale sau mamare. Perturbările metabolice care duc la aceste infiltrări sînt însă imprecis definite.

c) **Steatozele asociate unor modificări ale nivelelor proteinelor plasmatice.** Perturbările plasmatice pot suferi diferite alterări, care au fost împărțite de Fredrickson (cf. Dustin) în cinci grupe:

I — Hiperchilomicronemia postprandială, prin deficiență probabilă de lipoproteinlipază.

II — Hiper-β-lipoproteinemie, cu hipercolesterolemie.

III — Hiper-β- și pre-β-lipoproteinemie cu hipercolesterolemie și hipertrigliceridemie.

IV — Hiper-pre- β -lipoproteinemie cu hipertrigliceridemie.

V — Această condiție corespunde situației IV, la care se asociază, însă, hiperchilomicronemie.

În aceste stări se produc, frecvent, depozite tisulare de lipide. Acestea se produc în țesutul conjunctiv, mai ales în vecinătatea articulațiilor. În hiperchilomicronemie, acumularea de lipide are loc predominant în splină și ficat. În grupa a IV-a apar celule încărcate cu lipide în măduva osoasă și în țesutul retículo-endotelial.

Apar leziuni vasculare ateromatoase în toate tulburările plasmatice protidice și lipidice care se asociază cu nivele crescute de colesterol.

2. PATOLOGIA ȚESUTULUI ADIPOS

Țesutul adipos apare modificat într-un număr mare de condiții. Obezitatea, de exemplu, este caracterizată printr-o sporire accentuată a masei țesutului adipos subcutanat. Crește totodată cantitatea de grăsimi depozitate în adipocite la nivelul viscerelor. Invers, în stările cașectice, țesutul adipos diminuă pînă la dispariție. Ambele stări de boală, ca și altele caracterizate printr-o dispunere anormală a țesutului adipos subcutanat,

Scanned with OKEN Scanner

sînt legate de tulburările generale de nutriție. Ele nu reprezintă stări propriu-zis distrofice, în sensul că atît structurile celulare, cît și interrelațiile celulare în țesut sau organizarea ultrastructurală și moleculară a celulelor nu sînt afectate. Alterările net distrofice ale țesutului adipos trebuie considerate lipomatoza și citosteatonecroza.

a) **Lipomatoza.** În lipomatoză, ca și în steatoză, crește cantitatea de lipide de la nivelul unui organ sau al unui țesut care nu este un țesut gras, însă în timp ce în cursul steatozei lipidele se acumulează în celulele parenchimatoase — celulele ce îndeplinesc funcția specifică respectivului țesut sau organ — în lipomatoză, grăsimile se acumulează în adipocite. Adipocitele nu par a fi celule primar specializate. Înainte de a suferi încărcarea grasă adipocitele sînt practic de nedeosebit de fibroblaști. Treptat, celulele ce devin adipocite încep să prezinte în citoplasmă particule lipidice în număr tot mai mare și cu dimensiuni tot mai extinse. Aceste picături lipidice nu au în adipocite nici un fel de legătură cu organitele celulare — reticulul rugos sau neted, aparatul Golgi etc. — ci se constituie direct în matricea hialoplasmică. Ele tind să formeze, în cele din urmă, o vacuolă unică, ocupînd aproape întreaga citoplasmă și împingînd nucleul la periferie. Aceste fenomene sînt absolut fiziologice în localizările specifice ale țesutului adipos. În cursul lipomatozei, însă, celulele parenchimatoase tind să fie substituite în parte prin adipocite. Chiar și fenomenul de lipomatoză este adesea prezent în mod fiziologic în organism. Astfel măduva hematogenă diminuă cu vîrsta, fiind înlocuită la nivelul diafizelor oaselor cu măduva galbenă, constînd în principal, din adipocite. Involuția fiziologică a timusului se produce printr-un fenomen de lipomatoză.

În cursul stărilor patologice, lipomatoza este frecventă în pancreas, în glandele suprarenale și în paratiroide. Pe măsură ce țesutul funcțional activ diminuă, printr-un proces de atrofie, se instalează lipomatoza. Aceasta maschează, la nivel macroscopic, fenomenul de atrofie. Organul apare ca fiind de dimensiuni normale însă capacitatea sa funcțională este mult diminuată. Microscopic, este evidentă micșorarea numărului de arii sau de cordoane celulare epiteliale și distanțarea lor în urma intercalării de țesut adipos, constînd din aglomerări de adipocite. Lipomatoza se întîlnește în rinichi în cursul reducerii parenchimului prin leziuni vasculare (ateroscleroză) și în senilitate; în ficat această leziune se întîlnește mult mai rar. Lipomatoza este un fenomen parțial reversibil. Explicația exactă a creșterii sau scăderii cantității de țesut adipos din diferitele teritorii rămîne încă neclară.

b) **Citosteatonecroza.** Fenomenul de citosteatonecroză este rezultatul digerării grăsimii din țesutul adipos prin intermediul unei lipaze. Citosteatonecroza apare în pancreas și în grăsimea peritoneală în cursul pancreatitei acute hemoragice. În cursul acestei boli enzimele pancreatice sînt activate intratisular. Sub acțiunea lipazei se produce scindarea grăsimilor neutre în acizi grași și glicerină. Acizii grași se combină cu ionii de calciu dînd săpunuri de calciu insolubile. Acestea alcătuiesc pete vizibile macroscopic, albe, cretoase, opace, cu aspectul denumit „în pete de sperman-țet". Microscopic, zonele de precipitare a săpunurilor de calciu apar ca pete întunecate, de formă neregulată, colorate de hematoxilină. În respectivele teritorii, structurile celulare dispar sau se mențin sub formă de detritus. În jur, apar histiocite care se încarcă cu lipide fagocitate. Toate aceste procese se întîlnesc uneori și

Scanned with OKEN Scanner

la distanță de pancreas, în grăsimea pericardică sau mediastinală. În aceste cazuri, leziunile par să fie produse prin transportul pe cale limfatică a enzimelor pancreatice.

Inițial, s-a considerat că leziunile de citosteatonecroză sînt produse de tripsina și lipaza pancreatică. Tripsina ar degrada structurile celulare iar lipaza pancreatică ar descompune grăsimile. S-a putut dovedi, însă, că inițierea leziunilor este făcută de amilaza și lecitinaza pancreatică. Aceste enzime ar deteriora membrana celulară și ar activa lipaza proprie țesutului adipos (Dustin).

c) **Alte afectări ale țesutului adipos.** Țesutul adipos participă la numeroase alte procese patologice, cum ar fi embolia grasă sau formarea de granuloame lipofagice. Aceste afectări aparțin, însă, în primul rînd, domeniilor tulburărilor circulatorii sau inflamațiilor.

DISTROFIILE COLESTEROLULUI ȘI COLESTERIDELE

Prezența normală a colesterolului și a esterilor de colesterol în țesuturi, deci acumularea sub formă de depozite, și nu sub cea a includerii colesterolului în structura moleculară a membranelor, este un fenomen foarte frecvent în patologia umană și de o extremă importanță medicală.

Depozitarea colesterolului se produce atunci cînd distrucțiile celulare favorizează segregarea colesterolului existent în componența membranelor celulare, în cursul afectărilor metabolice însoțite de creșterea nivelului colesterolului sanguin (acesta poate avea valori foarte diferite, acceptate totuși ca nivele de 240 mg/100 ml la populații europene adulte față de 100—140 mg/100 ml la asiatici sau africani) sau în circumstanțe necunoscute.

Planaritatea moleculelor de colesterol permite dispunerea acestora sub formă lamelară, cu formarea de cristale intens birefringente. În interiorul celulelor, totuși, colesterolul alcătuiește picături, asemănătoare celor de grăsimi neutre. În aceste picături colesterolul alcătuiește cristale lichide, intens birefringente. Examenul în lumină polarizată, cu apariția imaginii cunoscute de „cruce de Malta" este o bună metodă de evidențiere a distrofiilor cu colesterol. Evident, secționarea trebuie efectuată pe preparate congelate. Histochimic, se mai poate utiliza reacția Schultz-Lieberman cu acid sulfuric concentrat și anhidridă acetică. Colesterolul extracelular se depune fie din lichide extracelulare (de exemplu din bilă în vezicula biliară sau în ducturile biliare, ori în pleură, în cursul unor colecții lichidiene pleurale). Cristalele extracelulare au formă deosebit de tipică — două piramide alungite, unite prin bazele lor. Chiar dacă substanța este eluată în cursul prelucrărilor la parafină, spațiul liber lăsat în țesut are aspect atît de caracteristic încît poate fi ușor recunoscută în scop diagnostic.

Reacția tisulară la prezența colesterolului este variabilă cu tipul de țesut în care se produce depozitarea. În pereții arteriali, de exemplu, această reacție este destul de redusă.

Factorii direcți care condiționează depunerea de colesterol în țesuturi (și inițial acumularea lor în celule) sînt foarte puțin cunoscuți. Elementele de distrucție celulară și de creștere a nivelului umoral al colesterolului sînt importante, dar nu pot explica diversitatea mare de fenomene și detalii care se oferă examinatorului. Este posibil ca alterarea permeabilității endoteliilor și membranei bazale vasculare la lipoproteine să fie o condiție de prim ordin în apariția acumulărilor de colesterol precum este posibil ca aceasta să depindă, în cazul depunerilor în vase, de procese de distrucție celulară și mai ales plachetară. Întreaga problemă a ateromatozei, cu etiopatogenia și leziunile sale caracte-

Scanned with OKEN Scanner

ristice, este expusă în capitolul privind bolile cardio-vasculare.

Alte depozitări de colesterol pot fi clasificate după cum apar în cadrul unor tulburări metabolice generale sau în cursul unor procese locale.

Între tulburările metabolice generale însoțite de depozitări tisulare de colesterol sînt unele dintre cele citate anterior ca fiind incluse în clasificarea lui Fredrickson a anomaliilor lipoproteinelor plasmatice. Depuneri de colesterol se mai produc și în hipo-α- sau β -lipoproteinemii — afecțiuni rare, cu caracter familial. În derm, apar grupări de celule spumoase, cu citoplasma încărcată de colesterol. Ele sînt vizibile macroscopic sub forma unor tumorete sau pete gălbui, denumite xantelasme. Apar formațiuni de tip tumoral în țesutul conjunctiv, în vecinătatea articulațiilor, în contact cu tendoanele, la mîini, pe fese. Toți acești noduli sînt compuși din celule încrăcate cu colesterol, asemănătoare celor prezente în piele.

Se mai constată nivele sanguine înalte de colesterol și depunerea în țesuturi a acestei substanțe în sindroamele nefrotice, diabet, hipotiroidie, în icterul de stază. Acumularea de colesterol în țesuturi poate lua și forma unor afecțiuni extrem de rare, în care interesarea metabolică generală rămîne foarte greu de înțeles. Astfel sînt colesterinozele nervoase (în cursul cărora xantomatoza periferică se asociază cu o acumulare în substanța albă de celule cu aspect spongiocitic, încărcate cu colesterol) și boala Wolman (la acumularea colesterolului în diferite organe se asociază calcifierea medulosuprarenalei).

Forme localizate particulare ale depozitării de colesterol, determinate, foarte probabil, de cauze generale, se întîlnesc la nivelul veziculei biliare. Aceștia sînt calculii biliari colesterinici și vezicula fragă (vezi capitolul de patologie biliară).

Ca factori etiopatogenici locali ai unor depozitări colesterinice se iau în considerație necrozele tisulare (în general distrucțiile celulare) și tumorile.

Colesterolul segregă, sub formă de cristale, din componentele celulare, în infarctele cerebrale, în scleroza în plăci, în hematoamele țesutului conjunctiv, în leziunile tuberculoase vechi. Celulele fagocitare se încarcă, în toate aceste teritorii lezionale, cu colesterol, ce ia aspectul de sferocristale (picături conținînd cristale lichide).

În tumori, colesterolul se poate acumula fie ca urmare tot a necrozei tisulare, fie pentru că celulele tumorale însele au proprietatea de a stoca substanța. Ultima situație se întîlnește în nevo-xanto-endotelioame, în hemangioblastoame. Țesut tumoral cu localizări multiple, cu celule mononucleare mari încărcate de colesterol, sau cu celule monocitare caracteristice, prezentînd însă particule de colesterol în citoplasmă, se întîlnește în boala Hans-Schüller-Christian și, respectiv, în reticuloza malignă Letterer-Siwe.

DISTROFIILE CU LIPIDE COMPLEXE

Alterarea stării acestor lipide se produce în orice proces de distrucție celulară. În măsura în care membranele se degradează este favorizată și detașarea lipidelor polare din interacțiunile moleculare normale. Un fenomen în cursul căruia are loc tocmai o asemenea degradare de structuri membranare este degenerescența wallerianã a nervilor (vezi capitolul de patologie nervoasă).

Procesele distrofice tipice, implicînd lipidele complexe, sînt însă acelea întîlnite în cursul bolilor de stocaj lipidic (dislipidozele). Acestea sînt boli rare, de natură genetică. În patogenia lor intervine o insuficiență enzimatică. Nu este sintetizată sau este sintetizată incorect (într-o formă inac-

Scanned with OKEN Scanner

tivă) una din enzimele cu localizare lizozomală, enzimă de catabolizare (hidroliză) a lipidelor. Aceste dislipidoze sînt, în fond, enzimopatii genetic determinate. Celula care fagocitează şi lizează alte celule sau resturi celulare (deci celulele sistemului reticulo-endotelial) digeră treptat tot materialul organic captat, cu excepţia acelei grăsimi complexe pentru care nu dispune de enzima hidrolitică necesară. Aceasta se va acumula în particule de tip lizozomal ale celulelor sistemului reticulo-endotelial. Cum deficienţa enzimatică se extinde asupra totalităţii celulelor organismului, respectiva grăsime se poate acumula chiar dacă în cantităţi mult mai mici, şi în alte tipuri celulare, în urma formării de vacuole de autofagie. Celulele fagocitare încărcate cu lipide pot produce dereglări în anumite ţesuturi (de exemplu în sistemul nervos) prin simpla lor acumulare locală. Substanţa nervoasă albă poate fi lezată grav în acest chip. Apar, astfel, aşa-numitele procese de leucodistrofie. Multe detalii sugerează că există şi alte dereglări metabolice, puţin cunoscute încă, şi care condiţionează apariţia şi evoluţia distrofiilor cu lipide complexe, totuşi mecanismul descris mai sus constituie veriga centrală în apariţia bolii Gaucher, bolii Niemann-Pick, leucodistrofiei, bolii Fabry, bolii Tay-Sachs sau altora. Tipurile de lipide care se acumulează în fiecare dintre aceste boli au fost menţionate în cursul clasificării distrofiilor lipidice, iar leziunile sînt expuse în detaliu în capitolul de patologie a sistemului reticulo-endotelial. Lipidele complexe sînt implicate şi în apariţia corpilor de lipofuscină, pigment celular care caracterizează senescenţa. Mecanismul apariţiei lipofuscinei şi detaliile morfologiei şi histochimiei sale au fost expuse la patologia lizozomilor.

TULBURĂRILE METABOLISMULUI GLUCIDIC ŞI ALE DINAMICII MUCOPOLIZAHARIDELOR

I. MORARU

Tulburările metabolismului glucidelor includ modificările ce apar în cursul multor boli metabolice, eşecuri de adaptare induse atît de factori genetici (care se pot exprima prin tulburări metabolice datorite unor enzimopatii — boala Van Girke, boala Pompe sau prin tulburări hormonale — diabetul zaharat), cît şi ecologici. Sub raport morfopatologic, interesează îndeosebi două categorii morbide: diabetul zaharat (în diferitele sale forme şi cu diferitele complicaţii ce le comportă) şi depozitările patologice de glicogen. Alterarea dinamicii mucopolizaharidelor — substanţe glucidice macromoleculare complexe — implică atît tulburările secreţiei mucusului, cît şi afectarea acumulării mucopolizaharidelor în diferite ţesuturi.

DIABETUL ZAHARAT

Diabetul zaharat este — după definiţia dată de Robbins — *o perturbare metabolică cu caracter atît acut, cît şi cronic, caracterizată, în special, prin hiperglicemie, rezultînd dintr-o deficienţă absolută sau relativă a insulinei metabolic active.* Punctul central al ansamblului modificărilor patologice din diabet este, deci, nivelul ridicat al glucozei sanguine.

Nivelul glucozei sanguine este menţinut, în mod normal, între valori relativ restrînse (0,8—1,2 g/l) sub influenţa unor factori care provoacă creşterea sau scăderea concentraţiei de glucoză din sînge.

Factorii care duc la creşterea glicemiei sînt:

Scanned with OKEN Scanner

a) absorbția intestinală a glucidelor;
b) mobilizarea glicogenului hepatic cu eliberare de glucoză în sînge.
Scăderea glicemiei are la bază două mecanisme:
a) preluarea glucozei de către țesuturi, preluare urmată fie de o conversie în glicogen și stocaj în ficat, mușchi și glande suprarenale, fie de o oxidare cu producție de energie, fie, în sfîrșit, de o transformare în alți produși cum ar fi grăsimile sau unii aminoacizi;
b) excreția la nivel renal a glucozei ce survine fie atunci cînd, prin hiperglicemie, este depășit pragul renal de excreție, fie atunci cînd, patologic, acest prag renal este mult prea scăzut.
Nivelul glicemiei poate fi afectat tranzitoriu printr-un eșec al oricăruia dintre aceste mecanisme de homeostazie, diabetul boală apare însă datorită unei defectuoase preluări celulare a glucozei din compartimentul extracelular.
Într-adevăr, pentru ca glucoza să fie metabolizată este necesar ca ea să pătrundă în celule și apoi să fie fosforilată în glucozo-6-fosfat (prin intervenția hexokinazei și a ATP). S-a constatat că, în ficat, insulina exercită asupra hexokinazei un efect de excludere a inhibiției pe care o generează hormonii suprarenalieni și adenohipofizari. Glucoza este utilizată la o rată sporită pe calea Embden-Meyerhoff. În alte țesuturi, rolul primar al insulinei este acela de a facilita pătrunderea glucozei în celule. Acum se știe că intermediarul prin care acționează insulina în celule este adenozin-monofosfatul ciclic. Oricum, ca urmare a defectului de metabolizare a glucozei, în organismul diabetic apar o serie de tulburări metabolice complexe, cum ar fi un metabolism crescut al lipidelor cu hipercetonemie, ca și alterări morfologice extinse.
Așa cum s-a arătat, deficitul în insulină din diabet poate fi absolut sau relativ. Deficitul absolut este dat de o insuficientă sinteză de insulină în celulele beta-pancreatice, reduse numeric. Deficitul relativ poate fi datorit următoarelor cauze:
— excesul unor hormoni antagoniști (pituitari, tiroidieni sau suprarenalieni);
— activității crescute a insulinazei;
— anticorpilor antiinsulinici;
— unor antagoniști plasmatici (de tip lipoproteinic sau albuminic);
— prezenței unor forme inactive de insulină.
Leziunile ce se constată în diabet pot fi clasificate în două categorii: a) leziuni legate direct de alterarea metabolismului glucidic și b) alterări sistemice ale vaselor sanguine și membranelor bazale.
Leziuni legate direct de alterarea metabolismului glucidic. *Pancreasul* diabeticilor prezintă frecvent (în aproximativ 66% din cazuri) leziuni care indică o restrîngere a țesutului insular secretant de insulină. În 41% din cazuri, la nivelul insulelor pancreatice apare o degenerescență hialină. Aceasta constă din depozite amorfe, localizate intercecular și în vecinătatea capilarelor. Nu este însă clar ce reprezintă aceste depozite hialine. În multe situații aspectul electronomicroscopic al hialinului pancreatic în diabet amintește în detaliu amiloidul. Oricum acumularea acestor mase amorfe reduce volumul celulelor beta-insulare. S-a încercat stabilirea chiar a unei corelații între gradul de hialinizare a insulelor Langerhans și gravitatea diabetului. Acumulare de hialin la nivelul pancreasului a fost constatată și la subiecți nediabetici. Fibroza insulară pancreatică a fost observată în 23% din cazurile de diabet și se manifestă printr-o îngroșare conjunctivă a capsulei și stromei insulelor, cu colagenizare și înlocuirea celulelor insulare. Această modificare nu se întîlnește însă numai în diabet ci și în arterioscleroza generalizată.

Scanned with OKEN Scanner

În diabet s-a mai constatat o infiltrare limfocitară a pancreasului. Aceasta se observă rar și pare să fie rezultatul unei necroze insulare mai mult sau mai puțin extinse, indusă de hiperstimulare a celulelor beta, și nu un proces patogen primar. Apar, de asemenea, în celulele insulare degenerescențe vacuolare și încărcare glicogenică, aceste alterări reflectînd hiperglicemia, nefiind însă cauze ale acesteia.

Aspectul normal al insulelor pancreatice, întîlnit în 33% din cazurile de diabet ar părea să reflecte existența stărilor de reducere relativă și nu absolută a insulinei în diabet. Totuși, atribuirea caracterului normal în unele examinări ale pancreasului se bazează exclusiv pe examene histopatologice elementare și astfel pot fi pierdute din vedere leziuni mai fine.

Ficatul diabeticilor prezintă leziuni nespecifice de încărcare grasă, care duc la hepatomegalie. Se întîlnește, de asemenea, o creștere a depozitelor de glicogen, acesta devenind evidențiabil și la nivelul nucleilor.

Nervii periferici prezintă leziuni nespecifice de degenerescență a tecilor de mielină. În cazurile insuficient tratate aceste modificări degenerative induc tabloul unei așa-zise nevrite periferice diabetice.

Rinichii prezintă atît un aspect lezional direct legat de vicierea metabolismului glucidic, cît și un altul dependent de alterarea vasculară generalizată. În rinichii diabeticilor se pot observa următoarele leziuni, în chip singular sau diverse asocieri: nefroza glicogenică, infiltrare grasă, pielonefrită, arterioscleroză și glomerulo-scleroză nodulară.

Nefroza glicogenică, cunoscută și ca leziunea Armanni-Ebstein, constă, histopatologic, dintr-o încărcare cu glicogen a celulelor tubulare epiteliale ale nefronilor. Nucleii sînt împinși spre bază. Sînt afectate mai ales celulele porțiunii terminale a tubilor contorți proximali ca și cele ale anselor Henle. Reabsorbția crescută de glucoză duce la apariția acestei încărcări.

Tubii contorți proximali pot prezenta și variate grade de încărcare grasă. Aceasta este mai pronunțată în cazul bolnavilor care mor în comă diabetică.

În ceea ce privește pielonefrita, trebuie precizat că diabetul nu constituie decît o condiție favorizantă, pentru apariția acestei afecțiuni inflamatorii. Uneori pielonefrita diabetică poate lua forma gravă a unei papilite necrozante.

Arterioscleroza renală, în diabet, duce la îngroșarea hialină a peretelui arteriolelor și la îngustarea consecutivă a lumenelor. Această leziune este întîlnită în cursul procesului ie îmbătrînire atît în rinichi, cît și în alte organe. În diabet, procesul de scleroză hialină este mult mai rapid și prezintă particularitatea că afectează și arteriolele eferente, de regulă menajate în simpla scleroză de vîrstă.

Leziunile glomerulare iau una din următoarele forme particulare: glomeruloscleroza nodulară (denumită și boala Kimmelstiel-Wilson), glomeruloscleroza intercapilară difuză și leziunea glomerulară de tip exsudativ. Prima sa caracterizează prin apariția de mase sferice hialine, situate către periferia glomerulilor. În același glomerul, pot fi afectați unul sau mai mulți lobuli vasculari. Numărul glomerulilor prezentînd leziuni poate varia în limite largi, pînă la pierderea lor în totalitate.

Glomeruloscleroza intercapilară diabetică se prezintă sub forma unei îngroșări difuze a bazalei glomerulului, afectînd glomerulul în întregime. Leziunile exsudative apar sub forma unor depozite de aspect fibrinoid în glomeruli.

Afectarea sistemică a vaselor sanguine. Unul din aspectele patogenice cele mai importante din diabet constă în

Scanned with OKEN Scanner

faptul că la suferinzii care prezintă această boală se dezvoltă mai tîrziu o arterioscleroză mai gravă şi mai extinsă. În paralel, se dezvoltă un proces de îngroşare a bazalelor capilarelor. Aceste procese nu diferă sub raport calitativ la diabetic faţă de cele care apar la individul vîrstnic nediabetic, precocitatea şi gravitatea lor le disting însă net. Leziunile cele mai grave se întîlnesc la nivelul aortei, vaselor musculare ale extremităţilor, arterelor coronare, renale şi vaselor coroidiene.

În afară de scleroză, în arterele mici au fost evidenţiate, la diabetici, leziuni de tip proliferativ. Acestea cuprind vasele extremităţilor inferioare, ale inimii, creierului, rinichiului, pancreasului etc.

O complicaţie gravă în diabetul avansat este retinopatia diabetică. Aceasta constă în microanevrisme retiniene, hemoragii, exsudate, degenerescenţe neuronale.

În piele se observă îngroşarea bazalelor capilarelor dermice şi alterări ale ţesutului elastic. Se susţine că aceste modificări evoluează paralel cu cele vasculare şi pot reprezenta o indicaţie asupra gravităţii ultimelor.

Gravitatea acestor alterări morfologice condiţionează evoluţia şi complicaţiile bolii. Actualmente principalele cauze de deces al bolnavilor diabetici sînt: infarctul miocardic, insuficienţa renală, gangrena extremităţilor şi infecţiile respiratorii. Totuşi, sub tratament, bolnavii diabetici pot realiza o durată de viaţă normală. Forme mai grave se întîlnesc în diabetul juvenil.

GLICOGENOZELE

S-a putut vedea, în cele expuse mai înainte, că în cadrul diabetului unele tipuri celulare pot prezenta o infiltrare anormală cu glicogen. Glicogenul poate fi prezent în celule în cantităţi crescute sau să prezinte localizări anormale în cadrul glicogenozelor generalizate. Acestea sînt anomalii biochimice de origine genetică, adesea cu evoluţie gravă. Anomalia biochimică constă în deficitul unei enzime şi consecutiv apare o dificultate în mobilizarea glicogenului.

Deficitul în glucozo-6-fosfatază generează boala von Gierke, cu afectare hepatică şi renală. Deficitul în alfa-1,4-glucozidază produce boala Pompe sau glicogenoza cardio-musculară. Cînd enzima implicată este amilo-1,6-glucozidaza se produce boala Forbes, în care glicogenul prezintă o structură alterată, cu lanţuri moleculare foarte scurte. Este afectat ficatul ca şi cordul şi muşchii. Afectarea amilo-(1,4 — 1,6) transglucozidazei duce la boala Andersen, cu glicogen anormal, constînd din molecule cu ramificaţii lungi. Deficitul de fosfatază musculară este caracteristic pentru boala McArdle-Schmidt-Pearsen, pe cînd cel al fosforilazei hepatice dă boala Hess. Dintre aceste diferite boli metabolice cele mai importante sînt maladia von Gierke şi maladia Pompe.

Boala Von Gierke (glicogenoza de tip I). În această afecţiune, volumul ficatului creşte considerabil. În măsură mai redusă cresc de volum şi rinichii. Cauza acestor modificări este încărcarea cu glicogen a celulelor. Glicogenul poate fi evidenţiat atît histochimic (metoda carmin Best sau PAS), cît şi electronomicroscopic. Distribuţia intracelulară a glicogenului este cea normală, cantităţile sînt însă crescute mult (fig. III-23). Celulele Kupffer stochează, de asemenea, glicogen. Este caracteristică, la aceşti bolnavi, o accentuată hipoglicemie atunci cînd aportul alimentar glucidic este redus. Dacă se evită hipoglicemia, durata de viaţă a bolnavului poate fi lungă. Transmiterea ereditară a bolii este de tip recesiv.

Scanned with OKEN Scanner

Fig. III—23. — Secțiune prin hepatocit. Zone cu glicogen abundent (glicogenoză) (microscopie electronică).

Boala Pompe. Este denumită și glicogenoza de tip II sau glicogenoza cardio-musculară și se caracterizează printr-o gravitate deosebită interesînd inima și mușchii scheletului. Debutul se produce la naștere și uneori permite o supraviețuire de cîteva luni. În boala Pompe se constată o cardiomegalie extremă (prin hipertrofie musculară), și o interesare a ficatului și rinichilor, însă hipertrofia ficatului și rinichilor este mai redusă decît în boala Von Gierke. În această boală, fiind absentă o alfa-glucozidază lizozomială care, în mod normal, hidrolizează și mobilizează glicogemul, acesta are, în parte, o situație anormală fiind întîlnit în interiorul formațiunilor ultrastructurale de tip lizozomial, ducînd la balonizarea acestor formațiuni. Se constată însă și prezența unor cantități excesive de glicogen extralizozomial. În mușchii încărcați cu glicogen se mai poate observa prezența unui material anormal, metacromatic, probabil de tip mucopolizaharidic. Prin microscopia electronică s-a constatat că există o acumulare de glicogen în lizozomi, în citioplasma celulelor și chiar în nucleu. Studiile făcute asupra leziunilor din boala Pompe au pus probleme încă nesoluționate asupra rolului lizozomilor în metabolismul glicogenului. Boala Pompe se transmite după tipul autosomal recesiv.

ANOMALIILE DINAMICII MUCOPOLIZAHARIDELOR

În ceea ce privește leziunile de tip distrofic, în care sînt implicate mucopolizaharidele, lucrările de patologie includ în mod tradițional atît alterări care prin natura lor biochimică se cer etichetate ca atare, cît și altele, ajunse aici dintr-o greșită înțelegere a aspectelor citochimice sau chiar patogenice pe care le implică. În această ultimă categorie intră degenerescența mucoidă și degenerescența mucinoasă. Prin degenerescența mucoidă se înțelege o leziune focală, interesînd substanța fundamentală a țesutului conjunctiv, care capătă un aspect gelatinos-mucos. Se întîlnește în bolile de colagen, fiind strîns corelată, ca moment de apariție și distribuție cu leziunile de degenerescență fibrinoidă prezente în aceste afecțiuni. În realitate, degenerescența mucoidă nu implică mai mult decît un edem localizat, cu acumularea în țesut a proteinelor de origine plasmatică. Microscopic, aspectul leziunilor sugerează

Scanned with OKEN Scanner

edemul. Metodele de imunofluorescență indică prezența în cantități sporite de imunoglobuline. În timp, în focarele de degenerescență mucoidă se constituie și o depolimerizare, în grad variabil, a mucopolizaharidelor substanței fundamentale.

Degenerescența mucinoasă este un termen folosit astăzi din ce în ce mai puțin, pentru a desemna situațiile în care se produce o excesivă secreție de mucină. Între acestea, rinitele, traheo-bronșitele copilăriei, unele tumori sînt condițiile cele mai frecvent întîlnite. Nu este vorba în aceste cazuri de un proces distrofic propriu-zis ci de o hiperactivitate secretorie, reactivă în cazul proceselor inflamatorii, de un tip greu de precizat în tumori. Aspectele întîlnite în aceste cazuri au fost descrise separat (vezi patologia secreției celulare).

În prezentul subcapitol vor fi încadrate: tulburările secreției de mucus, mucopolizaharidozele generalizate, și, în sfîrșit, un grup de modificări diverse ale mucopolizaharidelor.

Tulburările secreției de mucus (mucoviscidoza). În perioada anilor 1933—1944 a putut fi izolată, pe baza datelor de necropsie, o maladie care afectează între 1/5 000 și 1/8 000 de nou-născuți, și care are un caracter grav, ducînd la un sfîrșit letal rapid. Rareori acești bolnavi ating vîrsta reproducerii. Moartea se produce de regulă prin bronho-pneumonii. Principala trăsătură comună întîlnită la autopsie în aceste cazuri o constituie afectarea pancreatică, constînd dintr-o dilatare atît a canalelor excretoare, cît și a acinilor. În lumen se constată o acumulare de cantități mari de mucus. Glanda în întregime suferea un proces de atrofie fibroasă. Această modificare a pancreasului a primit denumirea de pancreatită fibro-chistică. Întreaga transformare se dovedește a fi generată de imposibilitatea eliminării secreției mucoase pancreatice care capătă un caracter deosebit de vîscos. Ocluzia canalelor, cu dilatarea consecutivă a lumenelor și atrofie celulară survine prin blocajul cu mucus.

Insuficiența pancreasului exocrin este, ea însăși, generatoare de complicații letale (ileus meconial).

Ulterior, s-a constatat că modificarea mucusului la nivelul pancreasului nu este singulară. Oriunde există glande mucoase, secreția acestora este anormal de densă și se formează obstrucții și dilatări chistice. În plămîn secrețiile stagnează, se produc ocluzii ale bronhiilor. Aceste ocluzii stau la originea bronho-pneumoniilor grave ce apar la bolnavii cu mucoviscidoză. Această denumire a bolii arată tocmai caracterul său generalizat și a înlocuit numele inițial de pancreatită fibro-chistică. Modificările biochimice ale mucusului în mucoviscidoză sînt încă destul de neclare. Glicoproteinele diferitelor secreții conțin cantități crescute de fucoză sau sulfomucine. Se întîlnesc și alte anomalii secretorii. Astfel secreția sudoripară conține cantități anormal crescute de electroliți.

Mucopolizaharidozele generalizate. Constituie un grup de boli rare, care par a fi de origine lizozomală (generate deci de absența unei enzime lizozomale, care degradează un substrat mucopolizaharidic), caracterizate prin acumularea de mucopolizaharide în diverse țesuturi și printr-o eliminare urinară în mucopolizaharide în cantități anormale. Dustin clasifică mucopolizaharidozele în cinci tipuri: sindromul Hurler, sindromul Hunter, oligofrenia polidistrofică Sanfillipo, osteocondrodistrofia Morquio și nanismul polidistrofic Scheie.

Scanned with OKEN Scanner

Sindromul Hurler se caracterizează prin nanism, gargoilism (modificare familială tipică), întîrzierea în dezvoltarea mintală și moarte precoce.

Cînd mucopolizaharidele sînt constituite din cantități crescute de condroitin-sulfat B și heparitin-sulfat boala se transmite autosomal recesiv.

Sindromul Hunter se manifestă prin nanism și gargoilism, în urină se constată prezența de dermatin-sulfat și heparitin-sulfat, iar transmiterea este recesivă, legată de sex.

În oligofrenia polidistrofică Sanfillipo se constată întîrziere mintală severă. În urină se elimină heparitin-sulfat. Boala se transmite autosomal recesiv.

Osteocondrodistrofia Morquio se caracterizează prin nanism și leziuni scheletice; prin urină se elimină keratosulfat. Transmiterea genetică este autosomal recesivă.

Boala Scheie se manifestă prin nanism și facies cu aspect particular, fără tulburări mintale. Prin urină se elimină dermatin-sulfatul. Transmiterea este tot autosomal recesivă.

Alte aspecte în aceste boli sînt hepato-splenomegalia, opacitățile corneene, herniile multiple, mîinile scurte cu unghii deformate, cifoze (cazul sindroamelor Hunter-Hurler). Așa cum s-a arătat, în alte afecțiuni predomină leziunile scheletice sau alterarea mintală.

Acumularea de mucopolizaharide nu poate fi evidențiată totdeauna cu metodele obișnuite, astfel încît în studiul acestor boli examenul electronomicroscopic este adesea strict necesar. În mucoplizaharidoze se constată o serie de modificări histo- și citopatologice.

Leucocitele circulante, cît și unele celule medulare, prezintă granulații metacromatice. Acestea sînt mai frecvente în limfocite. În hepatocite, celulele Kupffer, celulele nervoase, sînt prezente incluzii ce conțin mucopolizaharide. Originea lizozomală a acestor incluzii a fost demonstrată indiscutabil prin microscopia electronică. Faptul că aceste acumulări de mucopolizaharide au la origine o perturbare metabolică la nivel celular s-a putut demonstra pe fibroblaștii provenind de la bolnavi și cultivați *in vitro*. Aceste celule în cultură se încarcă treptat cu granulații necromatice de mucopolizaharide.

În sistemul nervos apar și tulburări de origine necunoscută ale metabolismului lipidic. Acestea par a sta la originea defectului mintal al bolnavilor. Perturbarea metabolismului muco-polizaharidelor duce la alterări ale tuturor tipurilor de țesut conjunctiv sau de origine conjunctivă: țesut cartilaginos, osos. Aceste alterări induc modificări scheletice (inclusiv gargoilismul) și de creștere.

Alte alterări ale mucopolizaharidelor. Dermul, țesutul conjunctiv cu alte localizări, cordul conțin cantități anormal crescute de mucopolizaharide în cursul mixedemului. Se produc creșteri de pînă la zece ori ale acidului hialuronic și condroitin-sulfatului din piele. Aspectul dermului este gelatinos. Treptat, în masa de substanță fundamentală, exagerat de bogată în mucopolizaharide, se produce o colagenizare, de asemenea excesivă. În tireotoxicoză crește cantitatea de mucopolizaharide, dar această creștere este limitată la țesuturile orbitare.

În sistemul nervos se mai evidențiază două tipuri de incluziuni conținînd mucopolizaharide: corpii amilacei și corpii Lafore. Corpii amilacei par să fie produși de defecte de irigație a țesutului nervos. Corpii Lafore se evidențiază în cursul epilepsiei mioclonice (maladia Unverricht).

Scanned with OKEN Scanner

DISTROFIILE SUBSTANȚELOR MINERALE ȘI ALE PIGMENȚILOR

I. MORARU, C. DRAGOMIR

În afara substanțelor organice o serie de elemente și anume calciul, fosforul, magneziul, sodiul, potasiul, clorul, sulful, fierul, iodul, cuprul, cobaltul, manganul și zincul sînt strict necesare pentru menținerea stării normale de sănătate a omului. Ultimele șase elemente din seria menționată nu sînt necesar să fie prezente în hrană decît ca urme. Perturbările dinamicii acestor elemente în organism — perturbări ce sînt generate de modificarea cantității lor în dietă, de alterarea absorbției, transportului, depozitării sau eliminării lor — se însoțesc de apariția a diverse tablouri morbide. În cadrul acestor perturbări nu au fost însă identificate leziuni caracteristice. În cele de mai jos vor fi tratate acele modificări ale metabolismului mineral pentru care au fost stabilite alterări morfologice nete în organismul uman.

În diferitele țesuturi și celule ale organismului se pot produce acumulări normale de pigmenți sau perturbări ale metabolismului acestora. Pigmenții întîlniți în organism în parte sînt de origine minerală, în aprte sînt produsul unui metabolism ce interesează și o substanță minerală (în particular, fierul) și în parte sînt pur organici.

DISTROFIILE MINERALE

CALCIUL

Prezența calciului în cantități normale în organism (la o concentrație sanguină între 8,5 și 11,5 mg/100 ml, fracțiunea ionizată reprezintă 50—60%) este o condiție obligatorie pentru întreținerea excitabilității neuro-musculare fiziologice, pentru exercitarea mecanismelor coagulării (prin rolul ce îl are în conversia protrombină→ trombină) ca și pentru realizarea unei mineralizări normale a scheletului. Astăzi este un fapt cunoscut că și în realizarea sau cuplarea unei serii de procese celulare intime și de cea mai mare importanță calciul joacă un rol esențial. Astfel sînt cuplarea excitație-contracție în mușchi, cuplarea excitație-secreție în glande, maturarea granulelor de secreție în diverse celule, controlul motilității la celulele mobile etc.

Calciul de la nivelul oaselor prezintă pe lîngă un rol mecanic și un rol tampon în întreținerea unei calcemii normale, el fiind eliberat în fluide în cazul scăderii calciului liber și fiind captat din acestea în măsura în care apare un exces de calciu. Controlul absorbției și metabolismului calciului este realizat de vitamina D (D_3 — naturală sau D_2 — sintetică), de hormoni (îndeosebi parathormonul) și prezintă interrelații complexe cu alte metabolisme (sinteza și degradarea proteinelor, nivelul ionilor de hidrogen, deci pH-ul, metabolismul fosforului etc.). Deranjamentele metabolismului calciului (conform clasificării lui Howard, reluată de Robbins) pot fi clasificate după cum urmează:

a) tulburări prin reducerea calciului total fără hiper- sau hipocalcemie;
b) tulburări prin hipercalcemie, și
c) tulburări prin hipocalcemie.

La aceste trei categorii mai trebuie adăugată o a patra și anume:

d) depozitarea tisulară excesivă de calciu fără o hipercalcemie determinantă.

Fiecare din aceste grupe de tulburări va fi analizată separat:

a) **Tulburări prin reducerea calciului total fără hiper- sau hipocalcemie.** În rîndul acestor dezordini metabolice, marcate prin existența unor leziuni de tip distrofic se înscriu: rahitismul,

Scanned with OKEN Scanner

steatoreea şi alte diaree care implică pierderi de calciu, osteoporoza şi alte cîteva afecţiuni.

Rahitismul este o boală comună a copilăriei, indusă de o deficienţă de conversie tegumentară a precursorilor vitaminei D în vitamina activă, sau de un insuficient aport alimentar în această vitamină. S-a constatat încă mai de mult că deficitul în vitamina D, singur, nu explică în întregime manifestările rahitismului. Se ştie astăzi, indubitabil, că vitamina D însăşi nu este de fapt, decît tot o provitamină, inactivă sau foarte puţin activă în ceea ce priveşte absorbţia sau depozitarea calciului. Vitamina devine activă abia după două transformări metabolice, o etapă de activare avînd loc în ficat iar celălalt în rinichi. Aceste transformări intermediare explică susceptibilitatea individuală, atît de diferită, la vitamina D. Oricum, fără o suplimentare a dietei cu vitamină D, în condiţii normale de alimentaţie şi expunere la soare, 50% din copiii sub 14 ani din aglomerările moderne pot fi în situaţia de a prezenta modificări anatomice caracteristice rahitismului.

Ceea ce marchează morfologic rahitismul este abatarea de la osteogeneza normală. *Alterarea esenţială o constituie insuficienţa mineralizării matricei osteoide cu formare consecutivă în exces de ţesut osteoid la nivelul oaselor.* În conformitate cu Robbins principalele schimbări ce survin în rahitism sînt:

— insuficienţa depozitării calciului la nivelul cartilajului, în osificarea encondrală;

— insuficienţa maturării celulelor cartilaginoase, avînd ca rezultat dezvoltarea excesivă a cartilajelor;

— persistenţa unei mase neregulate de cartilaj, unele din acestea pătrunzînd pînă la nivelul cavităţii medulare;

— depunerea de matrice osteoidă pe cartilajul ce persistă, cu formarea unor joncţiuni osteocondrale neregulate;

— o creştere anormală a capilarelor şi numărului de fibroblaşti în zonele dezorganizate ale cartilajelor de conjugare;

— îndoiri, compresiuni şi microfracturi ale ţesutului osteoid şi cartilaginos, fenomene ce duc la deformări scheletice.

Se consideră astăzi că modificarea iniţială care antrenează apoi ansamblul abaterilor de la normal semnalate mai sus este mineralizarea insuficientă a substanţei intercelulare a cartilajului seriat. În oasele membranoase există, de asemenea, un deficit de mineralizare a ţesutului osteoid nou format, urmată de fibroză şi vascularizaţie excesivă. Cum remanierile osoase sînt procese continue, există posibilitatea ca odată instalată carenţa în vitamină D, chiar osul normal format, preexistent, să fie înlocuit cu matrice osteoidă lipsită de rezistenţă. Astfel, oasele anterior neafectate se deformează şi devin susceptibile la fracturi. Modificările anatomice macroscopice sînt consecinţa stării patologice, caracterizată prin modificările microanatomice semnalate mai sus, plus diferitele solicitări la care este supus scheletul copilului la diferite vîrste. Ultimele vor diferi la copilul sub un an, în comparaţie cu cele ce se exercită asupra copilului de doi—trei ani, care a învăţat să meargă. La primul, cel mai uşor de constatat sînt bosele frontale proeminente, fontanelele lărgite, craniotabesul (consistenţa elastică a craniului), mătăniile costale (prin creşterea în volum a cartilajului şi a ţesutului osteoid la nivelul joncţiunilor condrocostale), depresiunea sternului. La copilul care merge apare o lordoză lombară exagerată, modificări pelviene şi deformări ale oaselor lungi.

În rahitismul extrem se poate asocia şi hipocalcemia cu cortegiul modificărilor funcţionale pe care aceasta le presupune.

Osteomalacia (deci scăderea rezistenţei osoase) la adult, prin deficit de

Scanned with OKEN Scanner

vitamina D, este deosebit de greu de evidențiat, întrucît creșterea osoasă fiind realizată, deformările osoase mari se dezvoltă rar. După Robbins, în mod obișnuit, criteriile de evidențiere a unei astfel de osteomalacii sînt rarefacția osoasă detectabilă radiologic și creșterea incidenței fracturilor la indivizii afectați.

Steatoreea, ca și alte forme de diaree, duc la pierderea de electroliți prin fecale, inclusiv la pierderea de calciu. Absorbția deficitară a acizilor grași face ca pierderile de calciu să fie crescute, prin insolubilizarea acestuia. Apar modificările morfologice, caracteristice vîrstei, ale absorbției deficitare de calciu. Pentru ca fenomenele să fie observabile clinic și morfologic trebuie ca boala să prezinte o evoluție cronică.

Osteoporoza este o demineralizare a scheletului, în cadrul căreia procesele de eliberare a calciului depozitat și remanierea matricei osoase nu sînt suficient compensate de procesele formative. Se pare că, odată cu vîrsta, fibrele colagenice ale substanței intercelulare a osului își pierd parțial capacitatea de a reține calciul.

Sindromul Cushing, ca și *acidoza metabolică cronică* din insuficiența renală se însoțesc de demineralizarea scheletului fără hipocalcemie concomitentă.

b) **Tulburări ale metabolismului calciului caracterizate prin hipercalcemie.** *Hiperparatiroidismul.* Este produs de regulă de adenoamele paratiroidiene, dar poate fi indus și de carcinoamele paratiroidei, precum și de hiperplazii ale glandei. Creșterea calcemiei are o dublă origine: o creștere a excreției urinare de fosfat (cu scăderea consecutivă a fosfatului și creșterea calciului plasmatic) și mobilizarea calciului din oase. Parathormonul este un factor umoral esențial de reglaj al balanței calciului. În hiperparatiroidism se produce o demineralizare scheletală pronunțată, cu deformări osoase și fracturi spontane.

Intoxicația cu vitamina D se produce atît în cazul supradozajului acestei vitamine, administrată sub forma unor preparate farmaceutice, cît și în cazurile cu nivele normale de vitamină D, la copii cu o sensibilitate particulară la această vitamină. Astăzi, cînd este cunoscută activarea metabolică a vitaminei D în organism, cît și factorii care realizează reglarea acestei activări, este necesar să se înțeleagă într-un mod nou aceste efecte de supradozaj și hipersensibilitate. Se pare că la cantități excesive de vitamină, cît și la persoanele sensibile, vitamina D netransformată metabolic exercită un efect direct asupra absorbției calciului, datorită similitudinii sale de structură cu produsul activat, final.

Unele neoplasme, în special cele care metastazează în oase (carcinomul de prostată etc.), produc o mobilizare a calciului din schelet, cu hipercalcemie consecutivă.

În *sindromul lapte-alcaline*, la pacienții tratați pentru ulcer peptic, se dezvoltă o hipercalcemie atît prin aport crescut (prin substanțele anti-acide administrate), cît și prin alcaloza produsă de medicamente.

În *sarcoidoză* (dar nu în totalitatea cazurilor) se produce o hipercalcemie cu mecanism necunoscut. Tot necunoscute sînt și mecanismele hipercalcemiei idiopatice.

Hipercalcemii se produc și în remanierile osoase produse de inconsolidările prelungite.

În toate aceste stări se produc calcificări metastatice. Acestea sînt depozitările de calciu în țesuturile indemne de leziuni preexistente. Structurile cel mai frecvent afectate de calcificări metastatice sînt epiteliul tubular al rinichilor, septurile alveolare în plămîn și mucoasa gastrică. Aceste localizări se explică prin faptul că celulele zonelor respective prezintă un grad

Scanned with OKEN Scanner

mai înalt de alcalinitate. Mai puțin afectate, totuși neexceptate, sînt miocardul, ficatul, glanda tiroidă și vasele. Teritoriile de calcificare metastatică se prezintă palpator, ca dure, grunjoase, eventual se pot observa cu ochiul liber fine granulații albicioase. Microscopic, la colorațiile uzuale depozitele calcare au un aspect amorf și sînt puternic bazofile. Aceste calcificări metastatice pot duce treptat la o viciere gravă a funcției organismului afectat. Într-o fază inițială ele sînt însă reversibile și suprimarea cauzei declanșatoare permite restabilirea aspectului normal al țesuturilor interesate.

c) **Tulburări însoțite de hipocalcemie.** Hipocalcemia este indusă de hipoparatiroidism, de bolile renale cu retenție marcată de fosfați (ceea ce duce la o trecere a calciului din forma ionizată în depozite), ca și de rahitism (forma foarte gravă) sau de steatoreele cu evoluție îndelungată. Manifestarea dezechilibrului calciului, în aceste împrejurări, constă în apariția fenomenelor de tetanie. Nu există alterări morfologice tipice pentru această condiție.

d) **Depozitarea patologică de calciu fără hipercalcemie.** În condițiile absenței unei hipercalcemii este totuși posibil să aibă loc calcificări anormale. Acestea au la bază modificări locale, tisulare care oferă un suport de depozitare sărurilor de calciu în condiții normale de concentrație. Modificările locale, care favorizează calcificările, pot fi suficient de profunde pentru a fi constatate la examenul histopatologic sau chiar microanatomic sau pot fi legate de modificări biochimice fine (încă insuficient elucidate). În primul caz se vorbește de calcificări distrofice, în cel de al doilea caz de calcificări metastatice de tip particular (deși fără hipercalcemie).

În țesuturile lezate două tipuri de modificări ale chimismului local ar părea să aibă legătură cu precipitarea calciului. Prima este reprezentată de eliberarea de fosfataze din celulele lezate sau chiar necrozate; aceste enzime eliberează fosfatul anorganic ce antrenează formarea de precipitate calcice. Cea de a doua modificare o constituie scăderea concentrației locale de bioxid de carbon care are ca rezultat, în timp, o creștere a pH-ului. La creșterea alcalinității se reduce fracțiunea ionizată a calciului.

Calcificări de tip distrofic pot avea loc la nivelul vaselor în procesele arteriosclerotice, în valvulele cordului, consecutiv endocarditei reumatismale, în necroza cazeoasă din tuberculoză, în teritoriile de necroză din abcesele vechi sau din tumori. Aceste depozite sînt adesea vizibile radiologic și au caracterele macro- și microscopice semnalate cu ocazia descrierii depozitelor calcare metastatice. Calcificările valvulare, ca și cele arteriale au o importanță patologică de prim ordin, ele ducînd la deformări structurale de natură să se repercuteze în mod grav asupra funcției vaselor și cordului.

Calcinoza este o afecțiune rară, în cadrul căreia, fără modificări ale calciului și fosfaților plasmatici, sărurile de calciu sînt depozitate predominant în piele și în țesuturile subcutane. Tendoanele și mușchii pot fi, de asemenea, afectați. Există și cazuri de calcinoză generalizată. Leziunile de calcinoză interesează țesuturile anterior neafectate, dar ele pot fi agravate de unele injurii locale (traumatice, inflamatorii etc.). Nu se cunoaște cauza acestei afecțiuni.

Prezența unor depozite locale de calciu, indiferent de cauza care le-a produs, poate antrena formarea heterotopică de țesut osos, cu caracterele cunoscute ale osului haversian, conținînd uneori chiar spații medulare. Procesul are la bază o transformare a fibroblaștilor din respectivul țesut în osteoblaști.

Scanned with OKEN Scanner

FIERUL

Modificările ce apar în depozitarea fierului, ca hemosideroza şi hemocromatoza, au fost tratate cu ocazia descrierii patologiei structurilor celulare afectate. Consecinţele deficienţei de fier, privind patologia hematopoiezei, vor fi tratate cu această ocazie.

CUPRUL

Cea mai importantă dereglare a metabolismului cuprului se produce în boala Wilson sau degenerescenţa hepato-lenticulară, maladie ereditară ce se transmite ca un caracter autosomal recesiv.

Cuprul are un rol metabolic de prim ordin însă încă incomplet clarificat. Astfel, în eritrocite se află sub forma unui compus proteic, eritrocupreina, cu funcţie necunoscută. Rolul acestui compus trebuie să fie însă suficient de mare de vreme ce deficitul aportului de cupru duce la instalarea unei anemii grave.

Depozitarea excesivă de cupru duce la apariţia semnelor degenerescenţei hepato-lenticulare. Excesul depozitării se produce nu ca urmare a unei absorbţii crescute ci ca o consecinţă a unui transport defectuos al cuprului în organism. După absorbţia sa interstiţială cuprul este legat slab cu fracţiunea albuminică a plasmei. După trecerea prin ficat cuprul este însă legat cu o alfa-2-globulină denumită ceruloplasmină. Legătura cuprului cu ceruloplasmina este net mai puternică decît cea cu albumina. De la ceruloplasmină cuprul este preluat de diferite ţesuturi, menţinîndu-se o balanţă normală la o cantitate totală de cupru în organism de 100—150 mg. În boala Wilson defectul primar pare să constea într-o sinteză insuficientă a ceruloplasminei. Într-adevăr, aceasta se află, în plasmă, în cantităţi mult scăzute, faţă de cele întîlnite la indivizii normali. Cupremia are însă valori normale sau doar foarte puţin scăzute. Rezultatul este un transport al cuprului în stare slab legată cu albumina. Din această legătură slabă metalul este preluat în cantităţi excesive de ţesuturi.

Leziunile din boala Wilson sînt determinate realmente de depozitarea excesivă de cupru. Ele pot fi reproduse experimental prin administrare de cantităţi mari de cupru, iar la indivizii atinşi de boala Wilson ele pot fi evitate prin crearea unei balanţe negative a metalului cu ajutorul unor agenţi chelatori.

Ficatul bolnavilor cu degenerescenţă hepato-lenticulară prezintă aspecte de fibroză foarte asemănătoare cu cele întîlnite în ciroza post-necrotică. Celulele hepatice sînt încărcate cu un pigment de tip lipofuscinic, care conţine cupru. Ultrastructural hepatocitele prezintă modificări lizozomale, mitocondriale şi ale reticulului endoplasmic.

Principalele elemente patologice în boala Wilson sînt ciroza hepatică şi tulburările neurologice. La nivelul creierului apar modificări degenerative, cu deosebire în ganglionii bazali. Este afectat însă şi cortexul cerebral.

Un semn distinctiv foarte net în boala Wilson este inelul Kayser-Fleischer, care are aspectul unui precipitat cenuşiu-verzui la nivelul limbului cornean. Depozitarea cuprului se mai produce şi în rinichi, luînd adesea caracterul unor depozite pigmentare la nivelul nefrocitelor. Această depozitare adaugă o suferinţă renală la fenomenele degenerescenţei hepato-lenticulare. Se produc glicozurie, amino-acidurie, fosfaturie şi microzurie.

ALTE MINERALE

Deranjamentele în metabolismul altor minerale cum ar fi fosforul, potasiul, sodiul, iodul etc. nu generează alte-

Scanned with OKEN Scanner

rări morfologice tipice şi ca atare ele nu vor fi tratate aici. Metabolismul fosforului este strîns legat de cel al calciului şi ca atare face obiectul aceloraşi tulburări întîlnite la patologia dinamicii calciului. Trebuie avut în vedere totuşi că, deşi fără expresie morfologică tipică, tulburările tuturor metabolismelor acestor minerale au o mare importanţă medicală.

DISTROFIILE PIGMENŢILOR

Acumularea în exces, în organism, de substanţe de natură pigmentară poate să se realizeze cu pigmenţi aparţinînd următoarelor clase:

— Pigmenţi endogeni:
  — derivaţi hemoglobinici
  — melanină
  — hipopigmenţi
— Pigmenţi exogeni:
  — antracoza
  — sideroza
  — argiria
  — tatuajele.

Distrofia cu pigmenţi endogeni a fost tratată în capitolul privind leziunile structurilor celulare şi tisulare. Antracoza şi sideroza sînt tratate în cadrul pneumoconiozelor.

Argiria este o pigmentare, de importanţă medicală redusă, realizată la indivizii care şi-au administrat cantităţi mari de medicamente conţinînd săruri de argint. Argintul este absorbit iar precipitatele de proteine conţinînd metalul se depun cu deosebire în ţesutul fibros subcutan. În urma reducerii argintului tegumentele iau o coloraţie albastru-cenuşie. Depozitări de argint se produc şi în viscere.

Tatuajele sînt pigmentări tegumentare realizate voluntar, a căror importanţă este exclusiv medico-judiciară.

Scanned with OKEN Scanner

IV

INFLAMAŢIA

I. MORARU

Aspecte istorice 127
Modificările inflamatorii elementare 128
Modificările vasculare 128
Mediatorii chimici ai inflamaţiei 131
Celulele exudatului inflamator 133
Celulele fagocitare 134
Celulele limfoide 149
Celulele auxiliare 158
Manifestări generale în inflamaţii 161
Mecanismul producerii leziunilor în inflamaţii şi interacţiunile celulelor participante la procesul inflamator 161
Tipurile de inflamaţii 165
Inflamaţiile exudative 166
Inflamaţiile de tip alterativ 172
Inflamaţiile proliferative 173
Clasificarea inflamaţiilor proliferative 175
I. Inflamaţii proliferative nespecifice 175
II. Inflamaţii granulomatoase nespecifice sau cu specificitate discutabilă 176
1. Granuloamele infecţioase 176
2. Granuloamele în bolile de colagen 179
3. Granuloamele de cauză necunoscută 179
III. Inflamaţiile granulomatoase de corp străin 179
IV. Inflamaţii granulomatoase specifice. 180

Inflamaţia reprezintă una din modalităţile de reacţie şi apărare a organismului faţă de acţiunea agresivă a unor agenţi din mediu. În cadrul inflamaţiei, organismul tinde să localizeze acţiunea agentului nociv sau să restrîngă aria de penetraţie a agentului însuşi. Aceasta o realizează captîndu-l, dezagregîndu-l şi/sau anihilîndu-l sub raportul efectelor ce le prezintă asupra organismului. Odată procesul inflamator declanşat, organismul derulează o serie de fenomene ce au ca obiectiv adaptativ împiedicarea extensiei alterării ce afectează organizarea proprie şi eliminarea materialului străin sau a substanţelor proprii ireversibil transformate. Complexul de modificări morfo-funcţionale realizate de ţesuturile vii la acţiunea diverşilor factori nocivi (sau potenţial nocivi) de mediu alcătuiesc atît inflamaţia în intimitatea ei procesuală, cît şi baza pe care se constituie aspectele macroscopice ale inflamaţiei (a se vedea mai jos), aspecte ce au permis elaborarea noţiunii corespunzătoare fenomenului încă în contextul medicinii antice.

Înainte de a analiza cadrul istoric al studiului proceselor inflamatorii şi de

Scanned with OKEN Scanner

a trata elementele inflamației însăși, cu caracterele lor generale și cu diversele particularități ținînd de agentul etiologic, de țesut, sau de capacitatea de reacție a organismului, este necesar a se examina rolul biologic al fenomenului de inflamație.

Organismul uman — ca de altfel orice ființă vie, indiferent de gradul de complexitate și evoluție — reprezintă un sistem biologic deschis care realizează pentru nevoile sale plastice și energetice schimburi de materiale și energie cu mediul înconjurător.

Pentru ca aceste materiale absorbite din mediu să nu perturbe funcționarea organismului, ele trebuie să fie transformate și prelucrate astfel încît să poată fi utilizate pentru edificarea propriilor structuri și pentru debitarea energiei necesare exercitării variatelor sale funcții.

Constituenții esențiali ai organismului, care îi conferă acestuia specificitate, activități proprii particulare și înalt adaptative, cît și capacitatea de reproducere teoretic indefinită a unei anumite organizări, sînt polimeri cu grad înalt de polimerizare, rezultați prin repetarea unui număr redus de molecule monomere. După cum este bine știut, diferențele dintre acești polimeri rezultă din ordinea de secvență a unităților monomere în moleculă (cazul acizilor nucleici, proteinelor și, în parte, a mucopolizaharidelor) sau din ordinea de secvență a tipurilor de legături intermoleculare (cazul mucopolizaharidelor). Pentru a asigura existența organismului căruia aparțin, acești polimeri trebuie să dispună de o stabilitate structurală adecvată și să fie produși în cantități și ritmuri corespunzătoare. Doar astfel ei pot asigura reacțiile metabolice strîns coerente care asigură viața.

Dezideratele de mai sus pot fi atinse cu două condiții: a) stabilitatea mediului fizico-chimic al macromoleculelor să se realizeze între parametri foarte înguști; depășirea acestor parametri face ca macromoleculele să-și modifice structurile secundare, terțiare și cuaternare și, în consecință, să manifeste proprietăți cu totul diferite de cele pentru care au fost selectate adaptativ; b) moleculele organice să accedeze la locul sintezei macromoleculelor proprii sub formă de molecule monomere. Moleculele care prezintă o informație structurală de tip mai înalt pot fi în cel mai bun caz inutile organismului receptor dar, mai adesea, ele sînt nocive putînd induce transconformații ale polimerilor proprii, blocări de locuși activi etc. Agenții din mediul fizic sau chimic cum ar fi căldura, frigul, radiațiile, acizii, bazele, sărurile metalelor grele etc. pot periclita condiția de stabilitate notată la punctul (a). Agenții biologici (virusuri, bacterii, protozoare, helminți), pătrunși în organism, periclitează condiția de stabilitate prezentă la punctul (b). În plus, acești agenți pot fi agresivi, în raport cu organismele superioare și în primul rînd cu organismul uman, prin modul propriei lor adaptări, tinzînd să transforme materia organică a acestor organisme în substanțe utilizabile pentru existența și poliferarea proprie.

Pentru a-și asigura supraviețuirea și stabilitatea, organismele au dezvoltat mijloace de menținere și restabilire a condițiilor de echilibrare succint descrise mai sus. Acestea apar încă de la nivel celular de organizare și cuprind:

— reacțiile de tactism prin care unele celule se îndreaptă spre un mediu fizico-chimic favorabil sau se îndepărtează de zonele conținînd nocivități;

— fenomenele de endocitoză sau înglobarea de material exocelular în celule, spre a-l supune digestiei în scop nutritiv sau în scopul reducerii nocivității sale;

— procesele de digestie — dezasamblarea moleculelor polimere străine pînă la nivel de monomeri;

Scanned with OKEN Scanner

— procesele de creare a unor bariere de difuzie, extracelulare, împiedicînd accesul la celule al agenţilor nocivi;
— procesul de autofagie — de eliminare a substanţei proprii alterate.

Toate aceste procese adaptative elementare se regăsesc în variate activităţi ce marchează adaptarea superioară a organismelor complexe.

Două dintre acestea merită o deosebită atenţie: funcţia de nutriţie şi funcţia (caracteristică unor organisme aflate pe o treaptă intermediară de evoluţie) de a abandona componente ample ale organismului în măsura în care acestea pot fi sediul unei agresiuni externe. Ambele aceste funcţii oferă, în cazul organismelor superioare (prin intermediul unor celule specializate), elementele pe care se constituie fenomenul inflamator. La aceste funcţii se adaugă o alta, de asemenea esenţială, aceea a recunoaşterii propriilor macromolecule şi celule, deci a recunoaşterii selfului şi de discriminare a selfului (propriu) de nonself (nonpropriu). Aşa cum spunea Burnett „recunoaşterea imunologică a selfului este un proces prin care este menţinută integritatea morfologică şi funcţională a organismelor pluricelulare". În conjugarea diferitelor procese adaptative notate mai sus, în cadrul unui organism complex, mai trebuie ţinut cont de un element. Pentru ca schimbul permanent de substanţe şi energie cu mediul extern (strict necesar vieţii) să se facă corect, organismul prezintă o compartimentare suficient de bună atît pentru izolarea diferitelor „subunităţi" metabolice între ele, cît mai ales pentru izolarea structurii vii de mediul ambiant. Aceasta se realizează prin sisteme diverse (în special membrane semipermeabile) care permit absorbţia în mediul intern a materiei utilizabile şi se opun pătrunderii agenţilor externi care ar putea dezorganiza funcţiile şi structurile proprii. Deci pentru menţinerea proceselor vitale la niveluri optime de funcţionare, evoluţia biologică a dotat organismele superioare cu bariere atît morfologice, cît şi funcţionale:
— membrane semipermeabile celulare;
— ciment intercelular;
— membrane bazale;
— substanţe funcţionale la exteriorul organismului;
— capacitatea de fagocitoză şi pinocitoză;
— sisteme enzimatice litice (lizozomi);
— anticorpi.

Aceste bariere sînt dispuse succesiv între mediul extern şi cel intern la diferite niveluri:
— epiteliale;
— membranele bazale şi endoteliale capilare;
— sîngele.

În eventualitatea în care un agent extern: fizic, chimic, biologic depăşeşte aceste bariere sau le alterează, organismul recurge la o reacţie de apărare care constă în anihilarea şi îndepărtarea agentului agresiv, pe de o parte, iar pe de altă parte în refacerea barierelor protectoare.

Acest lucru este posibil datorită faptului că organismul este capabil (aşa cum s-a arătat pe scurt) să recunoască existenţa la nivelul său şi într-un teritoriu dat a unei modificări a planului său de organizare, modificare ce rezultă fie datorită pătrunderii unei substanţe ce conţine o informaţie de organizare diferită de cea proprie, fie datorită unei acţiuni ce modifică substanţa proprie.

Faţă de aceşti agenţi care ar putea perturba funcţiile şi leza structurile organismului, acesta îşi organizează rezistenţa şi apărarea, care poate fi imunologic specifică sau nespecifică. În acţiunea organismului de a dezasambla agenţii patogeni şi de a exclude selful afectat pot apare alterări şi ale structurilor proprii normale, deci leziuni ale gazdei. Acest fapt a fost adus adesea ca argument în spriji-

Scanned with OKEN Scanner

nul ideii că inflamația nu are rol protector. Totuși, se poate afirma că în marea majoritate a cazurilor ea conferă protecție organismului față de acțiunea invazivă a diferitelor microorganisme și asigură, în același timp, procesul de reparare a soluțiilor de continuitate de la nivelul organelor și țesuturilor lezate. Chiar și în cazul în care efectul inflamației devine nociv, ca în cazul unui crup obstructiv difteric sau al unui proces pneumonic bilateral întins, putînd produce în ambele cazuri moarte prin anoxie, totuși modificările și reacțiile locale inflamatorii au rolul de a focaliza și distruge agentul patogen, agent care prin toxinele și produsele sale metabolice are acțiune distructivă asupra organismului. Inflamația prin toate modificările locale și generale limitează, în același timp, infecția și previne septicemia.

Reacțiile inflamatorii față de produșii care sînt inofensivi în mod direct, cum sînt diferite heteroproteine și care, de altfel, în cantități mici nu produc o reacție inflamatorie semnificativă, pot provoca, la administrare repetată, riposte din partea organismului atît de violente încît prin inflamație să se producă prejudicii tisulare însemnate. Mai mult, este posibil ca prin eliberarea de histamină și substanțe de tip histaminic în cantități mari, heteroproteinele să determine chiar moartea organismului sensibilizat. Deci, prin intensitatea prea mare a reacției efectul protector al acesteia dispare, lăsînd locul efectelor contrarii, nocive.

Organismul reacționează întotdeauna prin modificări de tip inflamator — alături de reacții imunologic specifice — față de orice proteină, adică față de tot ceea ce încorporează un plan străin de organizare față de planul propriu al organismului. Astfel, prin inflamație se realizează în final și rejecția de țesut și organ.

Se poate deci afirma că inflamația, alături de mecanisme mai fine și mai specifice de apărare imunologică, constituie unul dintre acele procese care conferă un avantaj selectiv organismelor. Ea este un proces care a fost cunoscut încă din antichitate prin unele trăsături macroscopice caracteristice și care a beneficiat în secolul trecut de studii experimentale remarcabile realizate de Cohnheim, Lettulle, Mecinikov. Cu toate acestea nu se poate afirma că a intrat într-o epocă de cercetări de mare rigoare analitică decît în ultimele decenii, grație lucrărilor lui Menkin și progreselor considerabile din ultimii ani realizate de imunologie.

ASPECTE ISTORICE

Celsius, încă de la începutul erei noastre, definește inflamația prin cele 4 trăsături macroscopice cardinale: *rubor*, *calor*, *tumor* și *dolor* la care un alt medic celebru al antichității, Galen, adaugă și *functio lesa*.

Această definiție, pe cît este de corectă prin caracterul ei empiric exact, pe atît este de incompletă deoarece din definiție lipsesc aspectele etiologice și patogenetice.

Astăzi putem considera inflamația ca o reacție de protecție a organismului la acțiunea unor factori de mediu — biologici, fizici, chimici — care tinde printr-un complex de modificări locale: circulatorii, umorale și tisulare (în special mezenchimale) să ducă la îndepărtarea agentului etiologic și la repararea țesutului lezat.

După cum s-a mai indicat, complexul de modificări morfo-fiziologice realizate de țesuturile vii la acțiunea diverșilor factori de mediu stă la baza aspectelor macroscopice descrise de Celsius. Interpretările acestor simptome celsiene au fost variate și de cele mai multe

Scanned with OKEN Scanner

ori foarte departe de o explicație științifică, în decursul timpurilor. De aceea nu vor fi menționate în continuare decît acele contribuții și acei autori care au realizat progrese importante în elucidarea proceselor inflamatorii. Astfel, John Hunter, în secolul al XVIII-lea, a arătat că roșeața (rubor) este dată de creșterea afluxului sanguin în vasele dilatate. De asemenea, el a arătat că inflamația este asociată cu fenomene exsudative.

O altă observație valoroasă i se datorează lui Wirchow care a arătat că modificările vasculare în inflamații apar ca o reacție secundară la leziunile tisulare și celulare.

Lucrările experimentale ale lui Cohnheim, realizate pe mezenterul și limba de broască și urechea de iepure, au fost de natură să lămurească, în mare măsură, modificările vasculare, ca și migrarea leucocitară din inflamații. De fapt, experiențele lui Cohnheim constituie debutul experimentului științific în inflamație. Într-adevăr, el demonstrează existența hiperemiei, a marginației leucocitare și a migrației leucocitelor prin peretele vascular în inflamație.

Un considerabil aport în lămurirea naturii mecanismelor de apărare, și implicit a celor inflamatorii, l-au avut descoperirile lui Mecinikov asupra fagocitozei și descoperirile lui Menkin asupra mediatorilor chimici ai inflamației, care au deschis drumul spre perioada analitică a studiului inflamației. În această etapă apar și achizițiile asupra reacțiilor imune ale organismelor.

Istoric, s-a ajuns astfel să se stabilească faptul că modificările din țesutul inflamat sînt consecința atît a acțiunii directe a agentului patogen, cît mai ales a schimburilor, adesea temporare, cu caracter evolutiv și dinamic dintre diferitele compartimente celulare. Apar astfel modificările fie direct determinate, fie datorate mediatorilor chimici, cu alterarea permeabilității barierelor selective ale compartimentelor, permițînd vehicularea din compartimentul umoral în cel tisular a unor elemente tisulare și moleculare neobișnuite. Astfel, aspectele din stromă sînt dominate de modificările vasculare de la nivelul arteriolelor și capilarelor (vasodilatație) ducînd la apariția semnelor clasice de *rubor* și *calor*. Pe măsură ce se produce o creștere a permeabilității se va realiza exsudatul inflamator, cu migrarea celulelor circulante în țesut; constituirea infiltratului inflamator produce tumefierea țesutului (tumor).

MODIFICĂRILE INFLAMATORII ELEMENTARE

Leziunile din inflamație sînt rezultatele unor modificări vasculare, sanguine, umorale, endocrine, nervoase și celulare.

MODIFICĂRILE VASCULARE

Etapele de desfășurare ale inflamației la nivel tisular sînt următoarele: modificări vasculo-lichidiene, migrarea leucocitelor din sînge în țesuturi și formarea unor bariere ce împiedică invazia agentului patogen în restul țesuturilor organismului.

Modificările vasculare reprezintă nu numai reacțiile cele mai precoce la acțiunea agentului inflamator, dar ele constituie și factorul care declanșează și condiționează apariția în cascadă a întregului cortegiu de modificări locale și generale determinînd și morfologia caracterelor macroscopice ale inflamațiilor: *rubor-tumor-calor-dolor*.

Sub acțiunea agentului etiologic inflamator țesutul reacționează printr-o vasodilatație care de fapt este precedată — așa cum au arătat studiile experimentale — de o vasoconstricție tranzitorie, de scurtă durată, produsă printr-un mecanism nervos (reflex axonic).

Scanned with OKEN Scanner

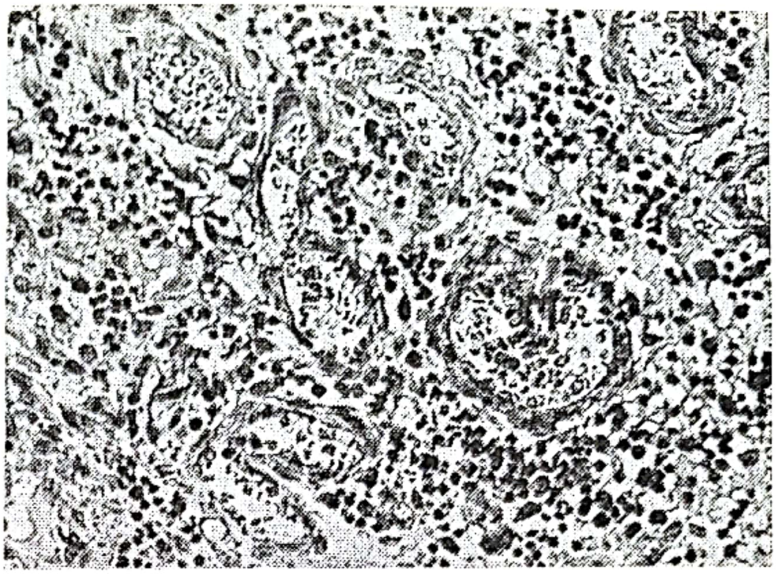

Fig. IV—1. — Țesut de granulație; se observă vase dilatate, pline cu hematii (hiperemie inflamatorie).

Vasodilatația din teritoriul inflamat interesează vasele aferente teritoriului lezat —artere, arteriole, capilare —, fenomen ce va determina un aport crescut de sînge, o hiperemie activă (fig. IV-1), fapt ce se va reflecta printr-o roșeață și căldură crescută față de țesuturile din teritoriile învecinate.

Vasodilatația, ca de altfel și restul fenomenelor inflamatorii (permeabilitatea crescută și migrația leucocitară), este determinată de o serie de factori chimici cunoscuți sub denumirea de mediatori ai inflamației cum sînt histamina și o serie de substanțe kininice ce au o acțiune asemănătoare histaminei.

Creșterea permeabilității capilarelor va determina exsudarea plasmei în țesuturi și formarea edemului inflamator, ceea ce va duce la tumefierea țesutului inflamat și la apariția simptomului celsian — *tumor*.

Microscopic se observă vasele dilatate cu aglomerări de hematii în lumen, iar datorită edemului inflamator elementele constitutive ale țesutului apar îndepărtate între ele prin acumularea unei serozități omogene slab eozinofile la coloratia cu H.E.

Permeabilitatea vasculară crescută în inflamație stă la baza acestui edem interstițial. Tot ea determină trecerea, împreună cu lichidul din patul vascular, a proteinelor plasmatice, la început a albuminelor cu o greutate moleculară mică, apoi a globulinelor și la urmă a fibrinogenului.

Fibrinogenul exsudat în țesuturi se polimerizează dînd naștere fibrinei (fig. IV-2), unul din componentele majore ale exsudatului inflamator. Foarte curînd vor migra în teritoriul inflamat și leucocitele.

Odată cu vasodilatația capilară și creșterea cantității de sînge se produce și modificarea aspectului coloanei sanguine. Normal, axial circulă elementele figurate ale sîngelui, iar spre perete se găsește pelicula de plasmă. În condițiile modificărilor vasculo-lichidiene din inflamație, leucocitele se desprind din centrul coloanei, orientîndu-se spre peretele vascular, realizîndu-se așa-zisa marginație leucocitară (fig. IV-3.) Mecanismul acestei marginații este încă neelucidat. După atașarea leucocitelor la peretele vascular, se produce diapedeza care se desfășoară într-o anumită ordine: mai întîi migrează polimorfonuclearele (granulocite), apoi limfocitele.

Modul de traversare a peretelui de către leucocite nu este încă complet înțeles. Totuși, cercetările recente de microscopie electronică au adus lămu-

Scanned with OKEN Scanner

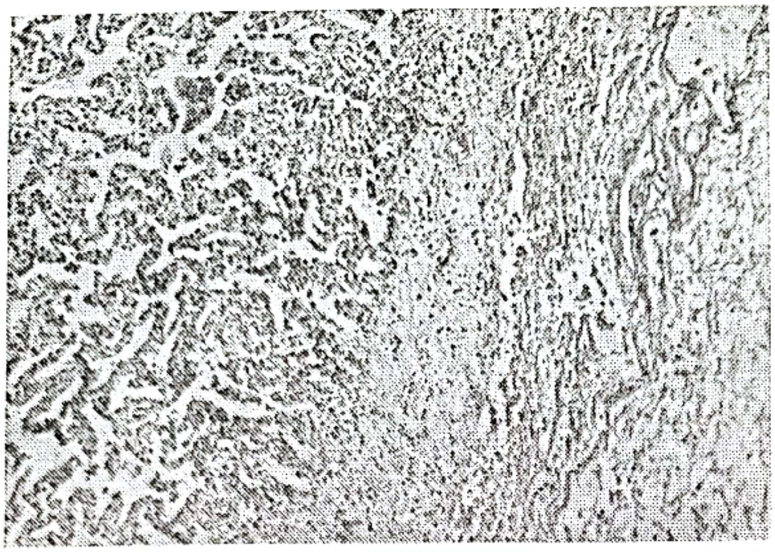

Fig. IV—2. — Pleurezie fibrinoasă; se observă rețeaua de fibrină pe foița pleurală.

riri importante. Se știe mai demult că polimorfonuclearele sînt celule mobile, care se deplasează prin expansiuni citoplasmice numite pseudopode. Se susține că emiterea pseudopodelor se face atunci cînd celula se apropie de endoteliul vascular și traversarea se face în mod activ prin spațiile care se găsesc între celulele endoteliale. Migrarea se face la locul de joncțiune dintre capilar și venula postcapilară. Studiile de microscopie electronică au demonstrat că polimorfonuclearele, îndată ce vin în contact intim cu endoteliul vascular, încep să emită pseudopode, grație cărora se deplasează din lumen în teritoriul extravascular. Ele se strecoară printre celulele endoteliale la locul unde contactul între membranele celulelor endoteliale vecine nu este atît de intim și străbat, după aceea, membrana bazală și straturile perivasculare, ajungînd în țesutul conjunctiv din jurul vasului. Nucleul lobat al polimorfonuclearelor reprezintă tocmai o adaptare la această modalitate de traversare a pereților vasculari. În timpul procesului de migrare lobii se dispun în linie trecînd succesiv prin îngustele zone din membranele bazale. În acest fel vor trece toate polimorfonuclearele și de asemenea monocitele; în schimb, limfocitele se pare că traver-

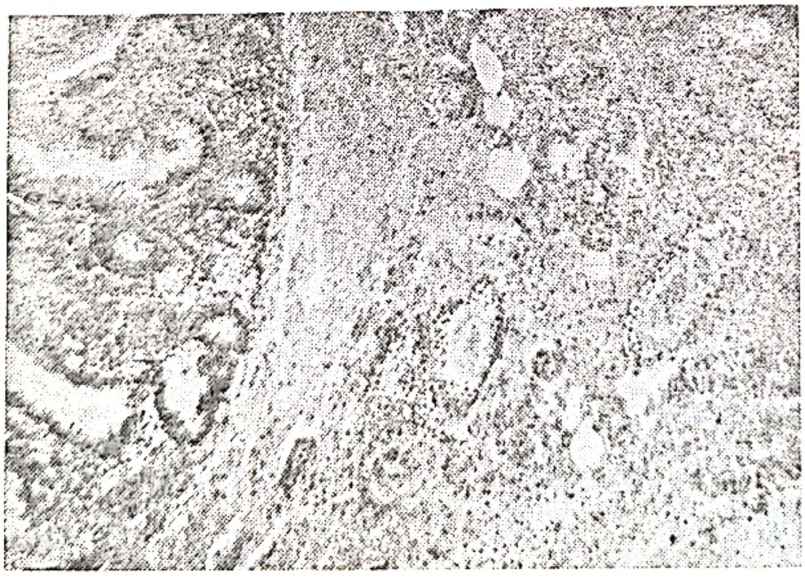

Fig. IV—3. — Intestin, enterită ulcero-hemoragică. În submucoasă se observă vase cu leucocite atașate de perete (marginație leucocitară) și leucocite ce migrează în teritoriul perivascular.

Scanned with OKEN Scanner

sează venule postcapilare prin citoplasma celulelor endoteliale.
În timpul trecerii prin peretele vascular polimorfonuclearele se degranulează parțial, eliberînd enzime lizozomale.
Odată cu participarea celulelor se constituie exsudatul inflamator complet: proteină, fibrină și celule inflamatorii.
În realizarea acestor modificări un rol important îl au mediatorii chimici, atît prin participarea lor la creșterea permeabilității capilare, cît și prin chimiotactismul pe care îl induc celulelor inflamatorii.

MEDIATORII CHIMICI AI INFLAMAȚIEI

Astăzi este un fapt nu numai cunoscut dar și demonstrat că histamina și alte substanțe cu acțiune de tip histaminic determină modificările vasculare din reacția inflamatorie, în special, creșterea permeabilității capilare.
În mod normal, fiziologic, trecerea unor substanțe chimice cu molecule mai mari se poate realiza prin vacuole de micropinocitoză (citopempis) care se deschid pe cele două fețe ale endoteliului, realizînd în mod frecvent navete, cum se exprimă Palade, dinspre marginea endovasculară către cea care vine în contact cu membrana bazală. Totuși, în inflamații, permeabilitatea capilară nu poate fi explicată numai prin acest mecanism. Mecanismul prin care histamina și substanțele histamino-asemănătoare produc creșterea permeabilității capilare este încă subiect de cercetare; cu toate acestea, au fost avansate mai multe modalități.
Histamina și substanțele de tip histaminic determină o spațiere între celulele endoteliale situate la nivelul venulelor postcapilare imediat la locul lor de unire cu capilarele. Această spațiere este evidențiată cu ajutorul microscopului electronic, care permite vizualizarea scurgerii de material coloidal printre celulele endoteliale ale venulelor postcapilare. Substanța care unește celulele endoteliale pare a fi alterată de substanțele chimice eliberate din focarul inflamator. În plus, celulele inflamatorii străbat peretele vascular exact pe la același nivel, lărgind aceste spații uneori în așa măsură încît prin aceste locuri trece nu numai un material cu molecule mai mari sau mai mici, cum sînt proteinele, dar pot trece în mod pasiv și unele eritrocite. Polimorfonuclearele realizează această permeabilizare prin intermediul enzimelor lizosomale eliberate.
După alte opinii, histamina și substanțele cu acțiune asemănătoare (serotonina și kininele) ar produce în mod direct creșterea permeabilității capilare prin combinarea lor cu glicoproteinele și mucopolizaharidele acide din pereții vasculari.
Palade susține că permeabilitatea crescută produsă de histamină s-ar datora vasoconstricției venulei postcapilare, avînd ca efect o creștere a presiunii hidrostatice în capilarul din teritoriul inflamat.
Este posibil ca efectul permeabilizator al acestor substanțe să se realizeze atît prin acțiunea lor vasomotorie — vasodilatație arteriolară și capilară plus vasoconstricția venulei postcapilare — cît și prin acțiunea lor asupra materialului intercelular. Membrana bazală a capilarelor, ca și membrana glomerulară, se lasă traversată ușor atît de molecule cît și de leucocite. Firește că permeabilitatea este crescută atunci cînd există leziuni ale peretelui capilar ca în antrax și unele viroze și, de aceea, în aceste situații exsudatul inflamator conține foarte multe hematii.
Histamina, care se găsește cuplată cu heparina mastocitelor și a celulelor circulante polimorfonucleare bazofile, este eliberată în principal de mastocitele locale și are o viață scurtă; ea durează numai cîteva minute, însă se eliberează continuu, cîteva ore, din

Scanned with OKEN Scanner

momentul declanşării reacţiei inflamatorii. De fapt, se consideră că histamina doar iniţiază procesul de vasodilataţie şi de permeabilitate capilară şi, în continuare, aceste modificări sînt întreţinute şi de alţi mediatori ai inflamaţiei, în special de kininele vasoactive produse din precursori globulinici sub acţiunea unor enzime specifice (proteaze de tipul kalikreinei). Aceste modificări au drept consecinţă realizarea exsudatului inflamator, care va fi constituit din proteine plasmatice ce pot conţine substanţe bactericide naturale, imunoglobuline cu funcţie de anticorpi, fibrinogen şi celule fagocitare. Acumularea acestor elemente va contribui la limitarea procesului inflamator prin formarea unei bariere de fibrină, ce va împiedica difuziunea bacteriilor atît ca barieră mecanică, cît şi prin faptul că prin ataşarea anticorpilor pe reţeaua de fibrină se facilitează fagocitoza. Migrarea fibroblaştilor — care vor asigura apoi procesele reparatorii — se efectuează tot pe suportul oferit de tramele de fibrină.

O altă substanţă vasoactivă care intervine în iniţierea şi întreţinerea modificărilor vasculare din inflamaţii, în special la rozătoare, este serotonina. Ea însă nu are o participare semnificativă în creşterea permeabilităţii capilare la om sau alte mamifere. Aceasta se datoreşte faptului că serotonina, la om, nu se găseşte în cantităţi suficiente în mastocite, ci în celulele argentafine ale mucoasei digestive şi respiratorii, şi, bineînţeles, în tumorile dezvoltate din acestea cum sînt carcinoidele. De aceea, bolnavii cu tumori ale ţesutului argentafin prezintă unele tulburări vasomotorii.

Substanţele foarte active şi cu acţiune de lungă durată care intervin în special în creşterea permeabilităţii capilare sînt kininele, cu bradikinina şi kalidina. Acestea iau naştere din kininogen, care este o alfa-globulină plasmatică, prin acţiunea unor enzime de tip proteolitic, cum este kalikreina şi alte enzime printre care şi o enzimă produsă de neutrofile.

Substanţele vasoactive care se găsesc în granulele mastocitelor, ale celulelor bazofile, eozinofile, neutrofile, precum şi în trombocite se eliberează în mai multe împrejurări şi condiţii, prin diferite mecanisme: a) traumatisme mecanice şi chimice; b) interacţiune pe suprafaţa acestor celule între un antigen şi un anticorp citofilic — în special în stările alergice şi c) prin anafilatoxine derivate din componentele C3a şi C5a ale complementului. În special anticorpii reaginici, ca IgE şi unele subclase de IgG, care s-a dovedit că reacţionează de asemenea cu anticorpii citotropi, activează sistemul complementului. Procesul de degranulare a mastocitelor şi granulocitelor este un proces activ, realizat prin intermediul unor proteine de tip actomiozinic prezente în aceste celule. Histamina din trombocite se eliberează datorită unui *releasing factor* pentru histamina plachetară, produs de limfocitele stimulate cu antigen specific.

În afara histaminei, serotoninei şi kininelor plasmatice mai sînt şi alţi mediatori chimici care intervin mai ales în inflamaţiile de la nivelul leziunilor de tip anafilactic. Printre acestea cele mai importante sînt: 1) substanţele lent reactive ale anafilaxiei (Slow Reacting Substance of Anafilaxis) (SRS-A); 2) factorul de permeabilitate activat în diluţie (Permeability Factor dilute) (PF/dil); 3) prostaglandinele; 4) acetilcolina; 5) derivatele anafilactice ale complementului.

Substanţele lent reactive, deşi sînt estimate a fi acizi graşi, compoziţia lor chimică nu este încă complet elucidată. Ele sînt produse în plămîn şi peretele vascular în condiţiile unei reacţii antigen-anticorp citofilic, avînd ca acţiune

Scanned with OKEN Scanner

sigur dovedită contracția mușchilor netezi.

Factorul de permeabilitate activat prin diluție *(Permeability factor dilute)*, care se presupune că este activat *in vivo* de lichidele de edem — edem care s-a produs deja sub acțiunea histaminei — determină la rîndul său creșterea permeabilității vasculare.

Acetilcolina este produsă în terminațiile parasimpatice ale glandelor căilor respiratorii și mușchilor netezi. Deși nu există dovezi că ea s-ar elibera sub acțiunea reacțiilor antigen-anticorp citotropic, intervine totuși în unele stări alergice prin bronhospasm și creșterea secreției glandelor mucoase. În stările de tip anafilactic pot interveni și catecolaminele (adrenalina și noradrenalina) care produc bronhospasm sau inhibiția spasmului bronșic în funcție de receptorii adrenergici (alfa sau beta) activați. La nivelul bronhiilor avem în principal beta-receptori care în condiții de excitare a lor determină relaxarea mușchilor netezi. Întrucît receptorii alfa sînt excitați iar cei beta inhibați de catecolamine, de obicei ele determină bronhospasme.

Mai puțin clar apare rolul de mediatori chimici în inflamații ale prostaglandinelor. Acestea reprezintă un grup de substanțe a căror constituție chimică este de acizi grași alifatici nesaturați și care au diverse acțiuni asupra mușchilor bronșici; astfel, prostaglandina E2a determină constricția mușchilor bronșici, în timp ce prostaglandinele E1 și E2 determină, din contră, *in vitro*, cel puțin, o relaxare a lor.

După cum s-a văzut din această sumară expunere a mediatorilor chimici ai inflamației, cei mai importanți sînt histaminele și kininele vasoactive, pe care le întîlnim practic în orice tip de inflamație, celelalte intervenind, în principal, în inflamațiile de tip alergic.

CELULELE EXSUDATULUI INFLAMATOR

Așa cum s-a mai spus, infiltratul inflamator mai conține pe lîngă lichidele și proteinele plasmatice și leucocite, ca principale celule participante la realizarea procesului inflamator.

Acțiunea de recunoaștere, captare, distrugere și epurare a agenților provocatori ai inflamației precum și îndepărtarea materialului autolog lezat implică participarea obligatorie a unor sisteme celulare. Practic, în orice proces inflamator este necesară excluderea din organism sau liza, pînă la fragmente informațional nespecifice, a unor substanțe cu moleculă mare, uneori chiar celule și țesuturi întregi. Varietatea mare a compușilor ce se cer lizați nu este compatibilă cu existența unor sisteme enzimatice libere, acelulare, care să realizeze atacul litic asupra acestora, indiferent de natura lor, fără o afectare a structurilor proprii, funcțional necesare și active. În parte, asemenea sisteme s-au realizat totuși în cursul dezvoltării filogenetice a organismelor sub forma factorilor complementului, dar aceștia sînt departe de a putea efectua o acțiune de atac enzimatic în toate împrejurările în care acesta este necesar. Capacitatea de liză completă a substanțelor conținînd o informație biologică nocivă o au sistemele enzimatice lizozomale. În inflamații, organismele dispun de modalități extrem de complexe de acțiune prin mijlocire celulară, al căror rol final este de a expune materialul recunoscut ca eterolog *(nonself)* acțiunii enzimelor lizozomale.

Alte celule produc anticorpi ce reacționează cu materialele străine (eterologe) înainte ca acestea din urmă să fie expuse acțiunii litice a complementului sau enzimelor lizozomale. În degradarea unor asemenea compuși mai intervin și alte tipuri celulare.

Scanned with OKEN Scanner

În continuare vor fi expuse acele celule care participă la reacțiile inflamatorii și care prin intervenția lor directă sau prin cooperare reciprocă realizează tocmai acest rol.

Celulele componente ale exsudatului inflamator pot fi împărțite în următoarele categorii:

I. celule fagocitare (granulocitele și macrofagele) care intervin în îndepărtarea agenților biologici ai inflamației și a substanțelor alterate, cu ajutorul enzimelor litice lizozomale;

II. celule limfoide (limfocite și plasmocite), care asigură în principal funcția de apărare imunologică (umorală și mediată celular) a organismului, a căror funcție se realizează în cooperare cu macrofagele și

III. celule accesorii (mastocite, trombocite), producătoare de factori umorali, ce determină efecte vasomotorii, creșterea permeabilității capilare și chemotactism.

I. CELULELE FAGOCITARE

Fagocitele constituie principalele elemente celulare participante la formarea exsudatului inflamator. Practic, orice exsudat inflamator, cel puțin în faza acută, conține celule fagocitare. Celulele care migrează primele la locul leziunii sînt polimorfonuclearele (granulocitele), de aceea se și numesc celulele fazei de atac a inflamației. Urmează migrarea fagocitelor mononucleare (macrofagele).

Celulele fagocitare au două trăsături fundamentale comune: 1) asigură apărarea organismului pe seama funcției lor digestive și 2) au aceeași origine histogenetică, derivînd dintr-un ancestor comun. Ancestorul comun sau celula *stem*, celulă sușă pluripotentă este, de fapt, precursorul tuturor liniilor de celule hematopoietice. La adulți, această celulă se găsește în măduva osoasă. Din această celulă omnipotentă iau naștere celule *stem-comited* (celule sușă angajate sau celule sușă unipotente) pentru fiecare linie celulară hematopoietică. Aceste din urmă sînt deja angajate în diferențieri pe o anumită linie. Celulele *stem* sînt celule ce se autoînnoiesc. Celulele *stem-comited* (celulele sușă pentru o anumită linie celulară) dau naștere la descendenți ce vor suferi o serie de evenimente de citodiferențiere, pînă la deplina maturizare a celulelor.

La nivelul măduvei osoase, în afara celulelor *stem* se găsesc, după R. von Furth, trei *pool*-uri (compartimente) celulare:

1 — celulele proliferative;
2 — celulele în curs de maturizare;
3 — celulele stocate.

MORFOLOGIA ȘI FUNCȚIA LEUCOCITELOR POLIMORFONUCLEARE

În grupa celulelor proliferative din seria polimorfonuclearelor, pot fi incluse următoarele tipuri celulare, în ordinea diferențierii: 1) mieloblast; 2) promielocit și 3) mielocit.

Deși aceste tipuri celulare formează *pool*-ul celulelor proliferative, totuși, și ele vor suferi cu fiecare diviziune și un *eveniment* de citodiferențiere, restrîngîndu-și de fiecare dată gradul de libertate morfogenetică. Ciclul necesar acestui proces (trecerea de la celula *stem* pînă la mielocit) este de 5—6 zile.

Diferențierea produsă la celulele ce parcurg fluxul proliferativ se relevă net prin date de morfologie microscopică și prin aspectele ultrastructurale ce le prezintă. Astfel, mieloblastul are caracterele citoplasmatice de celulă foarte tînără, cu reticul endoplasmic rugos dezvoltat și poliribozomi numeroși. Încă din acest stadiu apar primele reacții pozitive pentru peroxidază, enzimă caracteristică peroxizomilor — organite de tip lizozomal.

Scanned with OKEN Scanner

Evidențierea enzimei se obține în cisternele perinucleare și sacii ergastoplasmici.

Promielocitul este mai matur și are reticulul endoplasmic rugos mai puțin dezvoltat. Aparatul Golgi este bine reprezentat, iar cisternele sale formează deja în mod activ granule azurofile și specifice, care prin pierderea bazofiliei vor apare sub forma granulațiilor caracteristice polimorfonuclearelor adulte.

Mielocitul prezintă caractere morfologice de celulă mai matură atît prin aspectele nucleului, care este mai mic și mai întunecat, cît și ale citoplasmei, care și-a pierdut bazofilia.

Ultimele celule din *pool*-ul proliferativ (mielocitele) se vor divide și vor genera metamielocitele, care vor constitui elementul mai puțin diferențiat al *pool*-ului celulelor neproliferative. În mare, ele sînt asemănătoare mielocitelor, dar gradul lor mai mare de maturare față de mielocite se traduce, în principal, printr-un nucleu mai alungit și concav care arată deja tendința spre segmentare. Celulele care vor suferi mai multe grade de diferențiere, de la metamielocite pînă la polimorfonuclearele segmentate, vor forma compartimentul maturării. Acest ciclu necesită și el un timp de 5—6 zile.

În procesul de maturare se vor dezvolta două tipuri de granulații (fig. IV-4):

1) granulațiile azurofile voluminoase și rotunde ce constituie lizozomii primari, bogați în enzime digestive, mieloperoxidază și proteine cationice bactericide;

2) granulații secundare sau specifice, care sînt mai mici și alungite, conțin

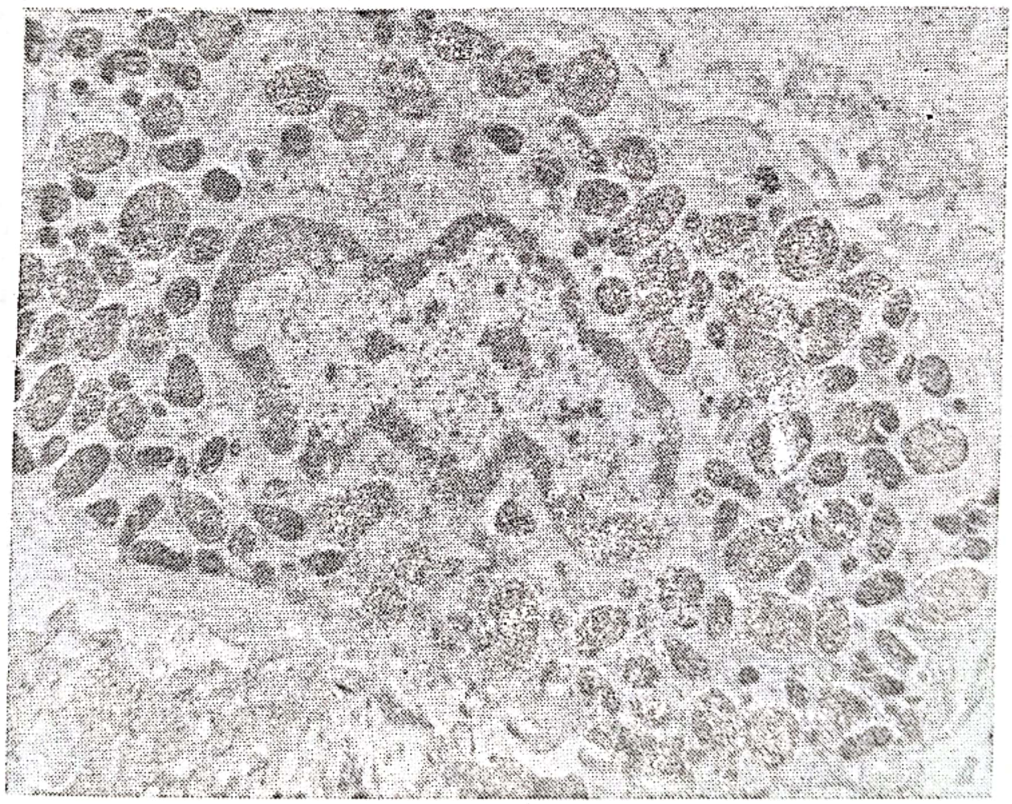

Fig. IV—4. — Polimorfonuclear tînăr (formă de trecere mielocit — PMN) (nucleul cu contur neregulat prezintă o schițare a lobulării). Citoplasma conține un număr mare de granule, printre care se deosebesc: granule primare (azurofile) voluminoase și rotunde; granule secundare (neutrofile), alungite, și granule terțiare (neutrofile) mici, unele în formă de haltere.

Scanned with OKEN Scanner

fosfatază alcalină și lactoferină, substanțe cu proprietăți antibacteriene; aceste granulații nu sînt considerate lizozomi din cauză că le lipsesc hidrolazele acide.

Există trei tipuri de granulocite: neutrofile, eozinofile și bazofile, însă, dintre acestea, neutrofilele joacă rolul principal în apărarea antimicrobiană.

1. Leucocitul neutrofil. Morfologia granulocitelor neutrofile este caracteristică și adecvată funcției lor. Astfel, ele au nucleul lobat (fig. IV-5) pentru a permite strecurarea lor prin spații înguste. Cromatina nucleară se găsește sub formă de blocuri, iar membrana nucleară prezintă discontinuități la nivelul porilor nucleari. De asemenea, nucleii acestor celule nu prezintă nucleoli, fapt ce atestă că la granulocitele mature sinteza de acid ribonucleic a încetat. Aceasta explică și de ce aceste celule nu formează noi lizozomi. În inflamații, ele, după ce își exercită funcția fagocitară sau se degranulează (fig. IV-6), degenerează ireversibil și apoi mor. De altfel, chiar în mod normal, ele au o viață scurtă, de cîteva zile. În citoplasmă, prezintă mitocondrii mici și alungite, aparat Golgi sub forma unor sfere mici, iar reticulul endoplasmic foarte slab reprezentat sau mai adesea absent. Se pot găsi și cîțiva ribozomi liberi, dispersați. Structurile citoplasmice cele mai importante pentru funcția lor o constituie granulațiile, care de fapt au și generat denumirea pe care o poartă. Ele se formează, în principal, în aparatul Golgi. Aceste granulații se dezvoltă în celulele precursoare, în special în celulele *pool*-ului de maturare cum sînt metamielocitele (vezi fig. IV-4). În polinuclearele adulte, formarea granulațiilor încetează. Așa cum s-a menționat în legătură cu celulele *pool*-ului maturării, pe baza studiului conținutului enzimatic se

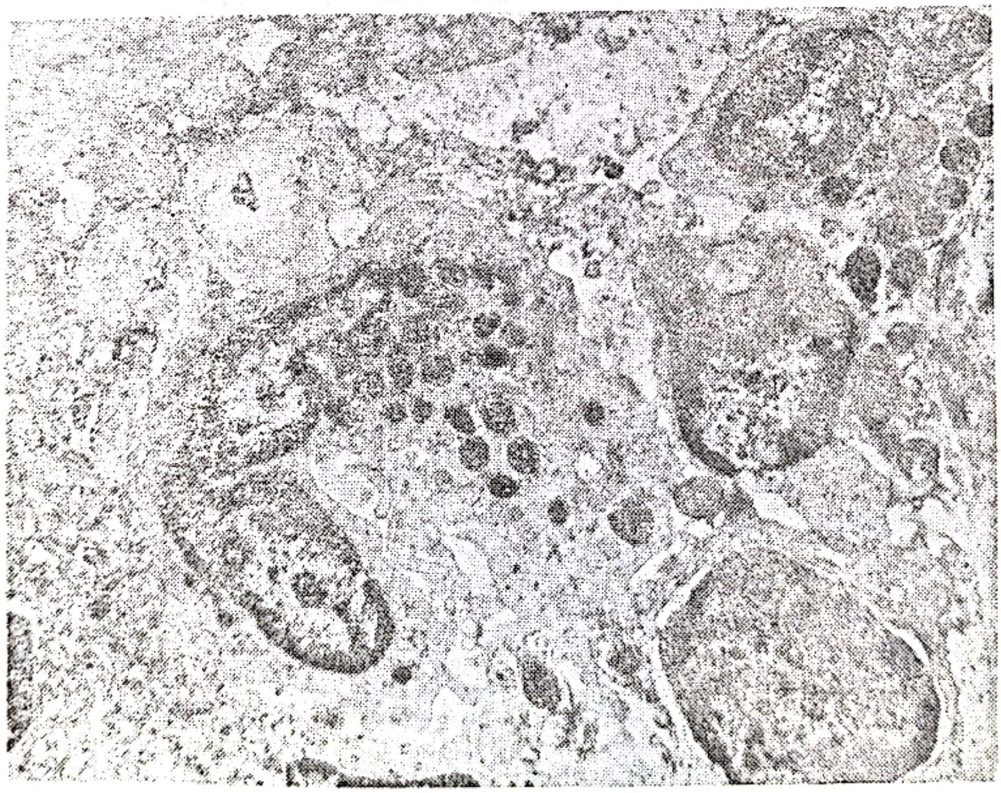

Fig. IV—5. — Polimorfonuclear neutrofil în cadrul unei infiltrații celulare inflamatorii a dermului. Se remarcă structura bilobulată a nucleului și numeroase granule neutrofile secundare, dintre care unele prezintă incluzii cristaline.

Scanned with OKEN Scanner

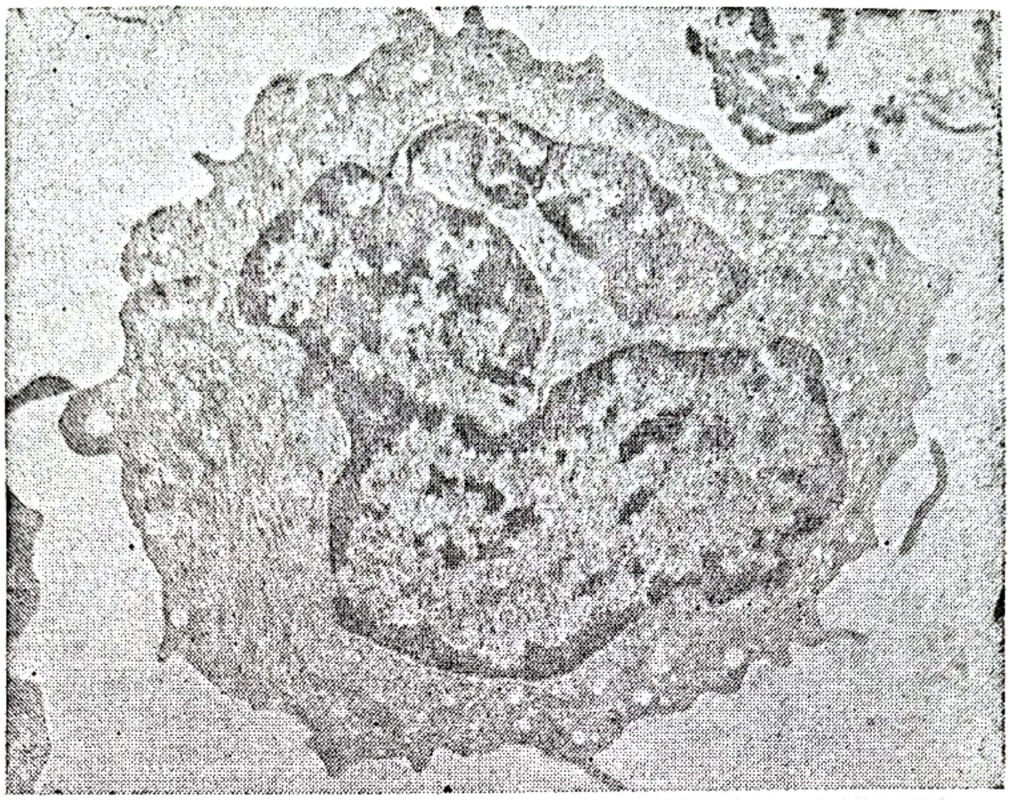

Fig. IV—6. — Polimorfonuclear neutrofil din membrana sinovială într-un caz de artrită reumatoidă. Proces de degranulare și prezența de microvacuole fagocitice. Nucleul prezintă două expansiuni apendiculare.

poate afirma că polimorfonuclearele conţin două tipuri de granulaţii:

1) granulaţii cu funcţie de lizozomi primari — foarte bogate în enzime de tip hidrolazic, care se pot activa atît intracelular (fagolizozomi) cît și extracelular, după expulsie și care corespund granulaţiilor azurofile ale celulelor tinere (ele se dezvoltă din granulaţiile azurofile ale promielocitilor). În celulele mature ele își pierd azurofilia, datorită scăderii conţinutului în mucopolizaharide. La microscopul electronic aceste granulaţii se prezintă ca avînd dimensiuni mari, formă sferică şi pot conţine structuri cu caracter cristaloid în centru;

2) granule neutrofile de dimensiuni mai mici, de formă ovală și care prezintă de asemenea structuri cristaloide în centru. Acestea conţin în special fosfatază alcalină și unele substanţe cu acţiune bactericidă, însă lipsesc din aceste organite enzimele lizozomale.

S-au mai descris cu ajutorul microscopului electronic și o a treia categorie de granule, mult mai mici și de formă alungită sau de haltere, de natură încă obscură (vezi fig. IV-4).

Citoplasma polimorfonuclearelor mai prezintă multe particule de glicogen și vacuole de grăsime.

Primele polimorfonucleare care ajung la locul injuriei, în inflamaţie, provin din circulaţia sanguină, necesitînd 4—6 ore, iar leucocitoza se explică în primul rînd prin mobilizarea lor din compartimentul de depozit și de maturare din măduvă. Creşterea leucocitozei se explică mai puţin prin intensificarea proliferării lor, pentru că în acest caz ar fi necesare 10—12 zile pentru a parcurge tot ciclul de diferenţiere și maturare de la celulele *stem* pînă la polimorfonuclearele ma-

Scanned with OKEN Scanner

ture capabile să-şi exercite cu eficienţă funcţia.

Dacă fagocitele mononucleare de la locul inflamaţiei pot proveni atît din sînge cît şi din proliferare locală, polimorfonuclearele din infiltratul inflamator au origine exclusiv sanguină. De aceea, în foarte multe inflamaţii se observă o creştere a numărului de leucocite sanguine. Această creştere se face pe seama mobilizării din *pool*-ul de stocaj şi de maturare din măduvă. Necesităţile de durată ale leucocitozei pot fi satisfăcute şi prin creşterea proliferării celulelor *stem* şi a celor din *pool*-ulul celulelor proliferative, precum şi prin scurtarea ciclului celular. Factorii care determină acumularea polimorfonuclearelor la locul leziunii inflamatorii sînt tot nişte substanţe chimice, numite generic factori chemotactici. Factorii chemotactici care determină migrarea polimorfonuclearelor se găsesc: a) în focarul inflamator; b) în ser, însă şi alţi factori decît componentele complementului; c) în complement, componentele C_3a, C_5a şi $C_{\overline{567}}$ sînt active chemotactic, d) în granulaţiile neutrofilelor (polipeptide chemotactice active) şi e în produsele bacteriene.

Sub acţiunea factorilor mai sus descrişi, polimorfonuclearele se desprind din centrul coloanei sanguine, orientîndu-se spre peretele vascular şi se lipesc de acest perete. Este aşa-zisa fază de marginaţie leucocitară. Urmează faza de diapedeză în care are loc traversarea peretelui vascular, printre spaţiile dintre celulele endoteliale, după care urmează penetrarea membranei bazale şi în final ele ajung în interstiţiul din zona inflamată. Migrarea polimorfonuclearelor neutrofile începe în prima jumătate de oră şi se exprimă net la 5—6 ore, continuînd tot timpul cît activitatea lor este utilă, şi ca atare stimulată prin factori chemotactici.

În sîngele periferic neutrofilele se găsesc în proporţie de 50 pînă la 75% (aproximativ 2 500—5 000 celule pe milimetru cub de sînge). În torentul circulator şi, în genere, în absenţa unui suport solid sînt inactive, ca mobilitate şi fagocitoză. Aşa cum s-a amintit, numărul lor creşte mult în procesele inflamatorii acute. Stimularea producţiei de neutrofile s-a considerat multă vreme că este dictată atît de factori ţinînd direct de prezenţa unor germeni microbieni în organism, cît şi de dezintegrarea leucocitelor existente. Se pare însă că dezintegrarea leucocitară favorizează mai curînd mobilizarea în circulaţie a leucocitelor preexistente în măduvă. Distrucţia tisulară este şi ea un element de stimulare a leucocitozei. Efectul-stimul propriu-zis a fost atribuit acizilor nucleici eliberaţi. Din focarul inflamator a fost purificat un aşa-zis factor de promovare a leucocitozei (LPF). Datele mai noi arată că factorii solubili de inducţie a leucocitozei provin de la celulele sistemului fagocitar mononuclear care, în mod direct sau prin cooperare cu limfocitele, recunosc alterarea selfului sau penetrarea în organism a unor agenţi nocivi. Datorită motilităţii mari şi echipamentului enzimatic complex, polimorfonuclearele reprezintă celulele fazei de atac al oricărui proces inflamator, găsindu-se în principal în faza acută a exsudaţiei.

Granulocitele neutrofile nu lipsesc nici în inflamaţiile cronice, cel puţin în etapele iniţiale şi tranzitorii ale acestora. În schimb în inflamaţiile cu componentă imună, de tipul hipersensibilităţii întîrziate, neutrofilele joacă, cel puţin aparent, doar un rol secundar, deşi chiar şi în aceste cazuri îşi fac apariţia precoce în focarul inflamator. În inflamaţii, neutrofilele intervin datorită a trei funcţii care le sînt proprii: motilitatea, fagocitoza şi deversarea enzimelor lizozomale în mediu. Mo-

Scanned with OKEN Scanner

Fig. IV—7. — Polimorfonuclear neutrofil pe cale de diapedeză. Citoplasma proemină polar într-un pseudopod, caracterizat prin sărăcia granulelor, în contrast cu abundența lor în restul celulei.

tilitatea leucocitară este foarte marcată. Leucocitul neutrofil poate emite pseudopode (fig. IV-7) cu o lungime reprezentînd de zece ori diametrul celulei. Funcția pseudopodelor este dublă: la nivelul pseudopodului se poate realiza înglobarea unor particule străine sau celula se deplasează în direcția pseudopodului. Motilitatea leucocitelor neutrofile este importantă în cadrul a două procese diferite: trecerea polimorfonuclearelor prin peretele vascular (prin diapedeză) și migrarea în direcția corpilor ce trebuie fagocitați. Pentru ambele procese au fost descriși factori de migrare. Leucocitelor li se atribuie proprietatea de chemotactism, de a se deplasa în direcția sau contrar gradientului unui excitant chimic. Care sînt substratele al căror gradient reprezintă un stimul migrator semnificativ pentru leucocit s-a arătat succint mai sus. În adevăr, leucocitele pot fi văzute la microscop, deplasîndu-se spre o colonie de germeni patogeni. Actualmente se știe însă că diapedeza și migrarea în procesele inflamatorii decurg ca urmare a intervenției unor fenomene complexe și specifice.

Sub raportul mecanismului celular, motilitatea leucocitară a fost atribuită unor tranziții gel-sol la nivelul citoplasmei. Acum este un lucru stabilit că ea se datorește intervenției unor proteine fibrilare de tip actomiozinic, deși acestea se găsesc în cantități foarte reduse. Se apreciază că pentru explicarea principalelor procese de mișcare celulară este necesar un număr de aproximativ 100 filamente actomiozinice per celulă.

Leucocitele neutrofile își exercită activitatea fagocitară — înglobarea de particule prin intermediul unui pseudopod, cu formarea uneia sau mai multor vezicule de endocitoză (fig. IV-8), mai ales împotriva germenilor microbieni și cu predilecție împotriva germenilor piogeni. Neutrofilele sînt, în genere, puțin active în eliminarea detritusului celular, necrotic. În interiorul celulei, vezicula de endocitoză fuzionează cu particule lizozo-

Scanned with OKEN Scanner

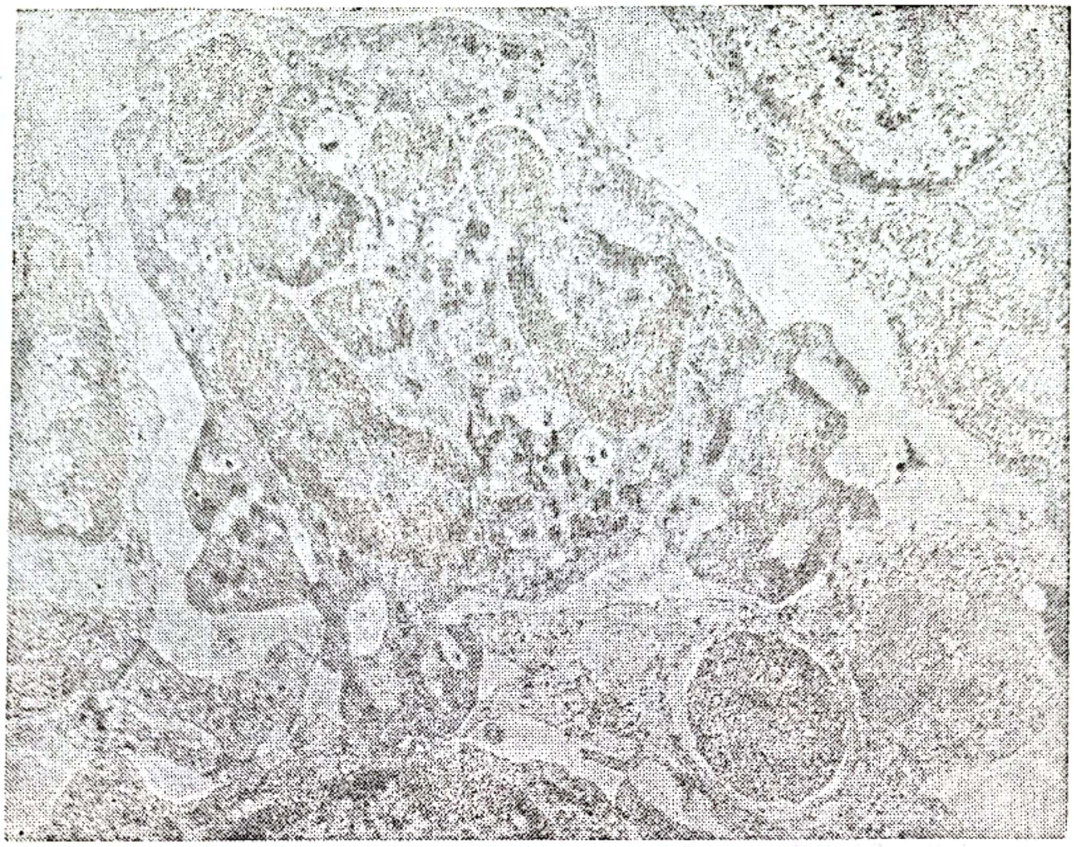

Fig. IV—8. — Ultrastructura unui polimorfonuclear neutrofil surprins în cursul procesului de microfagocitoză. Se remarcă degranularea parțială și prezența de vacuole cu material fagocitat atît în citoplasmă, cît și la nivelul pseudopodelor.

male și are loc digestia germenilor. Datorită însă endotoxinelor eliberate de acestea, leucocitul suferă în timp o degenerescență grasă și carioliză. Se transformă astfel în celulă de puroi (globul de puroi sau piocit).

Activitatea fagocitară antimicrobiană decurge cu rată mai înaltă în prezența unor anticorpi specifici, a opsoninelor. Opsoninele care sînt imunoglobuline (IgG și IgM) facilitează via receptori Fc și receptori pentru complement, atașarea particulelor de membrana polimorfonuclearelor, după care urmează emiterea (prelungirea) pseudopodelor, care fuzionează în jurul particulei atașate formînd vezicula de fagocitoză sau fagozomul. După aceasta, urmează digestia în fagolizozom, care ia naștere prin unirea fagozomului cu lizozomul.

Fagocitoza mediată de imunoglobuline, cu sau fără complement, este numită fagocitoză imună. Această funcție o au acele polimorfonucleare și bineînțeles și macrofagele, care au receptor Fc și pentru atașarea imunoglobulinelor și receptori pentru complement și sînt numite fagocite profesionale.

Funcția de bază a polimorfonuclearelor este de distrugere a bacteriilor și produselor bacteriene (antibacteriană). Ele fagocitează și complexe Ag/Ac. Granulocitele au activitate și în afara oricărei inflamații. În mod normal ele fagocitează bacteriile care trec prin epiteliul de înveliș, ca stratul cornos al pielii și mucoase.

În cazurile în care apare o scădere a activității opsoninelor sau disfuncții ale granulocitului se produce o susceptibilitate la infecțiile piogenice.

Scanned with OKEN Scanner

La nivelul focarelor inflamatorii sau a țesuturilor necrotice neutrofilele expulzează în mediu echipamentul lor de enzime lizozomale. În acest mod, neutrofilele exercită atît o acțiune bactericidă, cît și una de liză a celulelor necrozate. Este important de notat că membranele celulelor viabile sînt relativ rezistente la atacul exogen al enzimelor lizozomale leucocitare, pe cînd celulele necrotice sînt rapid lizate. Totuși, chiar și celulele normale prezintă transformări de membrană sub acțiunea intensă și de durată a enzimelor leucocitare. Are loc o demascare a așa-numiților receptori pentru concanavalina A, proces care a fost pus în legătură cu acțiunea oncogenă a focarelor de inflamație cronică. După cum s-a mai arătat, la trecerea prin peretele vascular neutrofilele eliberează frecvent enzime lizozomale care duc la alterări vasculare. Pînă la o anumită limită, acest proces favorizează mecanismele de apărare permițînd o mai ușoară transvazare a leucocitelor în stadiile ulterioare ale inflamației. În boala cu complexe imune această deversare de enzime lizozomale în pereții vasculari atinge proporții mari, devenind nocivă (de exemplu, în nefrita acută imună, sinovitele autoimune și vasculita Arthus).

Atît migrarea leucocitară, cît și fagocitoza nu pot decurge în cazul leucocitelor aflate în suspensie, ci doar cînd acestea aderă la un substrat. În inflamații, substratul respectiv este oferit de obicei de exudatul de fibrină. Acesta este ulterior îndepărtat tocmai prin fibrinolizina leucocitară, deversată împreună cu restul enzimelor lizozomale.

2. **Leucocitul eozinofil.** În sîngele individului normal polimorfonuclearele eozinofile sînt întîlnite în proporții variabile, între 0 și 6%, ceea ce corespunde unui număr total de 0 pînă la 400 celule pe milimetru cub. Eozinofilul este întrucîtva mai mare, ca diametru, decît neutrofilul, măsurînd între 12 și 17 μ. Nucleul este, în genere, bilobat („în desagă"). Granulațiile specifice sînt colorate de eozină prin metoda pancromă, datorită faptului că ele au proteine bazice. Sînt relativ mari, uniform distribuite în citoplasmă, iar în celulele vii apar refringente și antrenate de diferite mișcări. Aceste granulații apar dense în microscopia electronică, sînt limitate de o membrană și au un aspect care sugerează o structură cristalină (fig. IV-9), dar care pare să provină dintr-o organizare lamelară. Granulațiile conțin cantități apreciabile de enzime lizozomale.

Citoplasma celulelor mai conține: mitocondrii (fig. IV-10) care sînt ceva mai mari și mai numeroase ca la neutrofile, aparat Golgi, de asemenea mai dezvoltat decît la neutrofile și reticul endoplasmic, în cantitate relativ redusă. Suprafața acestor celule prezintă neregularități, sub formă de microvili și pseudopode. Eozinofilul este caracterizat prin capacitatea de a fi mobil și prin fagocitoză, dar nu în aceeași măsură cu neutrofilul. Sub raport chimic este important de știut că eozinofilul conține cantități moderate de histamină și triptamină.

Funcțiile leucocitului eozinofilic rămîn, pînă în prezent, mult mai puțin cunoscute decît cele ale neutrofilului. Creșterea locală sau generală a eozinofilelor (eozinofilia) se produce în bolile alergice și în cazul infestării cu paraziți, avînd efect citotoxic asupra parazitului (Schisostoma). Astfel, în astmul bronșic, mucoasa bronșică apare masiv infiltrată cu eozinofile. La locul de situare a paraziților în țesuturi se află, de asemenea, infiltrate cu eozinofile. Inițial, eozinofilia a fost considerată o reacție directă la prezența unor proteine străine. Ulterior, a fost tratată mai curînd ca un răspuns la creșterea titrului anticorpilor în cursul imunizării. Actualmente, eozinofilelor li se atribuie rolul de a fago-

Scanned with OKEN Scanner

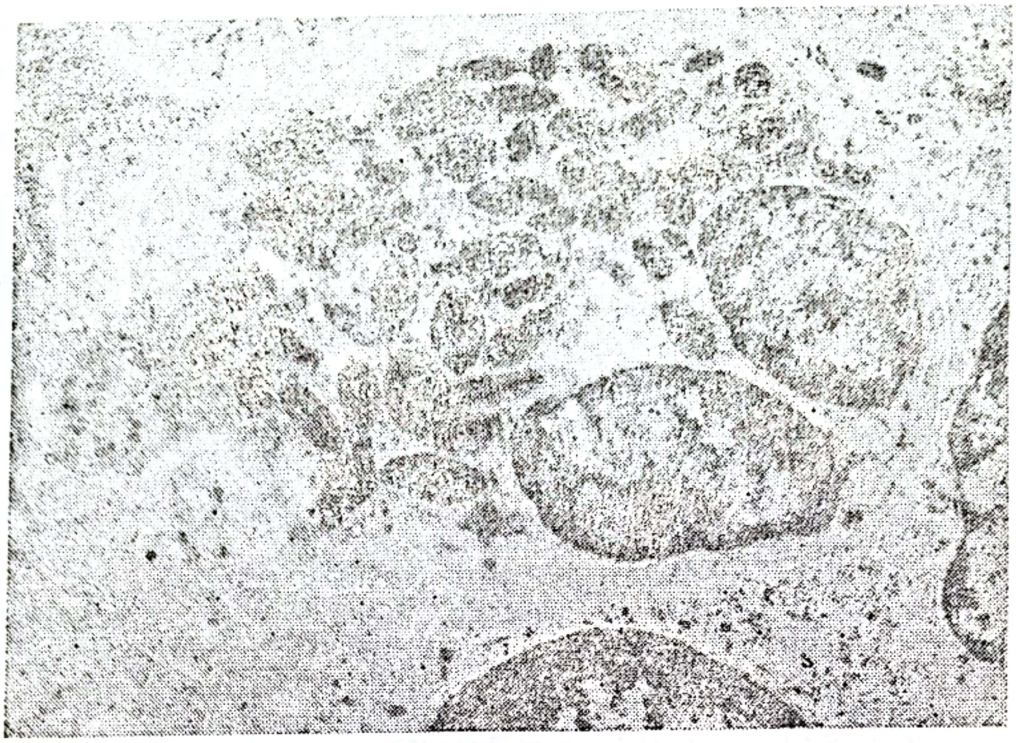

Fig. IV—9. — Idem. Numeroase granule specifice caracterizate prin prezența cristalelor proteice într-un polimorfonuclear eozinofil.

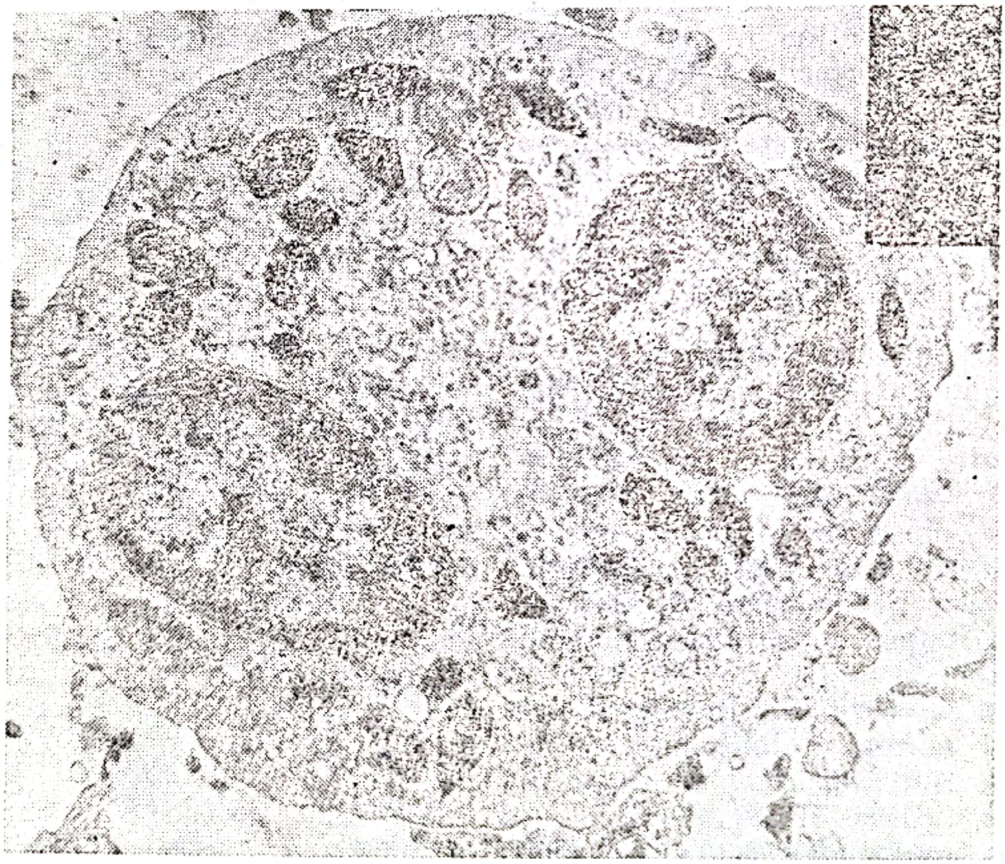

Fig. IV—10. — Polimorfonuclear eozinofil. Secțiunea surprinde cei doi lobi ai nucleului și frecvente granule în a căror matrice se deosebesc cristale proteice.

Scanned with OKEN Scanner

cita complexe antigen-anticorp. Oricum ar sta lucrurile, eozinofilele eliberează la locul leziunilor amine biogene, care modifică permeabilitatea vasculară.

O semnificaţie încă mai neclară o are acumularea de eozinofile în leziunile din ganglionii limfatici în boala Hodgkin. Atît compuşii cortizonici cît şi ACTH provoacă o rapidă şi marcată eozinopenie, care merge pînă la dispariţia totală a eozinofilelor din sîngele circulant.

3. **Macrofagele.** Multă vreme, filiaţia între monocitele sanguine şi histiocitele tisulare a constituit un subiect de dispute aprinse şi de opinii contradictorii. Astăzi există aproape un consens unanim în a considera că monocitele sanguine, care se produc continuu în măduva osoasă, migrează la nivelul ţesuturilor devenind histiocite sau, după caz, celule Kupffer macrofage alveolare sau peritoneale, osteoclaste şi, eventual, celule microgliale şi celule reticulare.

Studiile care utilizează celule cu cromozomi markeri au arătat că histiocitele şi celulele reticulare provin din celule *stem* din măduva osoasă, trecînd prin stadiul de monocite sanguine circulante. După 1—3 zile, monocitele sanguine trec în ţesuturi unde devin histiocite sau, după împrejurări, celule reticulare. Aceste experienţe infirmă teoria clasică după care celulele monocitare ar lua naştere din celule reticulare, adevărul prezentîndu-se exact invers.

Astăzi precumpăneşte opinia că celulele reticulare nu au nici o înrudire histogenetică cu macrofagele considerîndu-se celula reticulară ca o formă diferenţiată de celulă conjunctivă.

După această concepţie celula reticulară ar avea rolul doar de celulă formatoare a scheletului fibrocelular al organelor limfoide.

S-a putut dovedi acest lucru pentru macrofagele din alveolele pulmonare, macrofagele din lichidul peritoneal, celulele Kupffer etc. În trecut, Aschoff, pe baza capacităţii de încorporare, de către unele celule, a unor coloranţi introduşi în organismul viu, a elaborat conceptul de sistem reticulo-endotelial. Studiile ulterioare au arătat că celulele endoteliale ce tapetează vasele şi capilarele nu sînt fagocite, avînd doar o funcţie mai universală, întîlnită şi la alte celule de pinocitoză.

Ulterior, s-a văzut că activitate mare de fagocitoză au doar histiocitele şi monocitele, ceea ce a justificat denumirea de sistem macrofagic sau sistemul fagocitelor mononucleare. (Pentru detalii vezi sub capitolul despre „patologia sistemului macrofagic".)

Sistemul fagocitar mononuclear care formează celulele macrofagice cuprinde: 1) celule tisulare—histiocite şi 2) celule sanguine — monocite. Toate acestea se găsesc în ţesuturile hemato- şi limfopoietice ca: măduva osoasă, timus, splină, ganglioni limfatici; de asemenea, se găsesc în ficat ca celule Kupffer, în lichidele pleurale, peritoneale şi sinoviale, în alveolele pulmonare, în sistemul nervos ca microglie sau celule reticulare în plexurile coroide etc. În ţesutul conjunctiv al tegumentelor şi organelor se întîlnesc de asemenea histiocite şi monocite. În situaţiile cînd aceste celule nu pot fagocita particule endocitate, ele se transformă în celule gigante multinucleate. În funcţie de materialul endocitat pot suferi o serie de alte transformări (de exemplu, ca celule epitelioide).

FAGOCITELE MONONUCLEARE (monocitele macrofagice)

Aşa cum s-a arătat, monocitul are aceiaşi celulă *stem* pluripotentă ca şi granulocitele şi celelalte celule hemato- şi limfopoietice.

După ce din această celulă omnipotentă se va diferenţia celula *stem* pentru linia monocitară, aceasta din urmă va trece prin următoarele trepte succesive pînă la monocitul sanguin —

Scanned with OKEN Scanner

monoblastul, promonocitul și monocitul adult, care intră în circulație, unde va rămîne 1—3 zile, de unde va trece în țesuturi devenind histiocit sau macrofag tisular.

La nivelul măduvei, în afară de celulele *stem* mai există cele două trepte precursoare — monoblastul și promonocitul, care reprezintă echivalentul *pool*-ului proliferativ de la granulocite. Nu există un *pool* de maturare și nici de stocare a monocitelor mature la nivelul măduvei.

Monocitele și macrofagele se divid numai în situații excepționale (intense stimulări antigenice). Aceste celule prezintă o morfologie destul de caracteristică, însă este de subliniat existența la nivelul citoplasmei a unor lizozomi ce conțin hidrolaze active la pH acid. În stadiu de monocit (fig. IV-11) și histiocit, fără a fi în activitate fagocitară (fig. IV-12), posedă lizozomi electronoopaci dar mai puțin dezvoltați decît în stadiul de macrofag activ. Macrofagele au capacitatea de a forma noi lizozomi secundari și, în general, sînt capabile de maturare și de modulare a funcției în concordanță cu necesitățile și condițiile locale (fig. IV-13, IV-14, IV-15).

La nivelul focarului lezional, după granulocite se acumulează fagocitele mononucleare.

Unele inflamații se pot însoți de o monocitoză care se produce datorită stimulării și scurtării ciclului medular al monocitopoiezei însă, în general, inflamațiile nu se acompaniază de monocitoză apreciabilă.

Acumularea monocitelor în focarul inflamator este, de asemenea, determinată de unii factori chemotactici. Acești factori sînt eliberați de 1) neutrofilele care se găsesc deja în focarul inflamator și 2) de limfocitele T

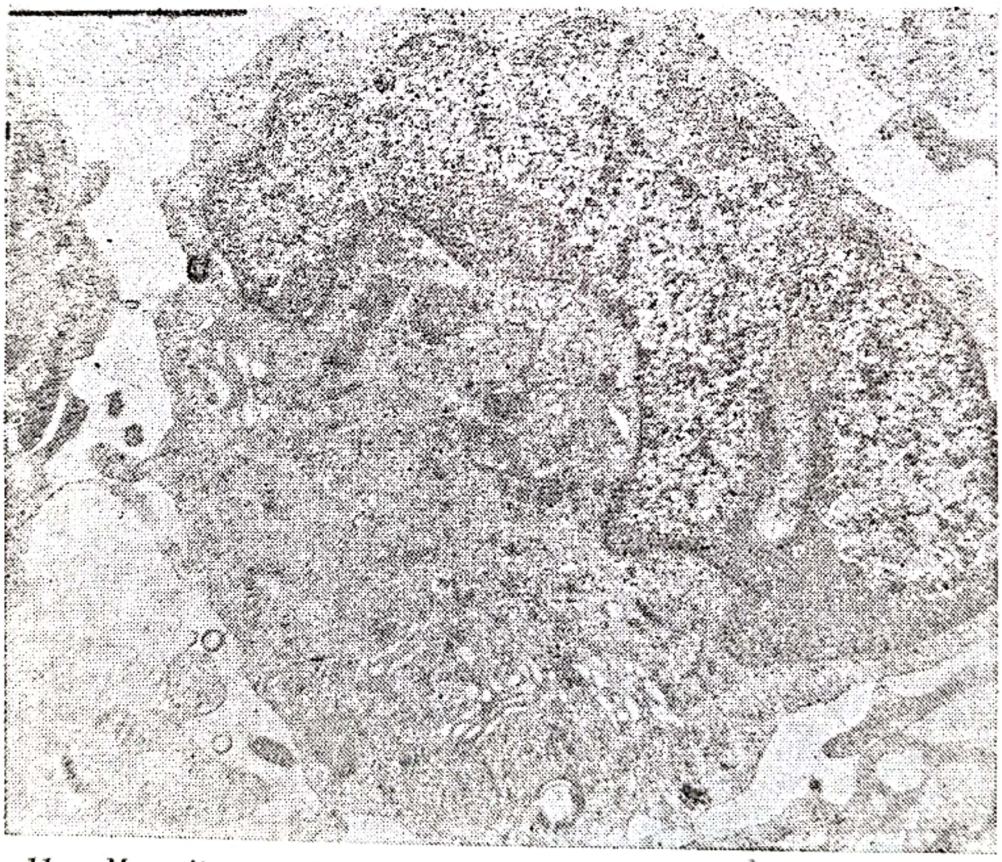

Fig. IV—11. — Monocit prezentînd un nucleu excentric în potcoavă, sărac în heterocromatină. Citoplasma abundentă conține un număr redus de lizozomi electronoopaci, numeroase granule azurofile și un complex Golgi bine dezvoltat.

Scanned with OKEN Scanner

Fig. IV—12. — Se remarcă un număr important de lizozomi cu aspect de corpi denşi electronoopaci, încojurați de o singură membrană, dispuși în vecinătatea nucleului. Citoplasma mai conține numeroase mitocondrii, ribosomi, canale endoreticulare și un complex Golgi.

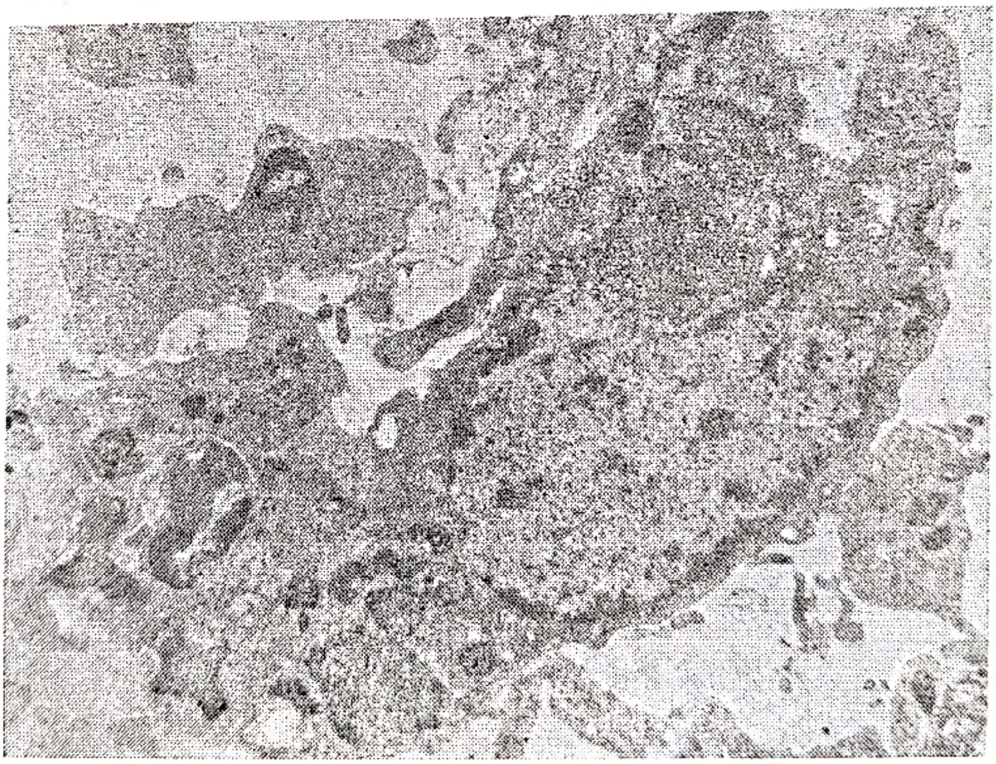

Fig. IV—13. — Macrofag activ prezentînd un număr mare de fagolizozomi. Reacţia pozitivă pentru fosfataza acidă ca şi conţinutul fagocitat, aflat în diferite stadii de digestie, semnalează o vie activitate fagocitară.

Scanned with OKEN Scanner

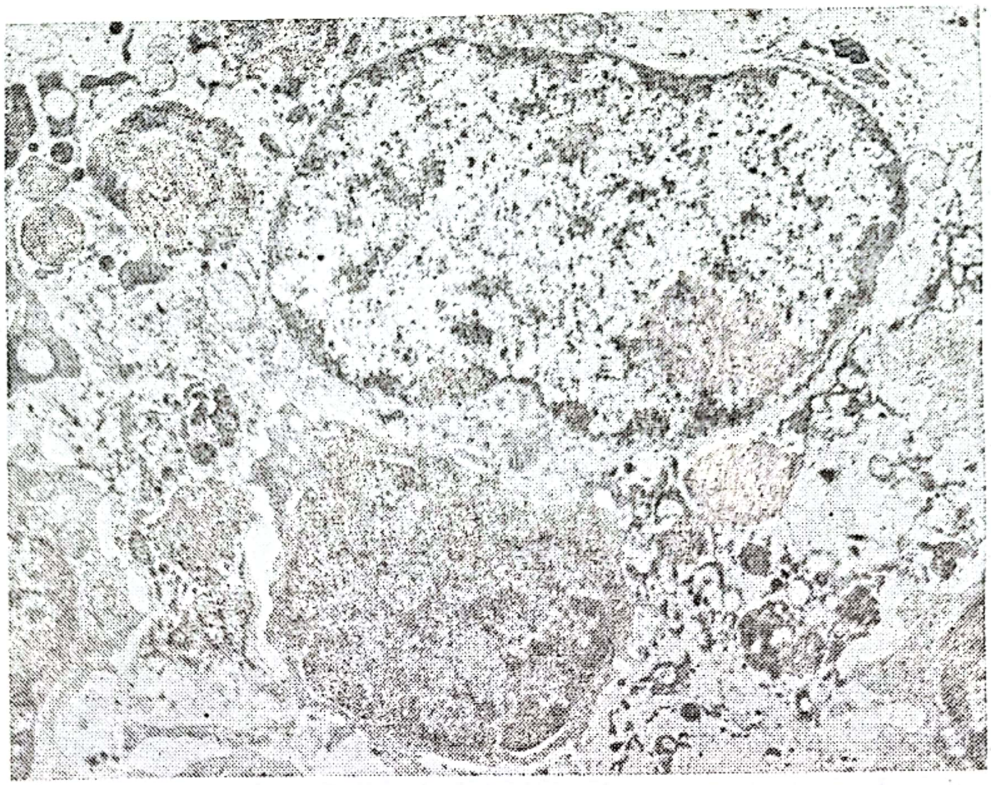

Fig. IV—14. — Macrofag prezentînd un număr mare de lizozomi și fagolizozomi în contact intim cu un limfocit.

Fig. IV—15. — Eritrofagocitoză într-un macrofag situat într-o zonă de diapedeză a hematiilor.

Scanned with OKEN Scanner

activate de antigen specific. În acest al doilea caz, infiltrarea de mononucleare este mult mai întinsă și de mai lungă durată și se produce în inflamațiile care implică o hipersensibilitate de tip tuberculoid (întîrziată). Activarea macrofagelor de către limfocitul T activat se face prin limfokine. Unele componente ale complementului, ca și unele substrate din țesutul conjunctiv, s-au dovedit de asemenea a fi chemotactic active pentru monocitele fagocitare. Grație funcției lor de macrofagocitoză, monocitele participă la curățirea teritoriului inflamat de detritusurile mai grosiere — material etero- și autolog. Pentru această activitate de curățire a teritoriului lezat patologiștii le-au numit „celule măturătoare" sau „gunoieri". În afara inflamației acute, monocitele participă în foarte mare măsură la reacțiile inflamatorii cronice, în special la inflamațiile granulomatoase.

În inflamațiile granulomatoase, în a căror componență intră reacțiile de hipersensibilitate mediată celular, cu formare de granuloame specifice (tuberculoză, lepră etc.). monocitele provin atît din circulația, cît și din proliferarea macrofagelor tisulare locale. În cazul în care materialul fogocitat de macrofage nu poate fi complet digerat, celulele își modifică morfologia luînd aspect de celule epitelioide și celule gigante multinucleate. Acestea au și ele receptori pentru Fc și deci sînt capabile de fagocitoză imună. Se poate conchide că macrofagele au funcții mult mai complexe decît granulocitele, au un spațiu mai larg de activitate și deci o pondere mult mai mare în apărarea organismului. Consecutiv acumulării de macrofage într-un focar inflamator, o a doua infecție locală, așa cum s-a dovedit experimental este practic imposibilă.

În timp ce granulocitele au, în principal, sarcina de a apăra organismul împotriva agresiunii bacteriene, macrofagele fagocitează în afară de bacterii și alte microorganisme ca: fungi, protozoare, virusuri. Ele au, de asemenea, o funcție de *clearance* a organismului față de autologul (selful) alterat ca: eritrocite îmbătrînite și patologice, detritusuri celulare etc. Un rol foarte important îl au macrofagele în apărarea imunologică. În afara faptului că fagocitează materiale cu rol antigenic și complexe antigen-anticorp, ele cooperează cu celulele limfoide anticorpoformatoare în sinteza de anticorpi, intervin în apărarea antitumorală prin mecanisme indirecte și chiar direct prin efect citotoxic asupra celulelor tumorale etc.

CELULE DERIVATE DIN FAGOCITELE MONONUCLEARE

Celule epitelioide. În unele procese patologice, în special în inflamațiile cronice (tuberculoza, sarcoidoza ș.a.), în procesul inflamator întîlnim un mare număr de celule cu o morfologie particulară — nucleul palid, citoplasmă abundentă — care amintesc de aspectul morfologic al celulelor epiteliale (fără a fi celule epiteliale), din care cauză au fost denumite celule epitelioide (fig. IV-16).

Aceste celule sînt macrofage în dificultate de digerare a materialului, endocitat. De exemplu, în tuberculoză peretele micobacteriei tuberculoase prezintă materiale greu digerabile (complexe lipido-proteice) care determină modularea morfologică și funcțională a acestor celule, realizîndu-se un alt aspect morfologic în comparație cu macrofagele care își desfășoară funcția în mod normal. Se poate spune pe drept cuvînt că aceste celule sînt macrofage bolnave de „indigestie".

Celule gigante multinucleate (tip Langhans și de corp străin). În același tip de procese patologice (vezi mai sus) ca și în cazurile de pătrundere în organism a unor particule străine nedigerabile, sistemul fagocitelor mono-

Scanned with OKEN Scanner

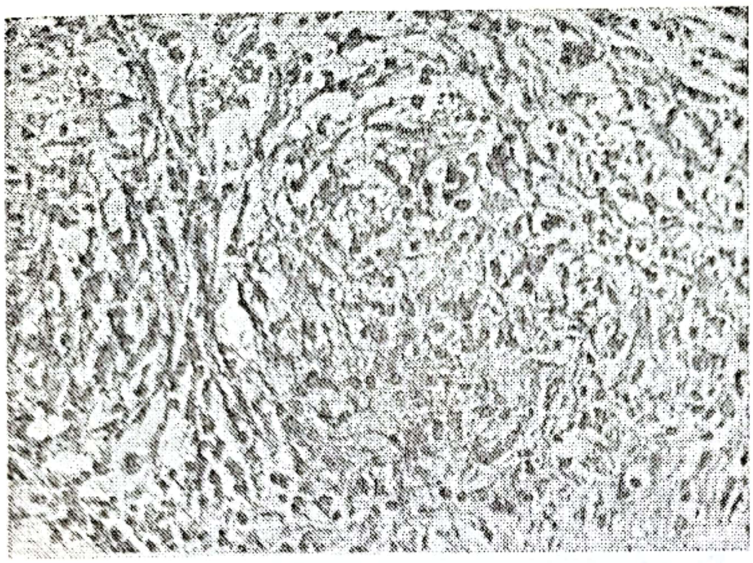

Fig. IV—16. — Celule epiteliale dintr-un folicul tuberculos.

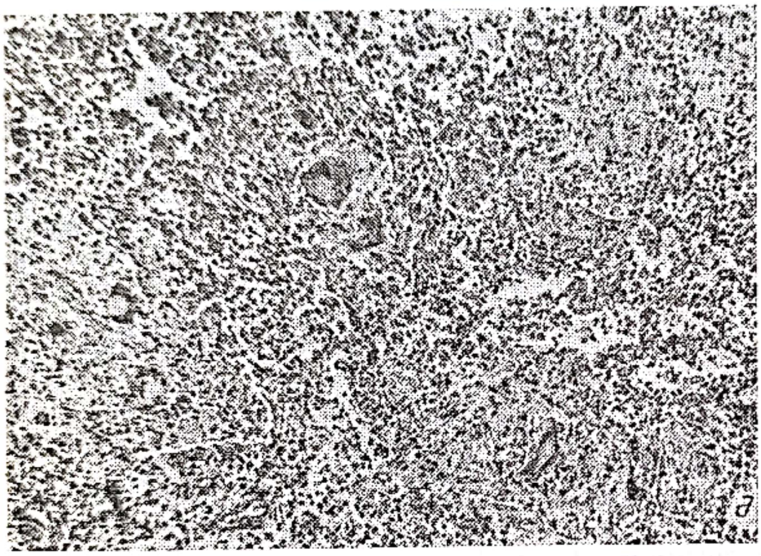

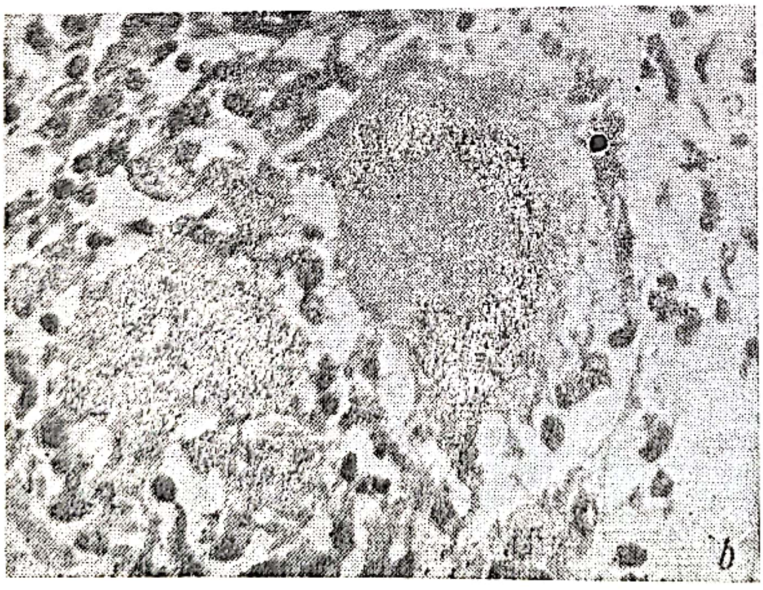

Fig. IV—17 a, b. — Celulă gigantă Langhans într-o leziune tuberculoasă.

Scanned with OKEN Scanner

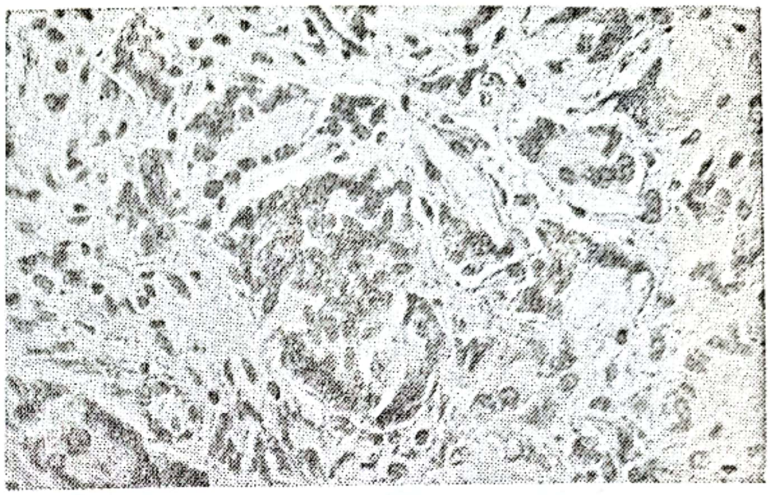

Fig. IV—18. — Celule gigante multinucleate într-un granulom de corp străin.

nucleare dă naștere la celule gigante multinucleate, de tip Langhans (fig. IV-17 a, b) (în unele inflamații cronice tbc) sau de corp străin (în inflamațiile granulomatoase de corp străin (fig. IV-18). Acestea iau naștere fie prin fuziunea celulelor epitelioide (în cazul celulelor de tip Langhans) sau a histiocitelor macrofagice (în cazul particulelor de corp străin).

Unii autori susțin că ele pot lua naștere prin diviziuni ale nucleilor, neurmate de citodiereză.

Celule asemănătoare (histiocite multinucleate) întîlnim și în unele procese proliferative nontumorale cum sînt histiocitozele X.

II. CELULELE LIMFOIDE

Al doilea grup de celule constituente ale infiltratului inflamator sînt celulele care asigură apărarea imună, mediată atît celular, cît și umoral. Aceste celule sînt celulele limfocitare și plasmocitare. Ele formează componenta celulară cea mai importantă a infiltratului inflamator din inflamațiile cronice și unele inflamații de tip viral. Limfocitele traversează peretele vascular la nivelul venulei postcapilare, trecînd prin citoplasma celulelor endoteliale (fig. IV-19, IV-20 și IV-21) și migrează la locul unde este necesară apărarea față de eteroantigen. Celulele limfocitare se găsesc în diversele țesuturi limfoide ca: timus, măduva osoasă, amigdale, apendice, în sînge, limfă, ganglioni limfatici, splină, plăcile Payer și, în general, în mucoasele gastro-intestinală și respiratorie, în timp ce, plasmocitele se găsesc în principal, în *lamina* proprie a mucoasei tubului digestiv. Celulele limfoide derivă dintr-o celulă susă, care în perioada embrionară își are originea în sacul vitelin și în organele hematopoietice embrionare (măduva osoasă, ficat) iar la adult în măduva osoasă. De aici, celulele ce se vor diferența pentru a asigura imunitatea mediată celular vor trece în timus, considerat ca organ limfoid central, unde vor suferi influențele acestui organ, astfel că ele vor cîștiga competență imunologică numai după această prealabilă instruire. Aceste celule au fost denumite celule T (sau timo-dependente). Alte celule nu vor trece prin timus, ci sub influența unor factori umorali și tisulari, cu o natură încă incomplet precizată pentru om și mamifere, vor genera celulele producătoare și secretoare de imunoglobuline, asigurînd în felul acesta imunitatea mediată prin anticorpi. Aceste celule au fost denumite bursodependente întrucît la păsări ele sînt furnizate de bursa Fabricius și sub influența acestui organ limfoid central

Scanned with OKEN Scanner

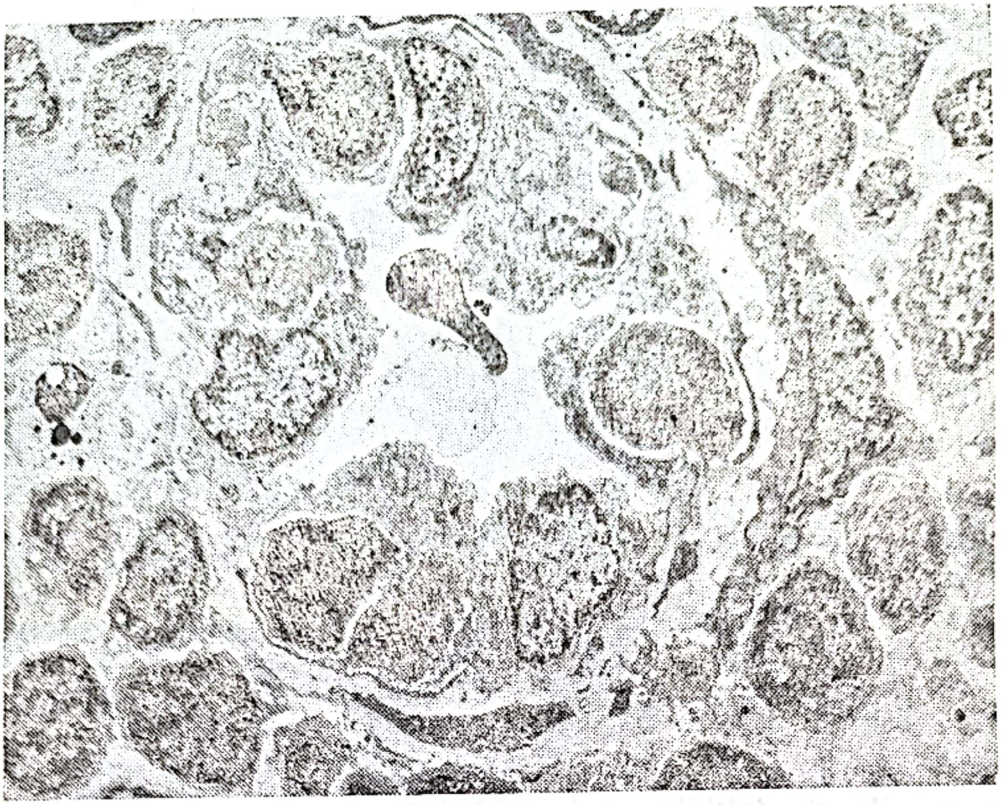

Fig. IV—19. — Venulă postcapilară dintr-un ganglion limfatic. Se remarcă limfocite surprinse în interiorul citoplasmei endoteliale vasculare pe care o traversează spre a pătrunde din lumen în țesut.

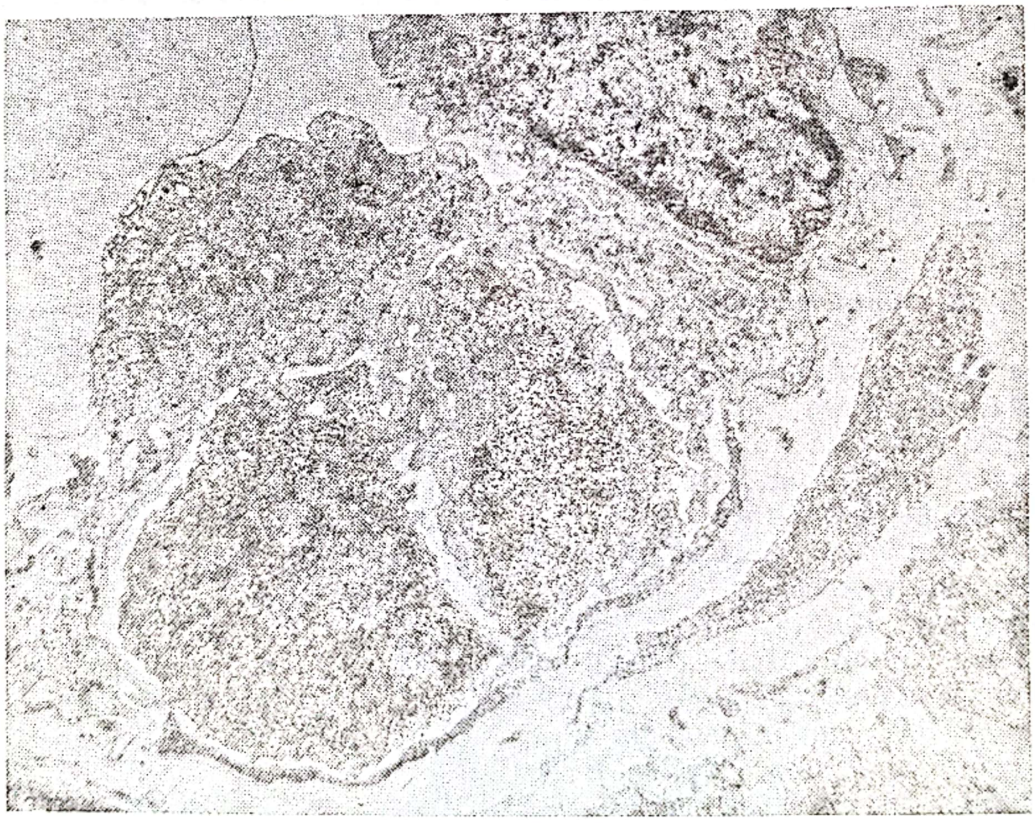

Fig. IV—20. — Detaliu din fig. IV—19 demonstrînd raporturile dintre limfocite și citoplasma endotelială în cursul circulației prin venula postcapilară.

Scanned with OKEN Scanner

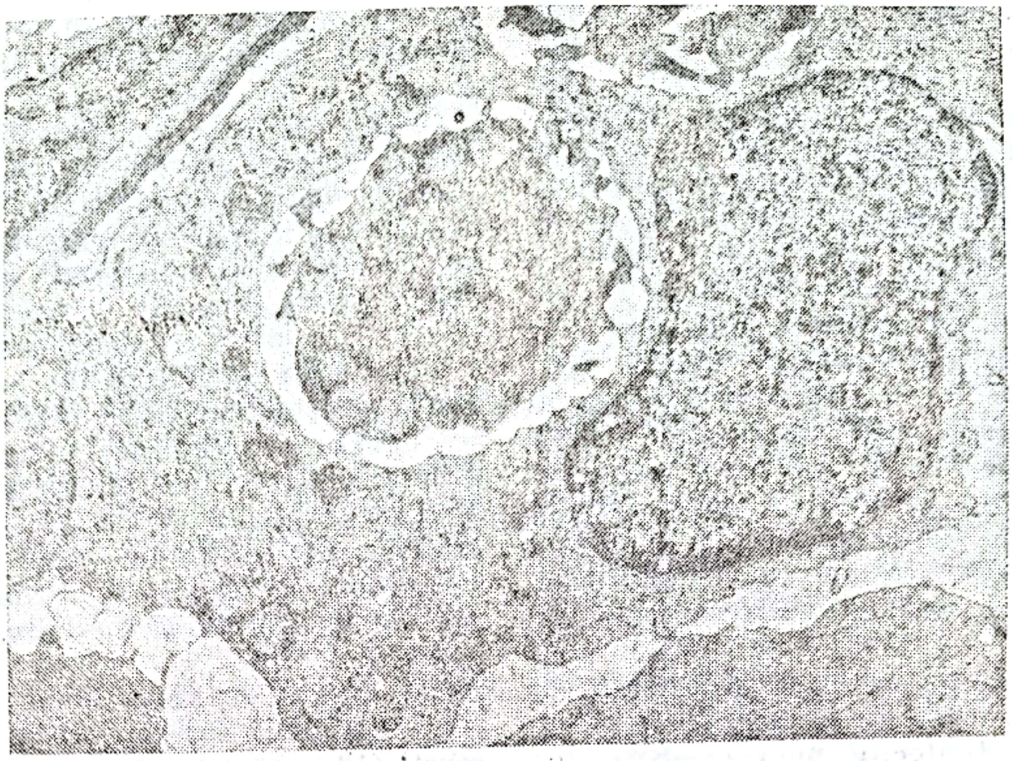

Fig. IV—21. — Limfocit endocitat de o celulă endotelială pe care o traversează.

se vor diferenția spre celule secretorii de imunoglobuline. La om și mamifere nu s-a putut evidenția, pentru această categorie de limfocite, un organ limfoid central, ca în cazul păsărilor, deși au fost implicate ca având această funcție, amigdalele și apendicele la om, și *saculus rotundus* la iepure. Din această cauză, denumirea de celule bursodependente nu se justifică decît la păsări.

La om și mamifere, nu există un consens general în legătură cu individualizarea unui organ central furnizor de limfocite B.

Există indici că unele structuri limfoide atașate tubului digestiv (amigdalele faringiene și palatine) ar putea avea un rol burso-echivalent; alte date, mult mai veridice însă, pledează pentru un asemenea rol al măduvei osoase. Probabil că acest organ „burso-echivalent" este mai difuz la mamifere și deci nu este structurat ca o formațiune anatomică distinctă, din care cauză și factorul umoral care condiționează diferențierea celulelor B a fost denumit ubicvitină. Sub influența ubicvitinei aceste celule se diferențiază în tipul de limfocit producător și secretor de anticorpi și plasmocit — aceasta fiind celula cea mai matură a respectivei categorii. De aceea ele au fost denumite celule timoindependente sau *bone marrow* dependente, fiind în mod curent notate cu litera B.

Există deci două mari categorii de limfocite: 1) limfocitele T care asigură imunitatea mediată prin celule (imunitate celulară) și 2) limfocitele B care asigură imunitatea mediată prin anticorpi (imunitate umorală). Cele două linii de celule imunocompetente populează teritorii distincte în unele organe limfoide periferice: celulele B se găsesc în ganglioni în zona corticală, în timp ce în splină, la periferia foliculilor, în zona ce vine în contact cu pulpa roșie, iar celulele T se dispun în zona paracorticală a ganglionilor limfatici și în teritoriul central din jurul arterei penicilate în foliculii splenici.

Scanned with OKEN Scanner

Individualizarea limfocitelor, după criterii pur morfologice, întîmpină dificultăți, deoarece în categoria celulelor de aspect limfocitar se cuprinde de fapt o populație celulară eterogenă. Atunci cînd la colorațiile uzuale criteriile morfologice și de tinctorialitate par să indice existența unei populații limfocitare omogene, în frotiu de sînge periferic în realitate se examinează o populație de 65—75% limfocite T, iar restul în limfocite B și, în număr mult mai mic, alte celule cu o morfologie tot limfocitică ca: celule *stem* primitive, celule *stem* diferențiate și precursori ai monocitelor. Toate acestea au o morfologie aproape identică în microscopia optică.

Astfel, după talie, se obișnuiește ca limfocitele să fie împărțite în 3 categorii: limfocite mici (5—8 μ), limfocite medii (8—12 μ) și limfocite mari (12—15 μ). Limfocitele de dimensiuni mai mari se pot dezvolta din limfocite mici care au suferit transformări blastice prin stimulare cu antigene specifice. De asemenea, aceste celule mai mari pot fi celule precursoare a celulelor mici. Studiile pe culturi celulare au arătat, indiscutabil, că limfocitul mic nu este o celulă terminală, ireversibil represată ca activitate mitotică. Se cunoaște foarte bine că ea provine dintr-un limfoblast precursor tînăr și este, la rîndul ei, aptă să genereze un limfoblast maturat, capabil să-și exercite acțiunea imună.

După Good, omul are *70 g* limfocite în măduva osoasă, 3 g în sînge, 100 g în ganglionii limfatici și 1 300 g în restul țesuturilor organismului. De asemenea, același autor susține că un om produce zilnic, în medie, $6{,}5 \times 10^{10}$ limfocite.

S-au încercat multe alte clasificări ale limfocitelor în afara celor care luau în considerație tipurile B și T sau criteriile dimensionale: după morfologie, după origine, după funcția care o îndeplinesc, maturitate imunologică, prezența markerilor de suprafață (antigene, imunoglobuline, receptori pentru Fc, receptori pentru complement) etc. Studiile experimentale atît *in vitro* cît și *in vivo* au reușit să individualizeze net cele două tipuri de răspuns imun (celular și umoral) și, de asemenea, așa cum s-a mai spus, să ateste existența a două categorii de celule — celule T, timodependente și celule B, timoindependente —, care asigură aceste două forme de imunitate. S-a reușit, de asemenea, să se realizeze și corelarea între funcția și ultrastructura limfocitelor T și B, precum și originea, durata lor de viață, capacitatea de circulație și recirculația lor precum și răspîndirea în întregul organism.

După durata de viață limfocitele se împart în două categorii: 1) de viață scurtă (13—15 zile) și 2) de viață lungă (3—5 ani și peste 5 ani). Celulele de viață scurtă se găsesc în măduva osoasă, timus și într-o oarecare măsură în splină și, foarte puțin, în ganglionii limfatici. Celulele de viață lungă se găsesc în ganglionii limfatici, splină, sînge, ceva mai puțin în timus și în măduva osoasă.

De asemenea, progresele imunologiei moderne au adus multe clarificări privind cooperarea dintre aceste tipuri de celule limfocitare ca și în ceea ce privește interacțiunea lor cu macrofagele în elaborarea răspunsului imun. Celulele precursoare ale limfocitelor sînt celule care au o capacitate de proliferare mare, cu o morfologie caracteristică celulelor tinere, cu citoplasmă abundentă, foarte bazofilă, nucleu mare și nucleol bine reprezentat. Aceste celule au capacitatea de a se diferența în forme mature limfocitare.

Celula sușă, după ce populează organele limfoide primare (centrale) se diferențiază, sub influența factorilor locali, în celule imunologic competente pentru unul din cele două tipuri de răspuns imun, trecînd, după aceea în organele limfoide secundare (periferice)

Scanned with OKEN Scanner

ca: splină, ganglioni limfatici, plăcile Payer, apendice, amigdale și țesutul limfoid.

Țesuturile limfoide primare sînt furnizoare de limfocite pentru organele limfoide secundare deci, de limfopoieză antigen-independentă; organele limfoide secundare sînt și ele capabile de limfopoieză însă antigen-dependentă, cu scopul de a asigura atît calitativ, cît și cantitativ producția de efectori ai imunității în diverse stări de stimulare antigenică dată.

Distrugerea limfocitelor din organele limfoide secundare nu privează pentru totdeauna organismul respectiv de capacitatea de apărare imunologică, întrucît acestea pot fi repopulate prin celule limfocitare din organele limfoide centrale, în schimb, în situația cînd organele limfoide centrale sînt extirpate sau lipsesc, așa cum se întîmplă în diverse stări patologice, apar deficiențe imunologice primare, cu consecințe foarte grave pentru organism.

Limfocitele T. Sînt limfocite „școlarizate" în timus. Ele circulă în sînge și ductul toracic, au viață lungă, asigură imunitatea anti-grefă, anti-tumoare, în principal anti-virală și sînt capabile să determine reacția grefă — contra-gazdă. Toate aceste funcții sînt realizate de limfocitul T grație limfokinelor pe care le produc după contactul prealabil cu antigene specifice. Acestea sînt: factorul de inhibiție a migrării macrofagelor (MIF), limfotoxina, inhibitorii de sinteză ai ADN, factorul blastogenic și interferonul. Limfocitele T pot determina direct o acțiune citotoxică împotriva celulelor țintă (independentă de limfotoxină). Ele formează cam 90% din limfocitele ductului toracic, 65—75% din limfocitele sanguine, 60% din limfocitele ganglionilor limfatici și 30—40% din limfocitele splinei.

La rîndul lor aceste celule T par a fi, mai degrabă, un grup de populație format din mai multe subgrupe de limfocite, decît o populație omogenă. Ele sînt formate din celule antigen-reactive, celule T ajutătoare (helper), celule T supresoare, celule de memorie și celule cu activitate de distrugere a țintelor (produc citoliza acestora), purtătoare de antigene histoincompatibile sau modificate viral și denumite *cytotoxic-T-lymphocyte* (C.T.L.); precum și celulele T—aloreactive, cu efect citotoxic față de alografe.

Acestea trebuie deosebite de celulele Killer, notate cu K, care produc și ele citoliza țintei, însă care necesită un anticorp specific pentru recunoașterea țintei.

Celulă nativ ucigașă (N.K. — natural Killer). Limfocit de origine necunoscută (posibil un tip de celulă T), capabil să interacționeze specific cu anumite celule tumorale (omoloage sau heterologe) și să determine, în mod spontan, citoliza lor în absența complementului sau a unui anticorp legat de celula țintă. Nu se cunoaște mecanismul prin care aceste celule recunosc celulele tumorale. Se detectează prin testul eliberării de ^{51}Cr. Participă în imunitatea antitumorală.

Celula ucigașă (Killer). Limfocit nesensibilizat, purtător de receptori Fc (posibil un subset particular de celulă T) care interacționează specific cu fragmentul Fc al Ac. IgG sau IgM îmbrăcați pe suprafața unei celule țintă și care ulterior își exprimă potențialul citolitic, determinînd distrugerea țintei în absența complementului. Este prezent în sînge, splină, însă aproape absent în ductul toracic. Este localizat adesea intratumoral.

În concluzie, limfocitele C.T.L. produc citoliză anticorpoindependentă pe cînd celulele K produc citoliză anticorpodependentă.

Celulele B. Filiația față de celula susă este mai puțin lămurită la mamifere decît în cazul celulelor T, pentru că numai la păsări s-a putut pînă acum identifica organul limfoid primar — bursa Fabricius — care analog timusului pentru celulele T, exercită aceeași funcție diferențiatoare spe-

Scanned with OKEN Scanner

cifică a celulei suşe în celula B. Celulele limfocitare B la om şi mamifere sînt produse de măduva osoasă, sub influenţa unor factori umorali sau celulari. Ele se vor diferenţia în limfocite şi plasmocite secretoare de imunoglobuline. Aceste limfocite au pe suprafaţa lor nişte receptori specifici de tip Ig (imunoglobuline) care pot fi fie IgG, fie IgM, fie IgA. Însă o celulă poartă numai o clasă sau subclasă de Ig.

Cît priveşte receptorii limfocitelor T, cel puţin pentru om şi alte specii, aceştia abia în ultimul timp sînt pe cale de identificare şi caracterizare imunochimică. Limfocitele T pot fi diferenţiate de restul limfocitelor mici prin stimulare cu fitohemaglutinină (PHA), care determină transformarea blastică şi mitoza numai la această clasă de limfocite. Limfocitele mici, purtătoare de receptori imunoglobulinici, se pot transforma, după stimulare cu antigen, în plasmocite. Există experienţe care constituie probe directe în acest sens. Astfel s-au putut constata diferenţieri în plasmocite producătoarea de Ig într-o suspensie de limfocite mici care au fost plasate într-o cameră Millipore, impermeabilă pentru trecerea de celule şi permeabilă doar pentru factorii solubili. Limfocitul secretor de Ig şi plasmocitul sînt considerate stadii terminale ale diferenţierii, în timp ce alte limfocite mici şi limfocite T sînt celule capabile de diviziune.

Atît la microscopul optic cît şi la microscopul electronic nu este posibilă diferenţierea celor două tipuri de limfocite mici, acestea avînd toate un nucleu mare tahicromatic şi citoplasmă puţină (fig. IV-22), în schimb, după ce sînt stimulate cu antigene specifice sau mitogeni corespunzători celor două tipuri de celule, ele vor suferi aşa-zisa transformare blastică care constă în unele modificări

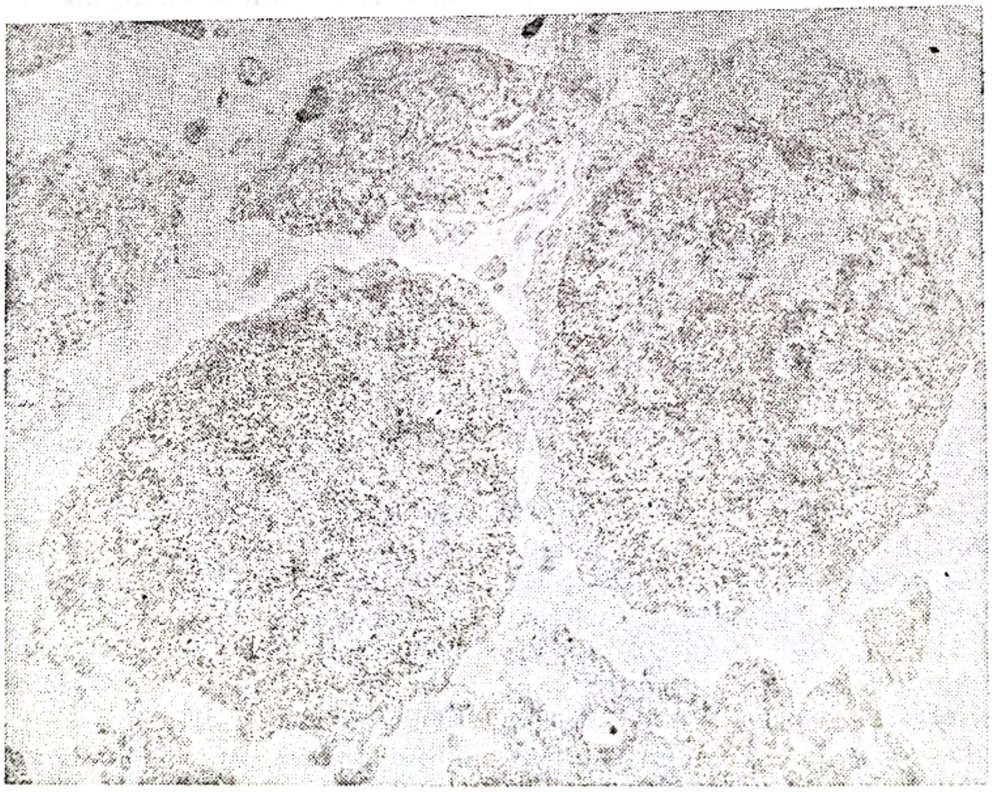

Fig. IV—22. — Limfocite nestimulate, caracterizate prin nuclei sferoizi centrali, bogaţi în heterocromatină, dispusă în blocuri. Citoplasma redusă conţine ribosomi liberi, mitocondrii şi un aparat Golgi rudimentar.

Scanned with OKEN Scanner

morfologice cum ar fi: creşterea taliei lor, cromatina nucleară devine mai laxă şi citoplasma mult mai mare şi cu o oarecare bazofilie. Aceste modificări se reflectă şi în microscopia electronică, în sensul că se observă o multiplicare şi dezvoltare accentuată a organitelor celulare, înmulţire de mitocondrii, dezvoltare de aparat Golgi, apariţia de lizozomi şi o înmulţire remarcabilă a ribozomilor citoplasmici (fig. IV-23, IV-24, IV-25). Totuşi şi în acest stadiu nu există criterii tranşante de diferenţiere cu ajutorul microscopului electronic de transmisie, deşi se constată o tendinţă de formare a reticulului rugos în cazul limfocitelor de tip B (fig. IV-26). Diferenţa netă, morfologică, o obţinem din partea membranei celulare şi a suprafeţei celulei în examinarea la microscopul electronic cu baleiaj *(scanning)*. Celulele T prezintă o suprafaţă netedă, în timp ce celulele B prezintă o suprafaţă foarte neregulată, cu multe prelungiri digitiforme foarte fine.
Desigur că ele pot fi diferenţiate foarte uşor prin alte tehnici, ce se adresează altor criterii, ca prezenţa de receptori pentru Fc sau receptori imunoglobulinici etc.

Plasmocitele. Aşa cum s-a mai spus, au o origine precisă, şi anume în limfocitele B, constituind forma cea mai diferenţiată a acestora, cu o morfologie foarte caracteristică. În microscopia optică ele au un nucleu excentric cu cromatină dispusă caracteristic — dispoziţie care dă nucleului aspectul în „spiţă de roată“ şi o

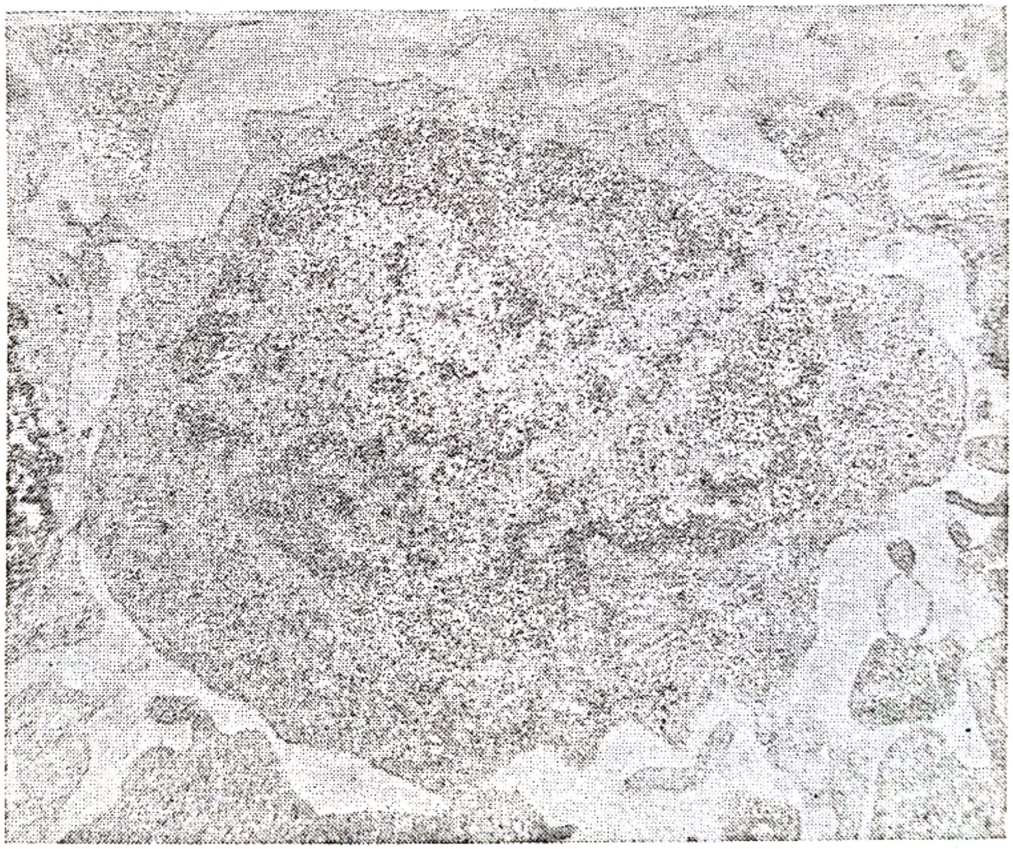

Fig. IV—23. — Limfocit în stadiul incipient al activării. Se remarcă apariţia identităţilor nucleare: heterocromatina se reduce în favoarea eucromatinei, dispunîndu-se în blocuri periferice; nucleolul, conţinînd structuri filamentare şi granulare, devine aparent. Se evidenţiază porii nucleari. Citoplasma hipertrofiată prezintă un număr mare de ribosomi dintre care unii se dispun în rozete poliribosomale.

Scanned with OKEN Scanner

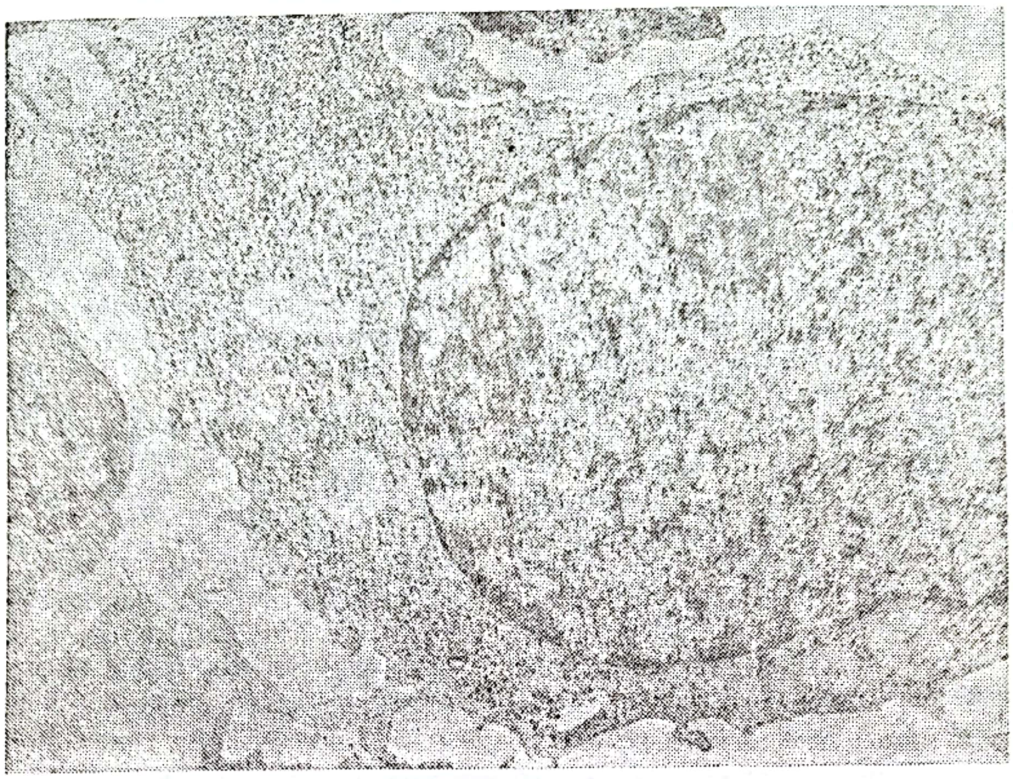

Fig. IV—24. — Limfocit activat, în transformare blastică (limfoblast, imunoblast). Nucleul este format predominant din eucromatină, heterocromatina reducîndu-se la cîteva aglomerări periferice. Nucleolul — hipertrofiat, apropiat de membrana nucleară. În citoplasmă se dezvoltă un număr foarte mare de poliribozomi asamblați în rozete și spirale. Se observă cîteva segmente scurte de canale endoreticulare.

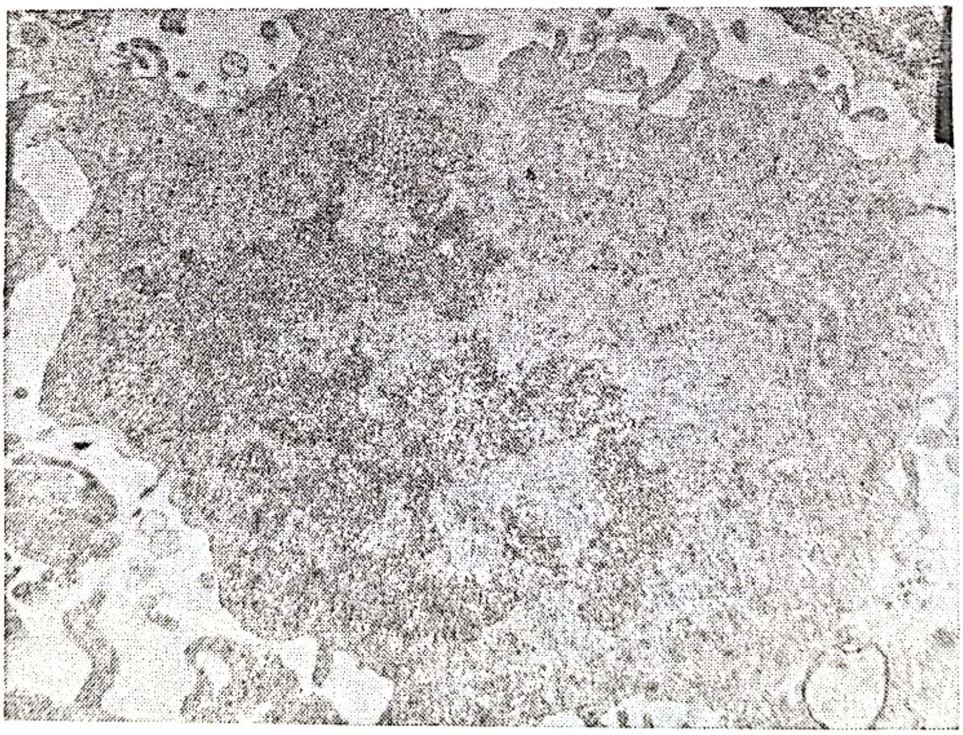

Fig. IV—25. — Limfocit în transformare blastică, surprins în stadiul profazic al mitozei.

Scanned with OKEN Scanner

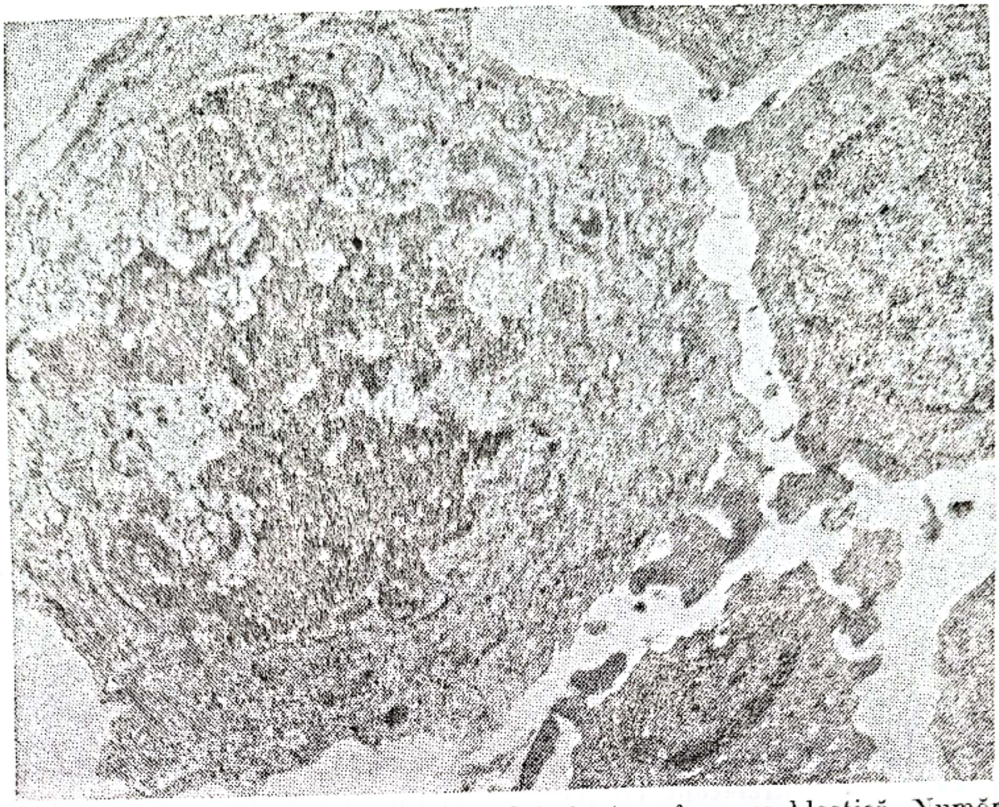

Fig. IV—26. — Mitoză într-un limfocit stimulat, în transformare blastică. Numărul mare de canalicule endoreticulare atestă apartenența acestei celule la linia limfocitelor B.

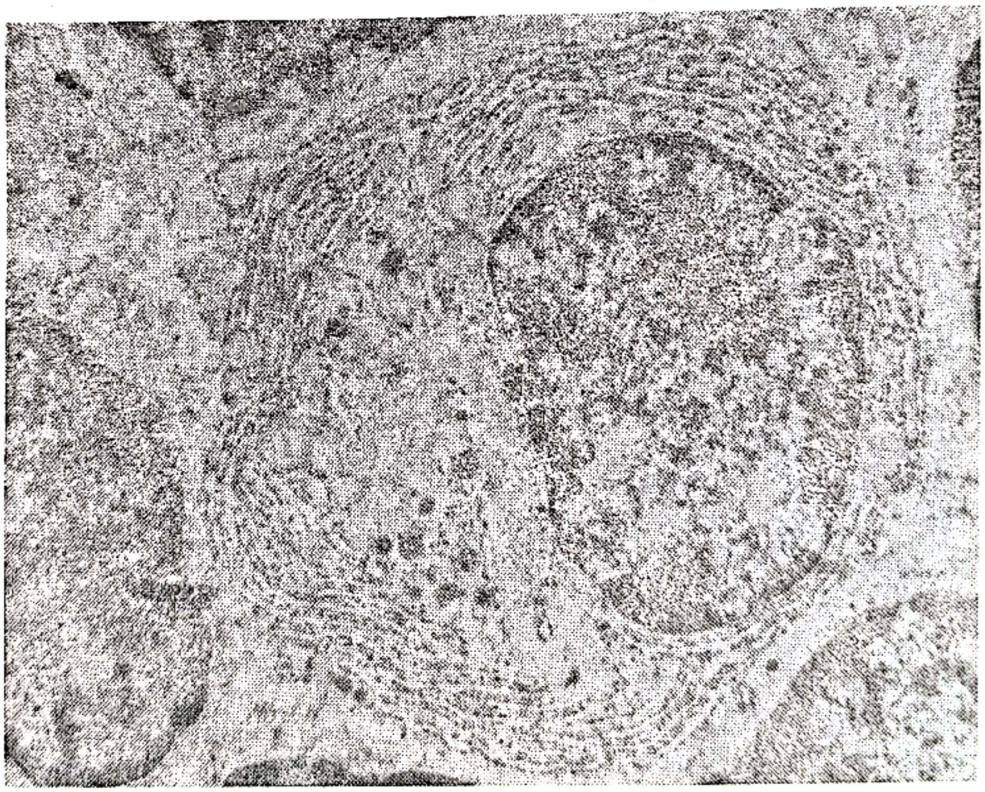

Fig. IV—27. — Plasmocit cu cisterne endoreticulare paralele și concentrice; prezintă o mare dezvoltare a aparatului Golgi, la nivelul căruia se deosebesc cisterne, tubuli, vezicule și numeroase granule secretorii.

Scanned with OKEN Scanner

citoplasmă bogată, bazofilă şi intens pironinofilă. Microscopul electronic nu relevează un aparat Golgi şi în special un reticul rugos foarte dezvoltat (fig. IV-27). În unele plasmocite, reticulul rugos poate să se dilate sub forma unor saci în care se găsesc agregate de imunoglobulină (fig. IV-28 şi IV-29), în special în stările de hiperimunizare, sub forma corpusculilor Russell în care dilatarea reticulului este excesivă.

Există şi alte diferenţe între limfocite şi plasmocite. Astfel, limfocitele sînt foarte sensibile la radiaţii X, la cortizon, ciclofosfamidă şi altele, pe cînd plasmocitele sînt mai puţin sensibile.

III. CELULELE AUXILIARE

1. **Mastocitul** este o celulă reprezentată în număr foarte mare dar variabil în funcţie de diferitele tipuri de ţesuturi conjunctive. Dacă este frecvent trecută cu vederea, aceasta se datoreşte coloraţiilor improprii şi uşoarei sale transformări prin degranulare. Mastocitele apar aglomerate îndeosebi în jurul arterelor de calibru mic şi venulelor.

Mastocitul este, de regulă, rotund dar poate lua şi alte forme, conform cu condiţiile mecanice locale. Diametrul poate atinge 25μ. Nucleul are o formă rotundă sau neregulată. Caracteristice sînt granulaţiile bazofile, metacromatice, distribuite în întreaga citoplasmă şi care adesea maschează nucleul şi restul organitelor. Acestea din urmă sînt reprezentate în număr redus. Electronomicroscopic, granulaţiile specifice apar ca structuri lamelare concentrice (fig. IV-30) şi, mai rar, ca formaţiuni compuse din particule fine, dispuse într-o matrice omogenă. Sub influenţa unor factori diverşi granulaţiile mastocitare sînt expulzate din celule ca urmare a unui proces activ,

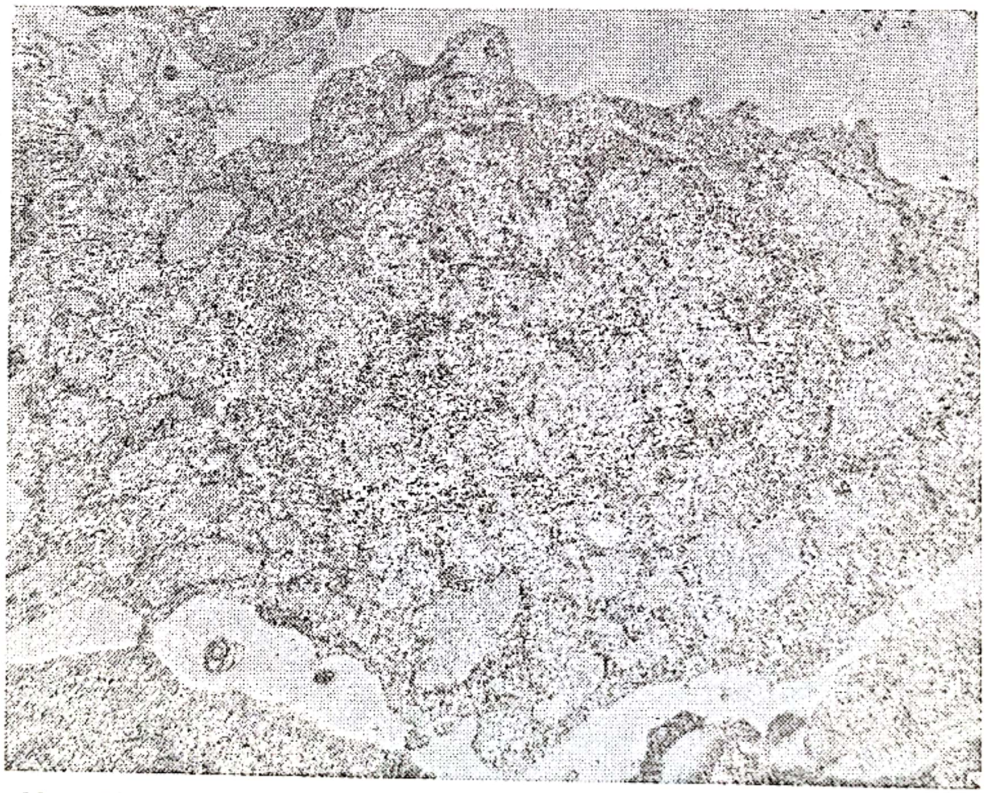

Fig. IV—28. — Plasmocit activ secretor. Se remarcă dilatarea cisternei perinucleare şi a canalelor endoreticulare. Citoplasma conţine un număr mare de ribosomi liberi şi poliribosomi, atestînd procesul activ de sinteză a imunoglobulinelor.

Scanned with OKEN Scanner

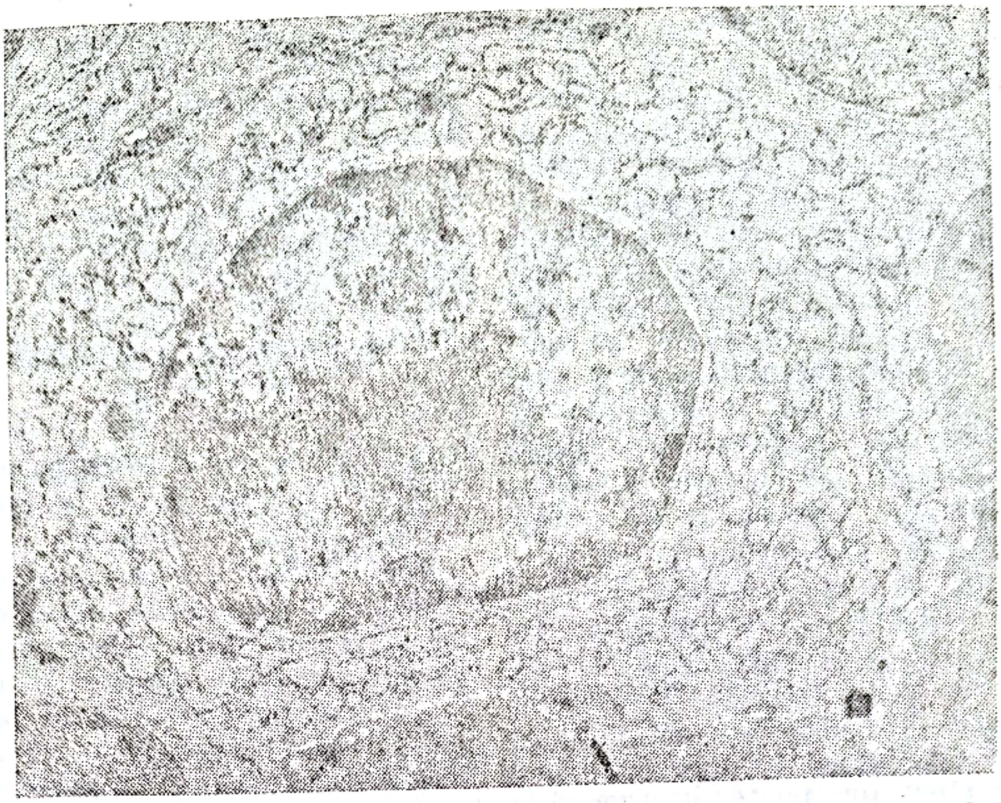

Fig. IV—29. — Plasmocit. Citoplasma abundentă este ocupată de canalele și cisternele endoreticulului granular, printre care se pot observa mitocondrii și granule de secreție.

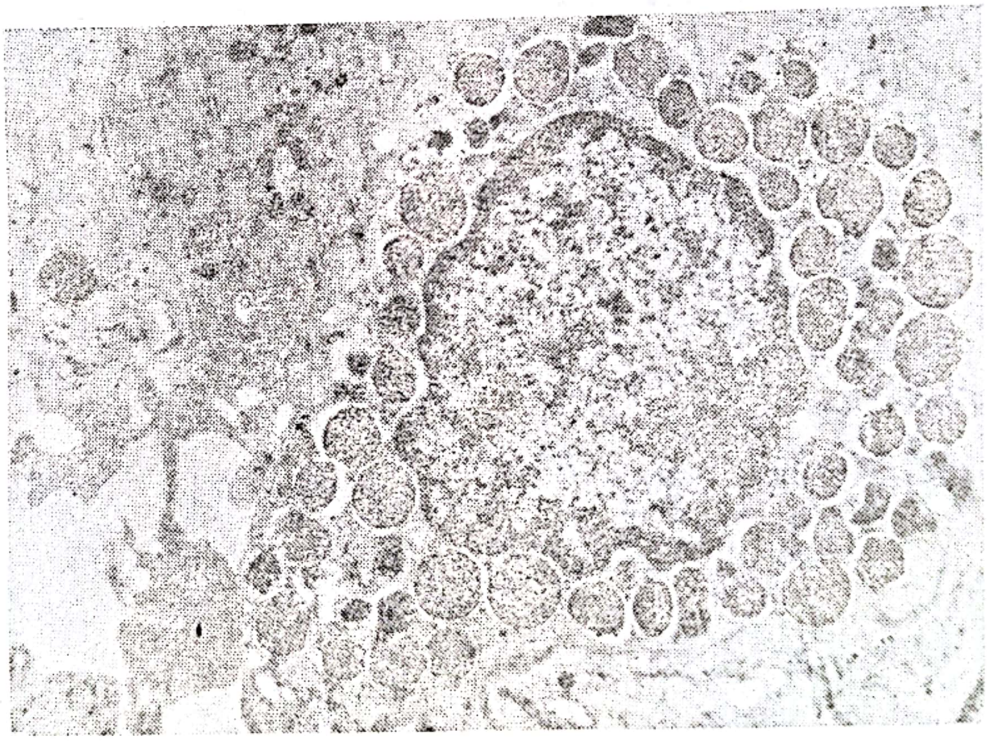

Fig. IV—30. — Mastocit caracterizat prin acumularea intracitoplasmatică de granule specifice, prezentînd diferite grade de opacitate electronică. De remarcat structura viloasă a membranei plasmatice.

Scanned with OKEN Scanner

la care participă filamente proteice de tip actomiozinic.

Granulațiile mastocitare conțin heparină, histamină, acid hialuronic. În mastocite mai sînt prezente și alte amine biogene, 5-hidroxitriptamina și tiramina, dar la om această localizare este incertă. Serotonina (5-hidroxitriptamina) se găsește în mastocitele de rozătoare. La om, serotonina se găsește în celulele argentafine de la nivelul mucoaselor (în special intestinală). Mastocitul participă la inflamație tocmai prin degranulare și eliberare de amine vasoactive. Procesele vasculare din inflamații par să fie controlate, în mare măsură, tocmai prin intervenția acestui element celular. Efectul anticoagulant al heparinei, eliberată simultan, favorizează o mai marcată extravazare de plasmă. Recent s-a putut constata că degranularea mastocitului poate decurge atît specific, ca urmare a unei reacții antigen-anticorp, prin intervenția factorilor complementului, cît și nespecific, ca urmare a intervenției unor excitanți variați, mecanici, termici sau chimici.

O constatare importantă dar a cărei explicație este greu de dat este aceea că la nivelul ganglionilor limfatici în care drenează limfa dintr-un teritoriu în care a pătruns un antigen apare o creștere a numărului de mastocite.

Mastocitele par să mai joace rol și în menținerea coagulabilității normale a sîngelui și, indirect, în procesele de aterogeneză și tromboză.

2. **Granulocitul bazofil.** Polimorfonuclearul bazofil circulant este asemănător mastocitului ca aspect, și chiar ca echipament de amine și heparină. Nu se cunoaște încă în ce măsură această celulă participă la inflamație. Se pare că rolul lui este mai curînd legat de participarea la sistemele de menținere a coagulabilității sîngelui.

3. **Trombocitele,** în afara funcției lor

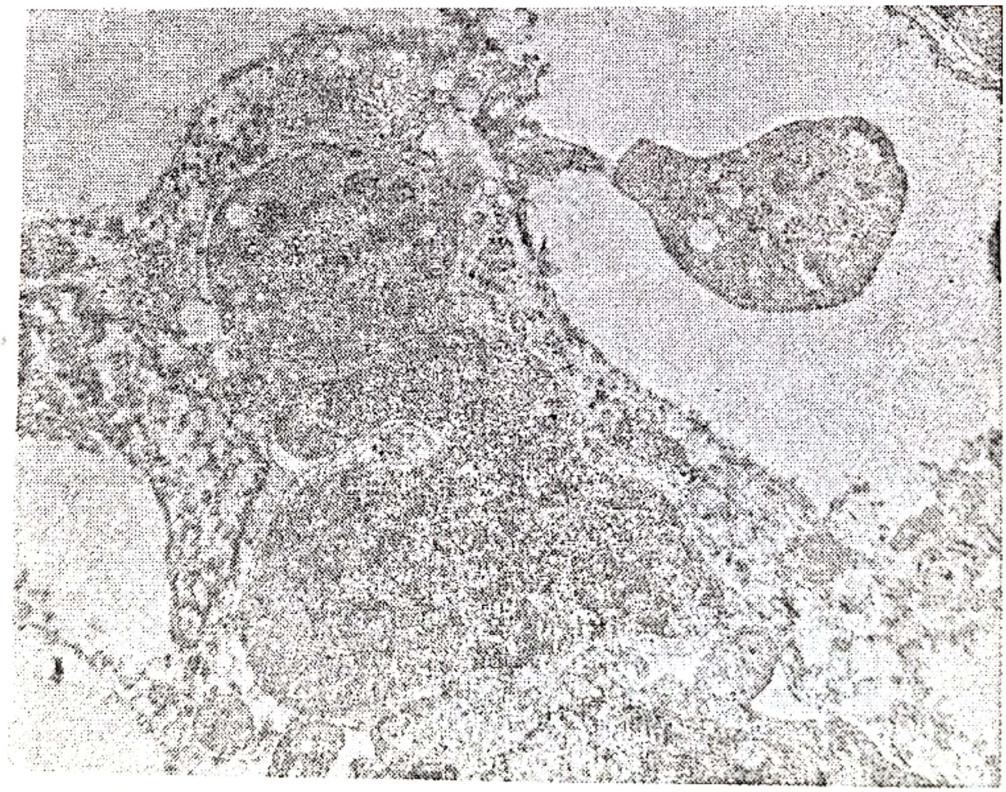

Fig. IV—31. — Trombocite conținînd numeroase granule azurofile, lizozomi și canaliculi denși, vacuole și microtubuli.

Scanned with OKEN Scanner

de bază în coagularea sanguină, prin faptul că ele conţin şi unele amine vasoactive s-a presupus că intervin şi în realizarea procesului inflamator. La examinarea cu microscopul optic apar astructurate, în schimb în microscopia electronică ele prezintă granulaţii evidente lizozomi şi microtubuli (fig. IV-31).

MANIFESTĂRI GENERALE ÎN INFLAMAŢII

Între manifestările generale ale inflamaţiei trebuie menţionate, în primul rînd, leucocitoza şi febra. Dacă în privinţa rolului biologic al leucocitozei nu există multe necunoscute şi nici puncte de vedere prea divergente, în schimb semnificaţia febrei stă încă sub semnul întrebării şi i se dau explicaţii diferite. Se admitea în trecut şi se mai admite şi astăzi că graţie febrei organismul luptă mai uşor împotriva unor agenţi bacterieni şi virali. Se şi utilizează ca principiu terapeutic în unele boli microbiene. Totuşi se pare că la anumite niveluri, temperatura handicapează însăşi celulele organismului. Mecanismul de producere a febrei este interpretat ca fiind datorit stimulării de către o proteină endogenă a centrului de termoreglare din sistemul nervos. Această proteină pirogenă este produsă de diferite celule ale organismului, sub acţiunea agenţilor biologici ai inflamaţiilor şi de unele antigene. Celulele dovedite că produc proteina pirogenă cel puţin „*in vitro*“ sînt polimorfonuclearele neutrofile şi mastocitele. Se susţine că şi alte celule ale organismului sînt capabile să producă factorul pirogen, întrucît şi în agranulocitoză se dezvoltă febră. Se admite că celulele care au, în principal, această proprietate sînt celulele sistemului reticulohistiocitar. Leucocitoza este o modificare adaptativă a organismului la acţiunea agresivă a unor agenţi microbieni. Ea este promovată de organism în scopul apărării şi al prevenirii generalizării infecţiei.

În inflamaţiile cu bacterii piogene leucocitoza este dată, în primul rînd, de granulocitele neutrofile. Există alte bacterii cum este cazul bacilului tific care determină chiar o leucopenie. Infecţiile virale de asemenea nu determină o creştere a leucocitozei, cel mult o creştere a limfocitelor. însoţită de o scădere a granulocitelor,

Există foarte multe alte modificări sistemice care însoţesc inflamaţia şi care toate au scop de apărare şi de localizare a inflamaţiei. Printre acestea enumerăm creşterea de factori reputaţi în apărarea anti-infecţioasă cum sînt: componentele complementului, imunoglobulinele, în special în infecţiile cronice, creşterea fibrinogenului care determină şi simptomul destul de constant din inflamaţii, şi anume acela al creşterii V.S.H. Pe lîngă acestea mai întîlnim niveluri crescute în sînge de factori ai coagulării, mucoproteine, alfa-2-glicoproteine şi proteine C-reactive. Proteinele C-reactive — care precipită cu polizaharidele din capsula pneumococului — apar în primele ore de la producerea leziunilor ţesuturilor gazdei.

Alterarea stării general, ca şi anemia care poate însoţi unele inflamaţii cronice, reprezintă alte semne generale de inflamaţie.

MECANISMUL PRODUCERII LEZIUNILOR ÎN INFLAMAŢII ŞI INTERACŢIUNILE CELULELOR PARTICIPANTE LA PROCESUL INFLAMATOR

În funcţie de particularităţile agentului etiologic (natura, calitatea, virulenţa, durata expunerii) cît şi în funcţie de ţesutul lezat şi terenul gazdei (localizare în ţesut epitelial sau conjunctiv, imunitate, hipersensibilitate)

Scanned with OKEN Scanner

organismul prezintă în proporţii variabile 3 tipuri de leziuni şi modificări: exsudative, alterative şi proliferative. Predominanţa uneia sau alteia din aceste modificări a constituit criteriul de clasificare morfologică a leziunilor.

Schematic se poate considera că leziunile în inflamaţie pot avea următoarele origini:

1) acţiunea nemijlocită a agentului etiologic;

2) tulburările de circulaţie şi componentele exsudative;

3) mecanismele imune.

Leziunile produse de acţiunea nemijlocită a agenţilor etiologici, sînt, de obicei, alterări de diverse grade ale celulelor şi ţesuturilor, ce pot varia de la distrofii uşoare pînă la necroze şi distrugeri ale structurilor celulare şi tisulare. Leziuni distructive ale ţesutului se produc sub acţiunea factorilor mecanici, termici şi chimici. Aceste leziuni se produc prin mecanisme diferite în funcţie de agentul patogen. Astfel, leziuni distrofice ale celulelor se produc sub acţiunea exotoxinelor şi endotoxinelor bacteriene, a produselor de metabolism ale bacteriilor, microciupercilor şi ale diferiţilor paraziţi animali. Unele bacterii, ciuperci şi protozoare produc leziuni prin parazitarea celulelor. De asemenea, virusurile se multiplică exclusiv intracelular, ducînd la distrucţia celulelor parazitate, realizînd aşa-zisul efect citopatogen. Leziuni distructive se pot produce şi sub acţiunea factorilor chimici, termici şi mecanici, care pot determina un răspuns inflamator din partea organismului, în vederea neutralizării agentului şi refacerii structurilor.

Tulburările de circulaţie, care însoţesc inflamaţia, contribuie şi ele la amplificarea leziunilor în cazul în care prin tromboze sau endovascularite acestea produc ischemierea ţesutului şi necroză consecutivă. Tulburările de circulaţie sînt de multe ori facilitate şi de edemul inflamator, care determină compresiuni asupra vaselor. La acestea se adaugă enzimele de tip litic deversate de celulele inflamatorii, care de fapt produc, în principal, liza ţesuturilor necrozate facilitînd rezorbţia.

Leziuni ale propriilor structuri (ale autologului — selfului) se produc şi prin mecanisme de tip imun, care însoţesc multe inflamaţii, iar în altele leziunile inflamatorii sînt exclusiv imune.

Se cunoaşte astăzi că, în stările de deficit imun, organismele sînt victima uşoară a agenţilor infecţioşi (bacterii, virusuri, ciuperci) şi că în formele severe indivizii cu asemenea tare nu supravieţuiesc decît cîteva luni sau rareori mai mult de un an. Acest lucru apare absolut logic şi nu contravine cu nimic în înţelegerea obişnuită a proceselor biologice. În schimb, există situaţii cînd însăşi mecanismele care au fost dezvoltate de organism în scopul de a proteja autologul faţă de acţiunea dezorganizată a agenţilor infecţioşi şi parazitari determină leziuni ale autologului. Leziunile şi bolile produse în acest fel pot fi încadrate în două grupe: 1) stări în care avem un exces de exprimare a mecanismului imunitar (stări de hipersensibilitate) şi 2) stări în care mecanismul imun va ataca propriile structuri, ca pe cele ce sînt străine organismului. În acest din urmă caz, se petrec fenomene care dau impresia că organismul şi-a pierdut propria identitate. În cazul hipersensibilităţii de tip imediat sau de tip tardiv, leziunile au variate mecanisme de producere. De fapt, în acest caz vom avea de-a face cu acele stări reactive particulare denumite de von Pirquet stări alergice. El înţelegea prin alergie o reacţie anormală a organismului faţă de un anumit antigen, reacţie care constă în imposibilitatea de eliminare şi anihilare a antigenului, în schimb organismul reacţionează disproporţionat de

Scanned with OKEN Scanner

puternic. Astăzi utilizăm termenul de hipersensibilitate, care definește o stare reactivă excesivă.

Extremitatea cealaltă o formează areactivitatea care este de fapt tot o alergie (în trecut foarte frecvent denumită anergie) avînd zone de congruență cu toleranța imunologică. Hipersensibilitatea imediată se deosebește de cea tardivă nu atît prin factorul timp, deși această deosebire le-a conferit denumirea (hipersensibilitatea imediată producîndu-se de obicei în secunde, minute și ore, în timp ce, cea tardivă în 1—2 zile), cît prin substratul morfologic, care este relevant pentru diferențele esențiale dintre aceste două tipuri de hipersensibilitate. Astfel, hipersensibilitatea imediată este, în general, mediată prin anticorpi, care clasic erau considerați ca reagine de tipul IgE, pe cînd hipersensibilitatea tardivă este realizată prin mecanisme de imunitate celulară. Astăzi se știe că în hipersensibilitatea imediată intervin și anticorpi de tipul IgG.

În hipersensibilitatea mediată de celule, reacțiile au loc între două sau mai multe tipuri celulare. Celulele pot acționa direct una asupra celeilalte sau acțiunea este enzimatică, celula proiectînd în cealaltă celulă această substanță cu acțiune litică. În producerea leziunilor, în stările de hipersensibilitate, un rol deosebit îl are complementul. Hipersensibilitatea de tip imediat se produce de obicei la acțiunea unor antigene cu o moleculă mică, numite alergene, foarte slab imunogene chiar cînd sînt cuplate cu un *carrier* (cărăuș, moleculă purtătoare). Anticorpii care iau naștere împotriva acestor alergene au o proprietate particulară și anume citofilia. Ei se leagă de suprafața unor celule speciale prin fragmentul Fc.

Mecanismele prin care se produc leziunile de tip imunologic în diferitele stări clinice sînt deci variate. Atît în hipersensibilitatea imediată, cît și în cea tardivă, se pot distinge două modalități principale prin care se produc leziuni. Un mecanism direct și altul indirect. Mecanismul direct este cel ce determină leziunile prin acțiunea directă specifică, a efectorilor imunologici (anticorpi sau celule imuno-competente) împotriva țesuturilor și celulelor gazdă care reprezintă elementele țintă pentru anticorpi și celulele T citotoxice. În situația în care mecanismul de producere a leziunii este indirect, țesuturile și celulele care sînt alterate nu sînt ținta directă a celulelor T citolitice sau a anticorpilor specifici, leziunile fiind consecința conflictului antigen-anticorp, care se realizează în vecinătatea acestor țesuturi și celule.

În funcție de anticorpii implicați, Good consideră ca mecanisme responsabile de producerea leziunilor în hipersensibilitatea umorală, următoarele: *precipitinogenic*, în special în bolile cu complexe imune, *citotropic*, cum este reacția anafilactică de tip reaginic și *citolitic*, avînd ca prototip anemiile hemolitice de origine imună. Luînd în considerare aceste modalități de producere a leziunilor la cele două tipuri (celular și umoral) de hipersensibilitate precum și modalitățile directe și indirecte Good clasifică mecanismele leziunilor de tip imunologic conform tabelului de mai jos:

MECANISMELE LEZIONALE DE NATURĂ IMUNOLOGICĂ

1. umorală (precipitinogenic)
   direct: — Nefritele Masugi
   — Sindromul Goodpasture
   — Nefritele Steblay
   — Unele hemolize induse de medicament
   — Boala hemolitică în incompatibilitate de Rh
   — indirect: — Boala complexelor imune:
   — boala serului
   — nefrita lupică
   — Reacția inflamatorie Arthus
   — Trombocitopenia indusă de medicament
   — Anemia hemolitică indusă de medicament

Scanned with OKEN Scanner

— Nefritele cronice severe
2. umorale (reaginice)
— totdeauna indirectă:
— anafilaxia cutanată pasivă (PCA)
— urticaria
— astmul
— febra fînului
— reacţia Prausnitz-Künster (P—K)
— reacţia Schulze-Dale
3. celular
— direct: — acţiunea ucigătoare a limfocitelor sensibilizate împotriva celulelor alogenice de tip întîrziat (tip Brunner)
— alergia de contact
— indirect: — fenomenul Koch
— mecanismul de producere a leziunilor cavitare în tuberculoză
— reacţia granulomatoasă în infecţia bacteriană
4. Coagularea intravasculară
— locală: — Necrozele hemoragice în reacţia Arthus
— Reacţia locală Schwartzmann
— generală: — reacţia Schwartzmann generalizată
— necrozele bilateral-corticale la om
5. Toxine endogene:
— Myastenia gravis
— eliberare de substanţe cu efect toxic secundare unei agresiuni

Pentru mecanismele leziunilor inflamatorii de origine imună vezi şi „Imunopatiile".

Morfologia leziunilor din inflamaţiile cu componentă imună este diferită, în funcţie de mecanismul implicat în producerea lor. În general, în inflamaţiile de tip alergic, mediate umoral pe primul plan se situează un edem foarte marcat, la care se poate adăuga acumularea de polimorfonucleare în vase şi în ţesutul din jur, de exemplu în fenomenul Arthus şi în boala serului la om; polimorfonuclearele sînt atît de tip neutrofil, cît şi eozinofil. În majoritatea bolilor cu componentă imună la nivelul pereţilor vaselor şi ţesuturilor din jur se produce aşa-zisa degenerescenţă fibrinoidă, care constă în omogenizarea structurilor fibrilare din substanţa intercelulară părînd că formează o substanţă comună cu substanţa fundamentală. În foarte multe din inflamaţiile ce însoţesc bolile cu componentă imună întîlnim şi leziuni endoteliale la nivelul vaselor mici şi al capilarelor, producîndu-se, de foarte multe ori, tromboze. Uneori, leziunile vasculare pot prezenta fenomene de nevroză, zonele de necroză fiind înconjurate de polimorfonucleare şi hemoragii consecutive.

În bolile cu complexe imune, la aceste modificări se adaugă şi depozite care se găsesc la nivelul membranelor bazale ale capilarelor sau ale anselor glomerulare, depozite evidenţiabile prin tehnici de imunofluorescenţă sau cu ajutorul microscopului electronic. Evoluţia acestor inflamaţii este în funcţie de existenţa sau absenţa necrozei. În cazurile în care inflamaţia se limitează numai la edem şi infiltrat polimorfonuclear şi limfomonocitar, inflamaţiile se pot resorbi şi vindecarea are loc fără nici o urmă. În cazurile în care inflamaţia se însoţeşte de procese necrotice, la acumularea de polimorfonucleare se adaugă şi cea de celule limfomonocitare, monocitele căpătînd chiar un aspect epitelioid, celule gigante învecinate cu zonele de necroză şi care formează veritabile granuloame, aşa cum se observă în unele arterite granulomatoase. Leziunile de tip granulomatos se mai întîlnesc în reumatism şi în anafilaxiile cutanate pasive (PCA). Leziunile inflamatorii din reacţia de tip întîrziat se desfăşoară mai puţin violent, iar edemul este mai puţin marcat. Infiltratul inflamator este format, în principal din limfocite şi monocite; celulele macrofagice monocitare suferă în mod obişnuit modificări care duc la apariţia de celule de tip epiteliod şi gigant care înconjură zonele de necroză.

Leziunile din hipersensibilitatea mediată celular (tuberculoidă) sînt produse în principal, de limfocitele T, care au suferit o sensibilizare prealabilă. Potenţialul distructiv al acestor celule se exprimă în mai multe situaţii, cum ar fi: 1) unele boli în care agentul patogen parazitează celulele ca: tuberculoză, lepră şi viroze; 2) unele boli autoimune, dermatita de contact; 3) rezistenţa

Scanned with OKEN Scanner

la cancer și 4) rejecția grefelor. În mod obișnuit se atribuie descrierea tipului de hipersensibilitate întîrziată studiilor experimentale ale lui Koch referitoare la tuberculoză. Într-adevăr, Koch a observat că în inocularea de bacili tuberculoși (micobacterii) la cobai care suferă de tuberculoză, se produce o zonă inflamatorie, la 1—2 zile, la locul de administrare, pe cînd inocularea de același bacil tuberculos, la animalele sănătoase, produce reacție doar după două săptămîni. Reacția inflamatorie localizată, care apare la animalele tuberculoase în cazul administrării, este dată de acumularea de limfocite care se adună la locul de administrare a antigenelor bacteriene.

Același mecanism și același substrat morfologic stau la baza intradermoreacției la tuberculoproteină, reacție care se face la oameni în scopul de a se stabili dacă au fost bolnavi sau sînt bolnavi de tuberculoază, într-un cuvînt dacă au limfocite sensibilizate față de tuberculoproteină.

Pe drept cuvînt, fenomenul Koch poate fi considerat ca prototipul hipersensibilității întîrziate, motiv pentru care acest tip de hipersensibilitate a fost numită și tuberculoidă.

Pentru a fi corecți față de adevărul științific nu se poate să nu amintim că hipersensibilitatea întîrziată a fost observată de fapt pentru prima dată de Jener, cu circa 90 de ani înainte de Koch, evidențiind faptul că vaccinarea persoanelor care au suferit în prealabil de variolă duce la apariția unei inflamații bruște a pielii la locul inoculării virusului vaccinal. De fapt, aceasta reprezintă același model de producere a hipersensibilității întîrziate, cu diferența că este aplicat la om și utilizează ca antigen virusul vaccinal.

Hipersensibilitatea de tip tuberculoid sau tardivă, care apare la 1—2 zile de la administrarea antigenului la un organism în prealabil sensibilizat la acel antigen, poate fi produsă de unele bacterii ca: tuberculoză, lepră, brucella, bacil tific, variate infecții virale, fungi (microciuperci) și antigene parazitare. Astăzi, hipersensibilitatea întîrziată se realizează experimental la cobai, utilizînd antigene artificiale cum ar fi combinația 2—4, dinitrofenol+ albumină de cobai, s-a constatat, însă, că aceste animale nu realizează hipersensibilitate dacă se administrează separat haptena sau *carrier*-ul. Acest fapt a făcut posibilă investigarea și *in vitro* a hipersensibilității întîrziate, deci, analiza răspunsului imun inflamator în sensul contribuției celulare, independent de anticorpii circulanți sau alți mediatori umorali ai inflamației.

S-a dovedit, astfel, că două tipuri principale de celule participă la realizarea hipersensibilității întîrziate — mononuclearele macrofage și limfocitele T. Studiile realizate *in vitro* au demonstrat că în producerea acestui tip de leziune participă următorii factori: 1) enzimele lizozomale și 2) factorul citotoxic, factorul de permeabilitate a ganglionilor limfatici, contactul celulă-celulă și limfotoxina.

TIPURILE DE INFLAMAȚII

Inflamațiile au fost clasificate în funcție de diferite criterii. Astfel există clasificări după natura etiologică, după evoluție și după caracterele morfologice. Pînă în prezent nu s-a elaborat o clasificare corespunzătoare, care să răspundă tuturor criteriilor definitorii ale fenomenului. Chiar clasificările etiologice, care ar trebui să fie cele mai corespunzătoare întîmpină dificultăți mari din cauza diversității agenților cauzali ai inflamației, pe de o

Scanned with OKEN Scanner

parte, și din cauza lipsei de specificitate etiologică a leziunilor pentru mulți dintre acești agenți, pe de altă parte.

Totuși se obișnuiește, adesea, să se vorbească de inflamații bacteriene, virale, micotice, parazitare și de inflamații determinate de agenți fizici, chimici etc.

Una din clasificările cele mai răspîndite și care, într-un sens mai larg, are la bază tot criteriul etiologic împarte inflamațiile în două mari grupe: 1) inflamațiile nespecifice care se caracterizează prin modificări morfologice ce nu trădează prin aspectul lor natura etiologică. Sînt incluse aici în special inflamațiile de tip exsudativ, la care componenta celulară a exsudatului inflamator este constituită din celule fagocitare. Aceste inflamații sînt produse, în general, de bacterii piogene (*Streptococcus*, *Staphylococcus*, *Meningococcus* etc.). De cele mai multe ori evoluția lor este acută; 2) inflamațiile specifice, în care se poate pune un diagnostic etiologic, în cele mai multe cazuri numai după caracterele morfologice ale inflamației, fără să se impună cu necesitate evidențierea agentului etiologic. În această categorie sînt cuprinse multe din inflamațiile granulomatoase ca: tuberculoză, lepră, sifilis, tuleramie etc. Acestea sînt inflamații care evoluează, de obicei, cronic și cuprind în exsudatul inflamator celule implicate în răspunsul imun (limfocite și plasmocite).

Un alt criteriu de clașificare este cel care se referă la evoluția în timp a inflamației. Judecînd din acest punct de vedere, inflamațiile se împart în: 1) inflamații acute, care sînt în general inflamații de tip exsudativ și în care infiltratul este format din celule fagocitare; 2) inflamații subacute, a căror evoluție este mai îndelungată și la care exsudatul inflamator mai cuprinde, pe lîngă celule fagocitare (polimorfonucleare, macrofage) și celule participante la răspunsul imun ca: limfocite și plasmocite și 3) inflamații cronice, care durează timp îndelungat, chiar mai mulți ani, și care morfologic se caracterizează prin existența frecventă a necrozelor, alături de proliferări tisulare de tip conjunctivovascular și infiltrate inflamatorii cu caracter polimorf, conținînd, cel mai frecvent, celule limfo-plasmocitare și macrofage. Nu de puține ori, ultimele se transformă în celule epitelioide și gigante multinucleate, din cauza imposibilității de digerare completă (materialul fagocitat fiind, de obicei, chiar agentul etiologic).

O a treia clasificare se bazează pe criterii exclusiv morfologice. În această clasificare variatele tipuri de inflamații se individualizează după predominanța celor trei tipuri de modificări morfologice ce se întîlnesc în procesul inflamator. De aceea, conform, acestei clasificări vom avea următoarele categorii de inflamații: 1) inflamații exsudative; 2) inflamații alterative și 3) inflamații proliferative. De fapt și această clasificare este, în mare măsură, incongruentă, întrucît în orice inflamație se găsesc toate aceste tipuri de leziuni, numai că într-una sau alta predomină unul din cele trei tipuri de modificări.

Predominanța într-o anumită inflamație a unui tip de leziune depinde de mai mulți factori, cum ar fi: natura agentului inflamator, cantitatea și virulența lui, natura țesutului lezat (țesut epitelial sau conjunctiv) și de particularitățile gazdei, de rezistența sa (specifică sau nespecifică), de existența sau nonexistența unei stări de hipersensibilitate etc.

INFLAMAȚIILE EXSUDATIVE

Inflamațiile exsudative, sau, mai corect, inflamațiile predominant exsudative sînt cele în care modificările exsudative din țesutul lezat se exprimă

Scanned with OKEN Scanner

mai net. În aceste inflamaţii, pe prim plan, se situează acumularea în teritoriul inflamat de lichide, proteine plasmatice şi elemente celulare fagocitare de origine sanguină.

Tipurile de inflamaţii exsudative se diferenţiază în funcţie de compoziţia exsudatului, care este la rîndul său condiţionat de doi factori: unul, agentul cauzal şi, al doilea, structura ţesutului inflamat. Aşa cum s-a mai amintit, exsudatele reprezintă, la debutul inflamaţiei, o acumulare predominant lichidiană cu concentraţii mici de proteine şi elemente celulare, avînd de obicei, în acest stadiu, un conţinut mai sărac în aceste elemente decît sîngele, însă totuşi mai ridicat decît lichidele din transsudat, faţă de care specialistul trebuie să le diferenţieze. Diferenţierea exsudatelor de transudate este obligatorie, pentru că ele relevează stări patologice fundamental deosebite. În funcţie de raportul între elementele componente ale exsudatului (lichide, proteine, fibrină, celule inflamatorii, detritusuri celulare) se disting mai multe tipuri de exsudate.

Exsudatul seros. Acest tip de exsudat se poate întîlni la nivelul ţesutului conjunctiv în cavităţile naturale ale organismului (toracică, pericardică, peritoneală, articulară etc.) şi chiar la nivelul mucoaselor. Este mai rar întîlnit ca atare pe tot timpul evoluţiei procesului inflamator. Ele reprezintă mai degrabă stadiul de debut al majorităţii inflamaţiilor. Exsudatul seros din ţesutul conjunctiv are un aspect histologic caracteristic, datorită ochiurilor slab eozinofilice ce se formează între elementele fibrilare şi celulare ale acestui ţesut prin imbibiţia sa cu lichid. Se găseşte destul de frecvent sub formă de colecţii la nivelul seroaselor pleurale, pericardice, peritoneale şi sub formă de colecţii veziculare, flictenulare sau bule la nivelul tegumentului (fig. IV 32). Exsudatul se prezintă sub forma unui lichid galben-citrin şi are greutatea specifică cea mai mică dintre exsudate. Conţine săruri, albumine în cantitate moderată, puţin fibrinogen şi rare elemente celulare (polimorfonucleare şi celule de înveliş ale seroaselor cînd se găseşte în cavităţi). La nivelul mucoaselor, exsudatul seros ia caracterul unui catar seros acut. În unele catare ale mucoasei nazale debutul se poate produce sub forma unui exsudat format din secreţii apoase foarte abundente; la fel evoluează şi unele enterite acute catarale, ca în holeră şi intoxicaţia acută cu arsen. În aceste din urmă afecţiuni bolnavul este ameninţat de o deshidratare foarte gravă, datorită pierderii mari de lichide. Exsudatul

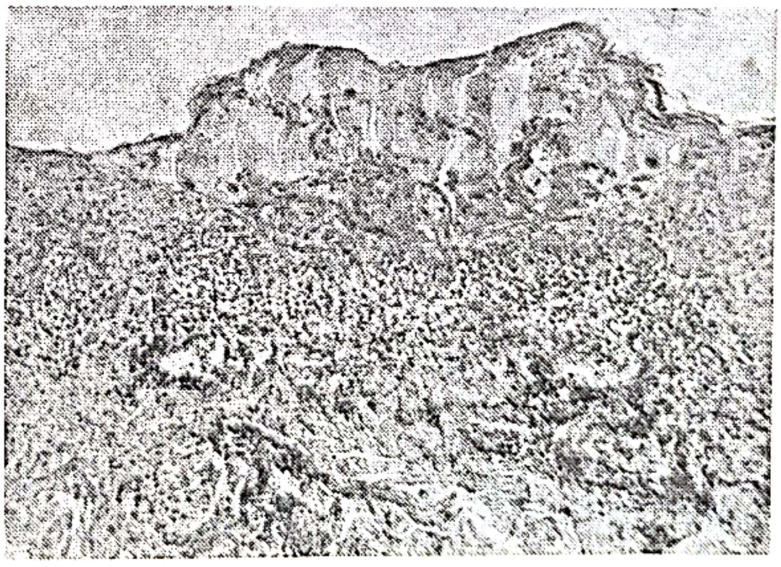

Fig. IV—32. — Veziculă epidermică cu conţinut seros în herpes. Infiltrat leucocitar în derm.

Scanned with OKEN Scanner

seros este provocat de variate bacterii, substanţe toxice, veninuri de insecte (albine, ţînţari etc.).

Exsudatul sero-fibrinos. Pe măsură ce lichidul din exsudatul seros se îmbogăţeşte cu fibrinogen, în lichidul de inflamaţie vor apare, în cantităţi variabile, coaguli de fibrină de aspect gelatinos. Acest gen de exsudat se întîlneşte mai ales în pleurezii, pericardite şi peritonitele acute. Dacă nu survine, în acest stadiu, resorbţia şi vindecarea procesului inflamator atunci coagulii devin mai denşi şi mai opaci, dispuşi pe cele două foiţe ale seroasei. Cînd în exsudat predomină masele de fibrină, vorbim de exsudat fibrinos.

Exsudatul fibrinos. Inflamaţia fibrinoasă o putem întîlni în diferite circumstanţe şi cu localizări variate însă, în principal, se observă la nivelul seroaselor (pericard, pleură, peritoneu) şi mucoaselor, realizînd, în acest din urmă caz, formare de pseudomembrane, foarte caracteristice în difterie. Exsudatul fibrinos mai poate fi întîlnit la nivelul alveolelor, în pneumonie.

Inflamaţia fibrinoasă la nivelul seroaselor se prezintă sub forma unor cruste albicioase, uneori gălbui-palide, mate, aderente de seroasă, dar care se pot detaşa de acestea prin raclaj. Uneori pot ajunge pînă la grosimi considerabile, chiar pînă la 1 cm grosime. La nivelul pleurei apare ca o pleurezie fibrinoasă însoţitoare a pneumoniilor cu pneumococi sau stréptococi (meta sau parapneumonice) şi în unele pleurezii tuberculoase. Fibrina se dispune în lamele între foiţele pleurale. Pericarditele fibrinoase capătă un aspect mai caracteristic din cauza mişcărilor cordului, suprafaţa este mai neregulată, prezentîndu-se uneori sub aspectul aşa-zisului *cor villosum*, epicardul fiind acoperit cu vilozităţi grigalbene. Acest tip de leziune se întîlneşte în pericardita reumatismală, în pericarditele tuberculoase dar şi în unele pericardite nebacteriene sau cea din uremie. La nivelul peritoneului, inflamaţia fibrinoasă se observă în jurul ulcerelor peptice, ca leziuni însoţitoare în apendicite şi colecistite, determinînd aderenţe ce împiedică în acest fel generalizarea inflamaţiei. Prin aderenţele pe care le produce, inflamaţia fibrinoasă determină conglutinarea anselor intestinale şi, nu de puţine ori, formarea unor colecţii închistate, colecţii care pot fi formate fie din lichid seros, fie din lichid purulent. În pneumonii, exsudatul fibrinos se prezintă sub forma alveolitei fibrinoase, caracterizată printr-o reţea fină de fibrină în ochiurile căreia se vor găsi leucocite în stadiul de alveolită fibrino-leucocitară.

Exsudatul fibrinos de la nivelul mucoaselor îl putem întîlni la mucoasa intestinală şi mucoasele respiratorii. La nivelul intestinului, în dizenteria bacilară, în intoxicaţia cu mercur, în uremie, se produce un exsudat fibrinos la suprafaţa mucoasei, asociat cu necroza straturilor superficiale ale mucoasei. Se formează astfel membrane fine, neregulate, de culoare gălbuie la început, mai tîrziu verzui-murdare datorită imbibiţiei cu bilă, şi care detaşîndu-se lasă ulceraţii superficiale. Un exsudat fibrinos foarte caracteristic îl întîlnim la nivelul mucoaselor căilor respiratorii superioare, în difterie. De aceea, în literatura de specialitate acest exsudat este denumit — exsudat difteroid sau inflamaţia pseudomembranoasă difteroidă.

Exsudatul din difterie se deosebeşte de cel din dizenterie doar prin abundenţa fibrinei. Fibrina coagulată este foarte aderentă în mucoasă realizînd corp comun cu straturile superficiale ale acesteia, straturi ce suferă un proces de necroză de coagulare. Straturile necrozate plus fibrina coagulată vor forma o membrană alb-gălbuie compactă, foarte aderentă de mucoasă. În această membrană vom găsi pe lîngă fibrină şi detritusuri celulare şi bacteriile producătoare ale inflamaţiei, care rămîn cantonate la acest

Scanned with OKEN Scanner

nivel. Membranele lasă la detaşare o ulceraţie sîngerîndă. Membranele compacte de aspect albicios din difterie se găsesc la nivelul faringelui, amigdalelor, muşchilor pilieri, pe laringe şi mai jos, în trahee, putînd să ducă la obstrucţii ale căilor respiratorii şi moarte prin asfixie, ca în crupul difteric. Leziuni similare se pot produce la nivelul mucoaselor respiratorii prin vapori supraîncălziţi sau sub acţiunea unor substanţe chimice.

Inflamaţia purulentă mai este denumită şi inflamaţie leucocitară datorită bogăţiei exsudatului inflamator în leucocite polimorfonucleare. Puroiul este format din polimorfonucleare neutrofile ce au suferit procese de degenerescenţă granulo-grăsoasă, transformîndu-se, astfel, în globule de puroi. Lichidul purulent mai conţine fibrină, detritusuri celulare, ţesuturi necrozate, unele din acestea pe cale de lichefacţie. Inflamaţia purulentă este determinată, în principal, de aşa-numitele bacterii piogene cum sînt stafilococul, streptococul, meningococul, bacilul coli, pneumococul etc., dar şi de unele substanţe iritante aseptice cum sînt uleiul de croton şi terebentina. Puroiul se poate prezenta sub formă de colecţii circumscrise în ţesuturi solide, denumite abcese sau sub formă de colecţii purulente în cavităţi pleurale, pericardice, peritoneale, denumite empieme.

Inflamaţia abcedată. Bacteriile producătoare de abcese, în special stafilococul, ajung în ţesuturi pe diverse căi: trombi septici în septico-piemii, prin plăgile infectate sau pe calea foliculului pilos în furunculoză. Prin multiplicare rapidă determină o iritare de mare intensitate şi necroze tisulare, la care se pot adăuga şi necroze date de tulburările de circulaţie, consecinţe directe ale trombozelor vasculare de la nivelul leziunii. Organismul răspunde printr-o serie de reacţii care tind să împiedice difuziunea infecţiei.

Astfel, la periferia abcesului apare un ţesut inflamator cu exsudat de fibrină amestecat cu multe polimorfonucleare, realizînd un gen de membrană ce îmbracă cavitatea abcedată. Prin această membrană, noi polimorfonucleare trec în continuare în cavitatea abcedată, înlocuind polimorfonuclearele care s-au alterat şi s-au dezintegrat. Datorită faptului că peretele abcesului este puternic infiltrat cu polimorfonucleare acesta a fost numit membrană piogenă (fig. IV—33).

Polimorfonuclearele (PMN) eliberează cantităţi mari de enzime litice cantităţi ce nu pot fi neutralizate de inhi-

Fig. IV—33. — Microabces în miocard.

Scanned with OKEN Scanner

bitorii proteazelor serice, astfel că se produce o digestie triptică a țesuturilor și în special a celor necrozate, care se transformă într-un material semilichid în care se găsesc multe globule de puroi. Pe măsură ce această digestie triptică a țesuturilor continuă, moleculele mari sînt dezagregate în molecule mai mici, astfel că presiunea osmotică va crește și va determina afluxul mărit de lichide spre teritoriul abcedat. Presiunea din interiorul abcesului va crește putînd determina extinderea puroiului la țesuturile vecine sau fistulizarea abceselor pe o suprafață liberă (cutanată, seroasă, mucoasă). În cazurile în care abcesul are o evoluție de lungă durată, la nivelul membranei piogene se va produce o proliferare de țesut conjunctiv bogat în fibre colagene, care se va transforma într-un țesut fibros, putînd în felul acesta să se închisteze. În cazurile în care abcesul este evacuat fie prin fistulizare spontană, fie prin incizie chirurgicală, repararea țesuturilor lezate se face printr-un țesut cicatriceal.

Abcesele pot avea diverse dimensiuni — de la microabcese vizibile numai la microscop pînă la abcese de talie considerabilă. Ele pot fi localizate în aproape toate țesuturile organismului; țesut cutanat, mușchi, viscere (ficat, plămîn, rinichi, creier), precum și la nivelul oaselor. Abcesele mici le putem întîlni în diseminările hematogene la nivelul plămînului, rinichiului și altor organe. Asemenea microabcese se pot observa și în cazuri de apendicită acută sau colecistită acută.

Abcese mai apar în ficat, în special cele care se produc prin vehicularea microbilor pe calea sistemului port sau prin căile biliare. La nivelul plămînului abcesele mari sînt complicații ale unor bronhopneumonii sau pneumonii prin aspirație.

Tot abcese mari putem întîlni și la nivelul rinichiului, care inițial se pot prezenta sub formă de microabcese, niște focare gălbui ce proemină pe suprafața rinichiului. Prin confluarea microabceselor se poate realiza mai întîi un abces perinefretic subcapsular, și pe urmă, prin traversarea de către puroi a capsulei renale, abcesul se poate propaga în țesutul gras din loja renală, realizînd așa-zisul abces paranefretic.

Abcesele cerebrale pot fi unice sau multiple. Cele multiple apar în urma diseminării hematogene, pe calea venelor pulmonare, a infecțiilor supurative cronice pulmonare. Abcesele unice sînt cel mai adesea consecința propagării inflamațiilor oto-mastoidiene și sinusale la nivelul creierului; se mai întîlnesc și în traumatismele craniocerebrale deschise. Abcesele osoase se pot prezenta sub forma de abcese subperitoneale sau sub forma unor procese supurative endoosoase, însoțite de necroze ale țesutului osos.

Inflamațiile sero-fibrinoase sau seroase pot deveni purulente, așa cum se întîmplă de obicei în pleureziile para și metapneumonice. La nivelul cavităților pleurale se acumulează un puroi galben; exsudatul leucocitelor neputîndu-se elimina (cavitatea pleurală fiind o cavitate închisă) se resorb în organism cantități mari de antigene și, nu de puține ori, se produce o acumulare de amiloid în diferite organe. Empieme mai putem întîlni și la nivelul cavității pericardice prin propagarea infecțiilor de la plămîn și cavități pleurale sau în cazurile de miocardite abcedate. Printre cele mai frecvente empieme sînt cele ale cavității abdominale (peritonită purulentă), care se produc în apendicite perforate, ulcere gastrice perforate, colecistite purulente, perforații intestinale etc. Empiemul poate fi circumscris, ca empiem periapendicular, pericolecistic, subdiafragmatic, sau în micul bazin în cazurile de salpingite purulente. Colecții purulente putem întîlni de asemenea în meningite.

Inflamația purulentă difuză, fără o delimitare clară, este cunoscută sub

Scanned with OKEN Scanner

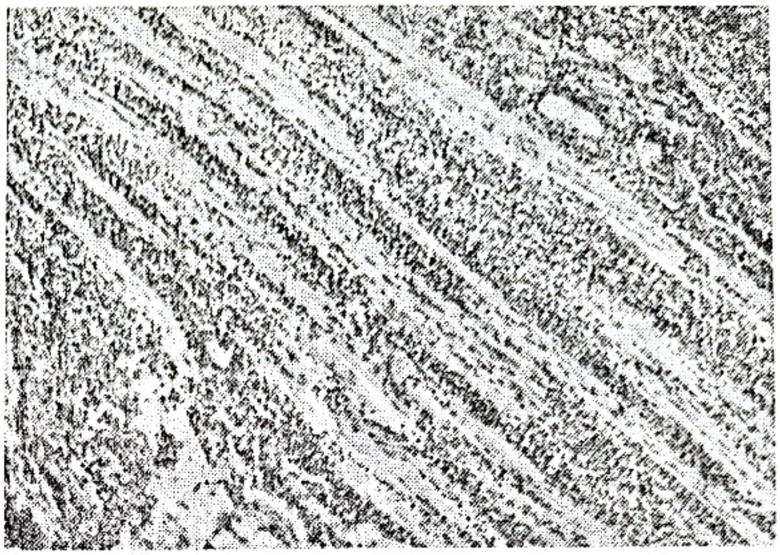

Fig. IV — 34. — Flegmon muscular.

numele de flegmon. Flegmonul este, ca și abcesul, o inflamație purulentă a țesuturilor și organelor. Dar spre deosebire de acesta nu are o limită bine circumscrisă apărînd ca o inflamație difuză. Infiltratul inflamator se distribuie printre planurile tisulare, fascii și alte structuri histologice (fig. IV-34). Există presupuneri că microorganismele generatoare de inflamație flegmonoasă ar avea o foarte marcată invazivitate, datorită producției de hialuronidază și fibrinolizine în cantități mari.

Inflamații flegmonoase pot apare la nivelul apendicelui, colecistului, al peretelui gastric, țesuturile meningeale (leptomeninge și arahnoidă); la nivelul planșeului bucal flegmonul este determinat de obicei de infecții dentare și ale țesuturilor musculare și tegumentare, țesuturi care sînt infiltrate și disociate de edem și leucocite.

Exsudatul hemoragic apare în cazurile în care prin pereții vaselor trec în cantități mari eritrocite și deci în infiltratul inflamator se acumulează un număr mare de hematii. Acest lucru se petrece în acele infecții care produc alterări profunde ale pereților vasculari, ca antrax, variolă, leziunile pulmonare hemoragice din pestă, în gripe grave etc. și în inflamațiile la bătrîni și la cei ce prezintă diateze hemoragice. Pe lîngă pneumoniile pestoase și gripale, pneumonii cu alveolite hemoragice apar și la debilitați și la caşectici. Exsudatul hemoraic mai poate fi întîlnit și în inflamațiile seroaselor, în special cele de origine tuberculoasă, ca pleurezii, pericardite, peritonite etc.

Inflamația cataralâ este considerată de mai mulți autori ca inflamație alterativă. Totuși multe din inflamațiile catarale prezintă un exsudat seros abundent, sau unele din ele cel puțin pot debuta prin scurgerea unor secreții apoase în cantitate mare. În cele mai multe cazuri, la acestea se adaugă o secreție exagerată de mucus care, amestecîndu-se cu lichidul seros din submucoasă, se va prezenta sub forma unei secreții sero-mucoase. În continuare, inflamația se însoțește de alterări și moartea celulelor epiteliale, care se detașează și împreună cu polimorfonuclearele ce migrează spre suprafața mucoasei vor îngroșa secreția mucoasă, aceasta putînd căpăta un aspect muco-purulent. În inflamațiile mucoasei respiratorii, nu de puține ori, acest gen de inflamații se transformă în veritabile inflamații purulente ale mucoasei.

Scanned with OKEN Scanner

INFLAMAȚIILE DE TIP ALTERATIV

În acest tip de inflamație, pe prim plan, stau modificările alterative ale structurilor tisulare. Acest grup de inflamații este mai puțin bine caracterizat decît celelalte tipuri; astfel, sînt tratate în diverse cărți în grupa inflamațiilor alterative, inflamația catarală (deși în inflamația catarală în faza de exsudat seros și exsudat purulent pe prim plan stau leziunile exsudative), inflamațiile unor organe parenchimatoase, cum ar fi unele hepatite, miocardita difterică, situații în care leziunile se exprimă în primul rînd la nivelul parenchimului și care se prezintă, în principal, ca leziuni distrofice de grade variate. De asemenea, au mai fost incluse în această categorie inflamațiile necrotizantă, ulceroasă și gangrenoasă. De fapt și aceste din urmă tipuri de inflamații, în special necrotizantă și ulceroasă, însoțesc atît inflamațiile exsudative, cît și unele inflamații cronice, granulomatoase, cum sînt tuberculoza, sifilisul, lepra etc. Așa după cum am amintit, leziunile de necroză se pot găsi în toate tipurile de inflamații, însă se vorbește de inflamație necrotizantă numai în cazurile în care leziunile sînt foarte întinse și de lungă durată, producînd în acest fel prejudicii grave în diverse țesuturi și organe. Inflamația necrotizantă se observă mai ales la nivelul mucoaselor. Țesutul necrozat de la nivelul mucoaselor suferă adesea o lichefacție produsă de enzimele litice leucocitare, determinînd de foarte multe ori eliminarea necrozelor și apariția în consecință a unei ulcerații. În aceste cazuri, ulcerația este denumită inflamație ulceroasă. Asemenea inflamații se întîlnesc, de regulă, în dizenteria bacteriană și amebiană, în intoxicația cu mercur, în uremie și, nu de puține ori, leziunile necrotice însoțesc flegmoanele apendiculare. Ca exemplu de inflamație necrotizantă este considerat, de foarte mulți autori, ulcerul peptic gastroduodenal. Astăzi există aproape un consens în a considera ulcerul gastroduodenal ca o expresie morfologică a acțiunii peptice a sucului gastric, care topește atît straturile superficiale, cît și cele profunde ale mucoasei și submucoasei stomacului și duodenului. Această ulcerație este însoțită și de modificări inflamatorii în jurul peretelui ulcerului. Există inflamații necrotice produse de unele bacterii ca streptococi, întîlnite mai frecvent în scarlatină, sub forma anginei ulcero-necrotice. Leziuni necrotice întîlnim tot la nivelul mucoaselor, în angina Plaute-Vincent, în granulocitoză și în leucemiile mieloide, în special în forma acută. În aceste cazuri, foarte adesea, țesuturile necrozate sînt invadate de bacterii de putrefacție și procesul de dezintegrare a țesuturilor se accentuează sub acțiunea acestor agenți, realizîndu-se sfacelări de culoare gri-brună-murdară, determinînd așa-zisa inflamație gangrenoasă. Asemenea inflamații gangrenoase pot să reprezinte o evoluție nefavorabilă a unei pneumonii produsă prin aspirație.

Necroze mai mult sau mai puțin întinse întîlnim în inflamațiile specific tuberculoase, sifilitice și așa mai departe. Într-adevăr, leziunile tuberculoase atît cele exsudative cît și cele proliferative, prezintă o tendință mare la necroza numită necroză de cazeificare. Aceste cazeificări lasă prin eliminare defecte întinse, sub forma cavernelor tuberculoase, care pot avea localizări mai des pulmonare și renale. La nivelul mucoaselor, leziunile tuberculoase lasă ulcerații întinse, așa cum se întîmplă în leziunile de pe trahee, laringe, intestin și așa mai departe. Leziunile necrotice în sifilis le întîlnim în special în faza terțiară, în așa-zisele gome sifilitice. Din cele enumerate este evident că a vorbi despre inflamații exclusiv alterative constituie

Scanned with OKEN Scanner

o forțare a realității și deci o modalitate nu numai schematică dar și simplistă de înțelegere a procesului inflamator. În realitate, mai frecvent avem de-a face cu inflamații de tip exsudativ sau proliferativ la care componenta alterativă este mai net exprimată decît în mod obișnuit. Aceste necroze sînt expresia fie a tulburărilor circulatorii care însoțesc modificările inflamatorii, fie a acțiunii nemijlocite a diferitelor toxine bacteriene, substanțe toxice nebacteriene, a acțiunii celulelor inflamatorii ca polimorfonucleare, limfocite de tip T sau a acțiunii nemijlocite a virusurilor asupra celulelor pe care le parazitează (leziunile distrofice și necrotice din hepatita acută virală, leziunile neuronale din poliomielită etc.).

INFLAMAȚIILE PROLIFERATIVE (GRANULOMATOASE)

I. MORARU, FL. HĂLĂLĂU

GENERALITĂȚI

Inflamația proliferativă (denumită și inflamația proliferativ-productivă) se caracterizează prin predominanța proceselor de proliferare în focarul inflamator.

Trebuie subliniat de la început faptul că, în afara inflamațiilor proliferative propriu-zise, reacțiile proliferative sînt prezente, în diferite grade, în marea majoritate a proceselor inflamatorii, însoțind sau, cel mai adesea, urmînd reacțiilor alterative și exsudative. Astfel, multiplicarea celulară locală este caracteristică stadiilor finale ale procesului inflamator, avînd rolul de înlocuire a elementelor celulare alterate în cursul evoluției inflamației. Este vorba deci de un proces de reparare, în care se realizează fie o restabilire a structurilor normale, fie procese de regenerare a elementelor parenchimatoase, fie o cicatrice, prin proliferarea elementelor mezenchimale. Preponderența proliferării parenchimatoase sau mezenchimale este condiționată de:
— gradul de diferențiere a elementelor parenchimatoase interesate în procesul inflamator (cu cît diferențierea este mai accentuată, cu atît capacitatea regenerativă este mai redusă);
— întinderea proceselor alterativ-necrotice (cu cît procesul este mai extins, cu atît mai importantă este proliferarea elementelor mezenchimale, avînd ca rezultat o înlocuire fibroasă-cicatriceală a elementelor parenchimatoase distruse).

În inflamațiile proliferative propriu-zise, procesul interesează, de asemenea, fie componenta parenchimatoasă, fie cea mezenchimală.

Proliferarea elementelor parenchimatoase din teritoriul inflamat, ca element definitoriu al inflamației proliferative, este mai rar întîlnită. Un exemplu concludent este cel al glomerulitei proliferative din unele glomerulonefrite, în care tabloul histopatologic este dominat de reacția proliferativă a epiteliului capsular.

Proliferări epiteliale produc unele virusuri ca în cazul condiloamelor acuminate din regiunea genitală și perianală, a verucilor și a *molluscum contagiosum* (fig. IV-35).

În majoritatea proceselor inflamatorii proliferative, rolul dominant îl joacă, însă, proliferarea elementelor mezenchimale, constituind țesutul de granulație sau țesutul inflamator granulomatos.

Țesutul de granulație. Sub acțiunea, de obicei prelungită, a unor agenți patogeni diverși, proliferează un țesut conjunctiv tînăr, bogat vascularizat, caracterizat prin multiplicarea accentuată a fibroblaștilor și prezența de numeroase capilare de neoformație, în lumenul și în jurul cărora se găsesc numeroase leucocite polimorfonucleare și mononucleare. Suprafața acestui țesut este granulară, granulele fiind constituite din capilare, aglomerări de fibroblaști și leucocite. Te-

Scanned with OKEN Scanner

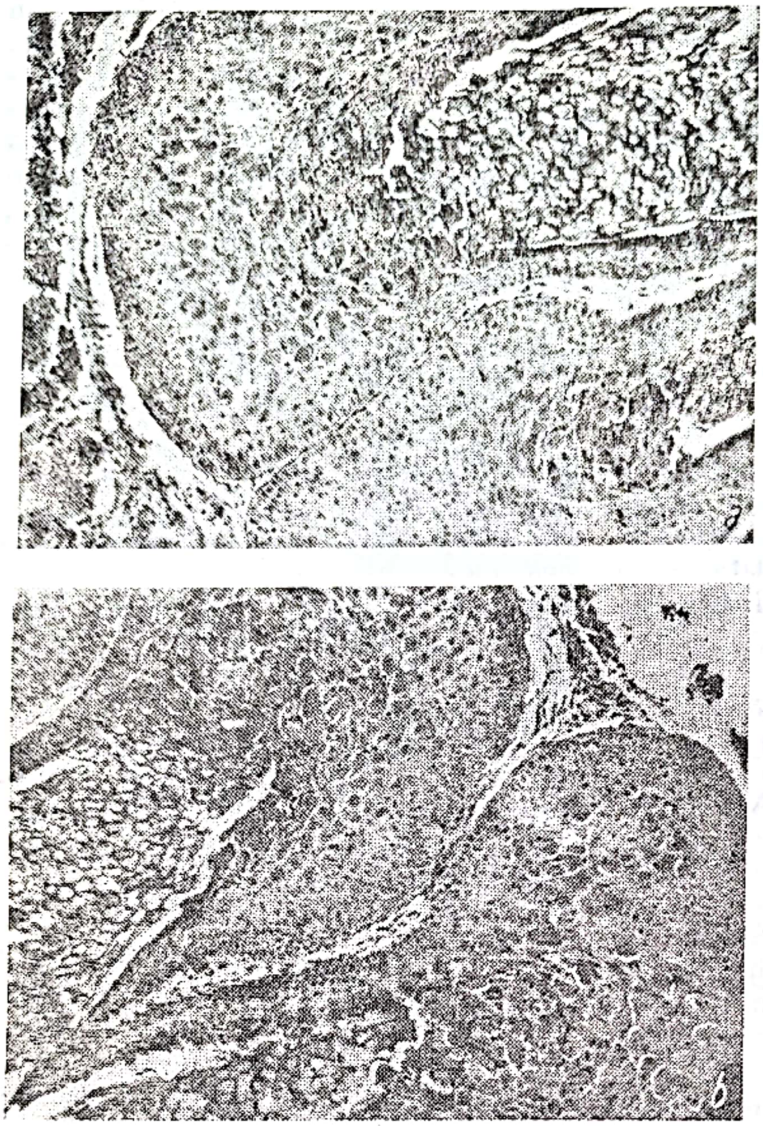

Fig. IV—35 a, b. — Proliferare epitelială de origine inflamatorie într-un caz de *Molluscum contagiosum*.

sutul de granulaţie apare ca o componentă caracteristică a inflamaţiilor proliferative nespecifice, dar poate constitui o fază a proceselor de organizare: organizarea altor tipuri de inflamaţii, organizarea exsudatului inflamator al seroaselor, organizarea trombusului, a teritoriilor de infarct, vindecarea plăgilor etc.

În toate aceste situaţii, după o prealabilă liză a fibrinei din inflamaţiile exsudative, a coagulului sau a ţesuturilor necrozate se produce proliferarea unui ţesut mezenchimal tînăr, lax, format din fibroblaste şi multe capilare de neoformaţie, care treptat se transformă prin producţie de fibre colagenice într-un ţesut cicatriceal dur, determinînd astfel, în final, îngroşări şi aderenţe postinflamatorii ale seroaselor (pleurale, pericardice, peritoneale), recanalizarea trombilor, cicatrizarea infarctelor sau vindecarea plăgilor în funcţie de circumstanţele care au determinat dezvoltarea ţesutului de granulaţie.

Ţesutul inflamator granulomatos. Unele inflamaţii proliferative sînt caracterizate printr-o participare importantă a macrofagelor, care au tendinţa de a se grupa în mici noduli, fapt ce justifică denumirea de inflamaţii granulomatoase sau granuloame.

Scanned with OKEN Scanner

Sub influența unor agenți patogeni se produce o proliferare (acumulare) a macrofagelor, fără modificări specifice ale aspectului morfologic.

Sub influența altor agenți, atît morfologia macrofagelor, cît și modul lor de agregare conferă tabloului histopatologic anumite caractere de specificitate, permițînd stabilirea unui diagnostic etiologic. Se definește astfel grupul inflamațiilor granulomatoase specifice.

Modificările cele mai caracteristice ale macrofagelor în inflamațiile granulomatoase specifice sînt:

— formarea celulelor epitelioide — macrofage cu citoplasmă abundentă, cu limite neprecise și prelungiri citoplasmice, realizînd contacte intercelulare și nuclei palizi. Aspectul lor morfologic amintește structura celulelor epiteliale, fapt ce justifică denumirea dată acestor elemente. Adeseori, ele se dispun nodular, realizînd structuri denumite foliculi sau tuberculi. Transformarea macrofagelor în celule epiteliale se produce, așa cum s-a mai amintit, sub acțiunea agenților etiologici care nu pot fi fagocitați sau care au componente ce nu pot fi lizate complet de enzimele hidrolazice ale diverselor tipuri de macrofage;

— formarea celulelor gigante — printr-un proces de fuziune a mai multor macrofage sau prin diviziune nucleară, neurmată de diviziune citoplasmică. Morfologia celulelor gigante este caracteristică pentru anumite tipuri de inflamații specifice.

CLASIFICAREA INFLAMAȚIILOR PROLIFERATIVE

O clasificare atotcuprinzătoare, pe baza unor criterii unitare, a inflamațiilor proliferative întîmpină dificultăți extrem de mari. Există, pe de o parte, o serie de afecțiuni inflamatorii în care delimitarea între inflamația proliferativă nespecifică (de tipul țesutului de granulație) și inflamația proliferativă granulomatoasă (de tipul țesutului inflamator granulomatos, cu proliferare și agregare a macrofagelor) este deosebit de grea, dacă nu imposibilă. Pe de altă parte, subîmpărțirea inflamațiilor granulomatoase nespecifice și specifice este uneori arbitrară, existînd forme în care specificitatea este discutabilă. În asemenea condiții, pentru a răspunde unor necesități didactice, descrierea principalelor tipuri de inflamații proliferative se va face după următoarea schemă:

I. Inflamații proliferative nespecifice

II. Inflamații granulomatoase nespecifice sau cu specificitate discutabilă.

III. Inflamații granulomatoase de corp străin.

IV. Inflamații granulomatoase specifice.

I. INFLAMAȚII PROLIFERATIVE NESPECIFICE

Se caracterizează prin proliferarea de țesut de granulație la nivelul părților moi sau în țesutul conjunctiv interstițial al organelor (localizare stromală). Procesul proliferativ coexistă de obicei cu procese alternative și exsudative, evoluția fiind cel mai adesea cronică. Macroscopic, organul sau teritoriul afectat apare mărit, cu consistența crescută, fapt ce ridică uneori dificile probleme de diagnostic diferențial cu procesele tumorale. Microscopic, se constată aspectele obișnuite ale țesutului de granulație. Procesul inflamator evoluează mai rar spre resorbție, evoluția obișnuită fiind către scleroză cicatriceală, prin scăderea numărului celulelor și al vaselor și creșterea componentei fibrilare colagene. În acest grup se includ o serie de afecțiuni cum sînt: nefritele interstițiale nespecifice, miocarditele interstițiale nespecifice, hepatitele cronice, ce vor fi prezentate în capitolele de morfopatologie specială.

Scanned with OKEN Scanner

II. INFLAMAȚII GRANULOMATOASE NESPECIFICE SAU CU SPECIFICITATE DISCUTABILĂ

Acest grup de inflamații este caracterizat prin apariția macrofagelor în focarul inflamator, a căror morfologie și mod de agregare pot uneori sugera etiologia procesului, fără însă a permite un diagnostic de certitudine. În asemenea cazuri, coroborarea datelor morfopatologice cu tabloul clinic și investigațiile paraclinice (bacteriologice, serologice etc.) este obligatorie pentru stabilirea naturii procesului inflamator. Sînt cuprinse aici granuloamele infecțioase din cursul unor boli transmisibile, leziunea reumatismală (nodulul Aschoff), leziunile granulomatoase din alte afecțiuni, grupate în așa numitele boli de colagen (lupus eritematos diseminat, panarterită nodoasă, dermatomiozită etc.), precum și granuloame de cauză necunoscută, simulînd granuloamele infecțioase (boala Besnier-Boeck-Schaumann).

1. GRANULOAMELE INFECȚIOASE

Febra tifoidă. Este o boală transmisibilă, din grupul salmonellozelor, caracterizată din punct de vedere morfologic prin constituirea granulomului tific, localizat la nivelul formațiunilor limfoide ale intestinului subțire, în limfoganglionii mezenterici și în alte teritorii ale sistemului reticulohistiocitar, precum și în viscere. Histopatologic, granulomul tific este alcătuit dintr-o aglomerare de elemente reticulo-histiocitare cu caractere macrofagice, unele dintre ele cu o morfologie modificată, care conferă leziunii un oarecare grad de specificitate: celule mari, cu nucleu excentric, cu citoplasma slab acidofilă, granulară, cunoscute sub denumirea de celule Rindfleisch.

Tifosul exantematic. Este o rickettsioză cu tropism vascular, în care leziunea (granulomul tifo-exantematic) este reprezentată de o vascularită proliferativă de tipul endotelitei obliterante, asociată cu fenomene proliferative ale celulelor adventițiale, constituind granuloame perivasculare denumite noduli Popov-Fränkel.

Bruceloza. Este o zoonoză produsă de germeni din genul brucella (*Brucella melitensis*, *Brucella abortus*, *Brucella suis*), caracterizată prin apariția granulomului brucelos în teritoriile sistemului reticulo-histiocitar, constituit din: celule epitelioide, cu dispoziție radiară sau neregulată, înconjurate de un infiltrat polimorf (elemente limfoide, plasmocitare, polimorfonucleare neutrofile și eozinofile) și prezența de celule gigante. Necroza este rară. Topografia granulomului brucelos este de obicei perivasculară.

Tularemia. Este o zoonoză provocată de *Pasteurella tularensis*, a cărei leziune caracteristică este granulomul tularemic localizat limfoganglionar și visceral (splină, ficat, rinichi, plămîn etc.). Organizarea sa este asemănătoare cu cea din granulomul brucelos, cu deosebirea că se supraadaugă necroza supurativă. Prezența unor celule gigante de tip Langhans și existența necrozei pun uneori dificile probleme de diagnostic diferențial cu tuberculoza.

INFLAMAȚIILE DE ORIGINE VIRALĂ

Poliomielita. Este o afecțiune virală ale cărei leziuni sînt cantonate în coarnele anterioare ale măduvei. După o fază de inflamație acută nespecifică, cu hiperemie și exsudat cu polimorfonucleare, se instalează leziuni distrofice ale neuronilor motori, mergînd pînă la moarte celulară, prin acțiunea directă a virusului. Urmează constituirea leziunii granulomatoase caracterizată, la acest nivel, prin proliferare nevroglială (fig. IV-36 *a*, *b*) avînd rol macrofagic, care înconjură neuronii lezați (proces de satelitoză) și îi fago-

Scanned with OKEN Scanner

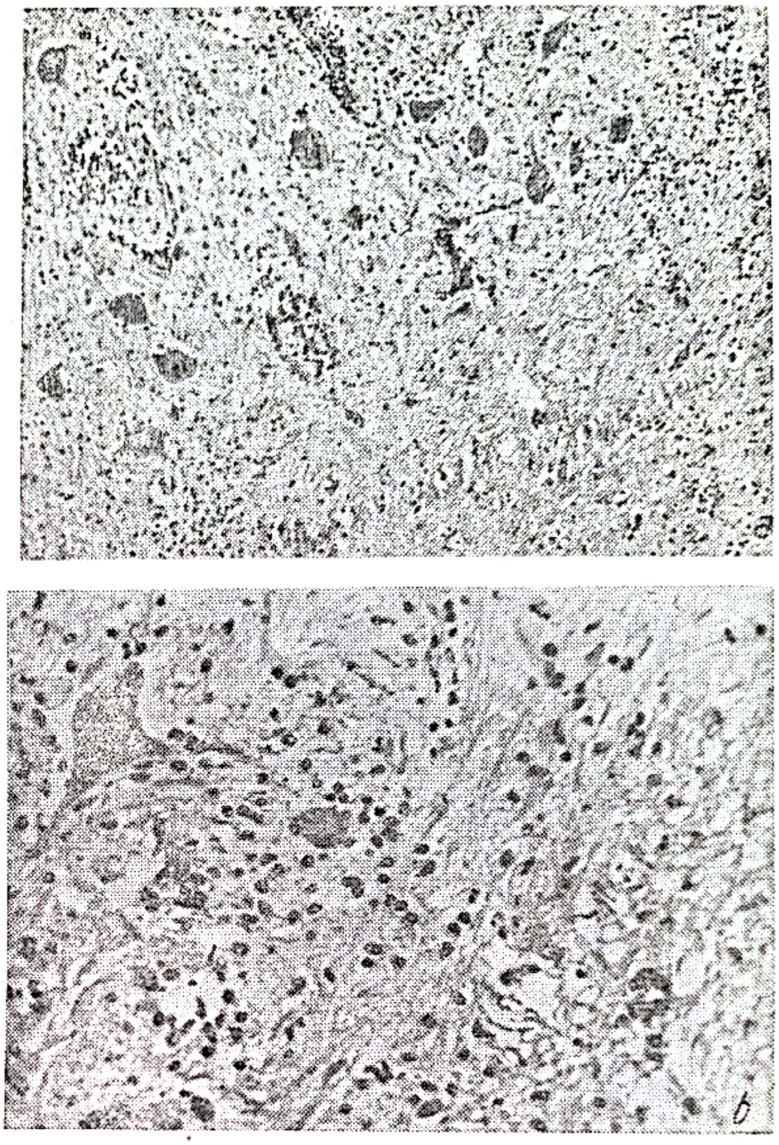

Fig. IV—36 a, b. — Poliomielită anterioară acută. Leziuni neuronale, proliferare glială și neurofagie.

citează (proces de neuronofagie) cu constituirea unui nodul macrofagic de origine nevroglială, denumit nodul de neuronofagie.

Rabia. Este o encefalomielită produsă de virusul rabic, avînd, din punct de vedere morfologic, două caractere distincte: constituirea nodulilor rabici descriși de V. Babeș, alcătuiți din proliferări nevrogliale, și prezența unor incluzii intraneuronale, cu precădere la nivelul cornului Ammon, cunoscute ca incluzii Babeș-Negri.

Boala ghearelor de pisică. Este o afecțiune virală caracterizată printr-o adenopatie satelită teritoriului în care s-a produs leziunea de inoculare. În limfoganglionii sateliți se constată o leziune granulomatoasă, cu o zonă centrală de necroză supurativă, asemănătoare granulomului tularemic (fig. IV-37). Cînd leziunea interesează limfoganglionii inghinali, diagnosticul diferențial include și limfogranulomatoza benignă.

Limfogranulomatoza benignă. (limfogranulomatoza venerianã, boala Nicolas Favre). Este o afecțiune virală avînd ca substrat histopatologic un granulom cu tendință supurativă (fig. IV-38) care se complică frecvent cu fistulizarea, prin traecte multiple ce se deschid la tegumente (fig. IV-39).

Scanned with OKEN Scanner

Fig. IV—37. — Boala ghearelor de pisică. Ganglion limfatic. Microabces înconjurat de celule epitelioide şi histiocit gigant multinucleat.

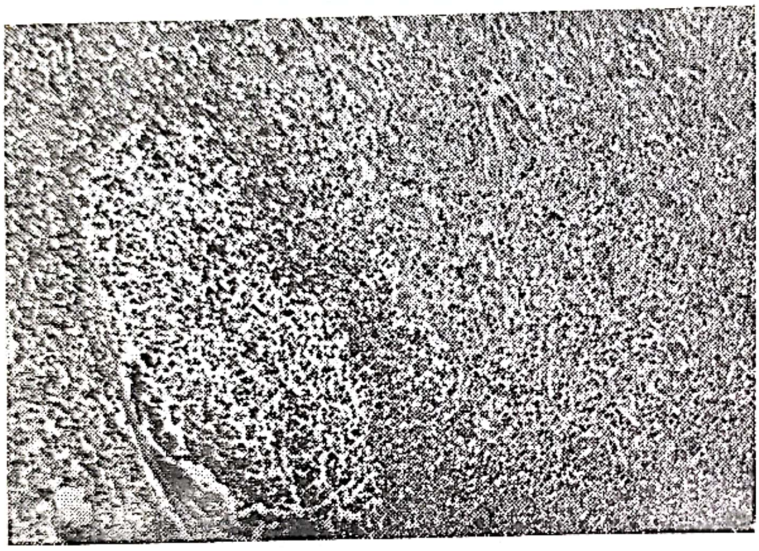

Fig. IV—38. — Ganglion limfatic în boala Nicolas-Favre; inflamaţie acută cu leziuni de periadenită.

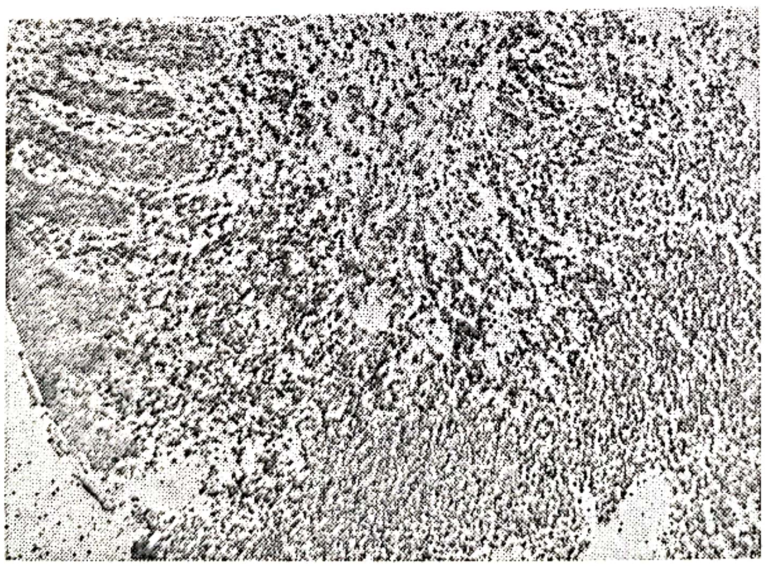

Fig. IV—39. —Tegument în boala Nicolas-Favre; fistulizarea microabcesului.

Scanned with OKEN Scanner

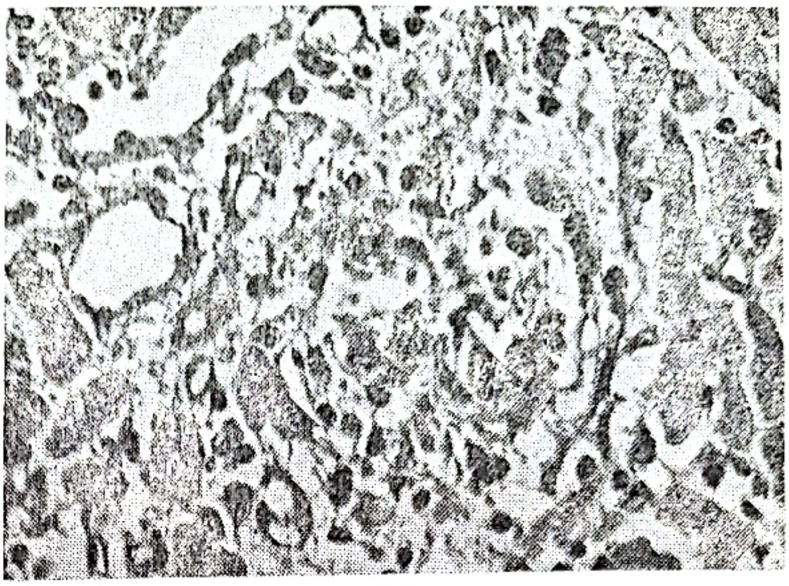

Fig. IV — 40. — Miocard. Granulom reumatismal Aschoff.

și care justifică denumirea de limfoporadenită dată bolii de vechii autori.

2. GRANULOAMELE ÎN BOLILE DE COLAGEN

Inflamația granulomatoasă din reumatismul cardio-articular (nodulul Schoff) (fig. IV-40) precum și arteritele granulomatoase din cadrul altor boli de colagen vor fi descrise în capitolul de morfopatologie a aparatului cardio-vascular și a imunopatiilor.

3. GRANULOAMELE DE CAUZĂ NECUNOSCUTĂ

Boala Besnier-Boeck-Scaumann este o afecțiune cu manifestări foarte variate: cutanate (lupus *pernio*, descris de Besnier, sarcoide dermice, descrise de Boeck), ganglionare și medulare (granulomatoza epitelioidă, descrisă de Schaumann) și viscerele (pulmonare, parotidiene, oculare etc.) avînd ca substrat histopatologic comun constituirea unui nodul macrofagic de tip epiteloid, cu marcată tendință la fibroză. Celulele gigante de tip Langhans sînt uneori prezente, dar mai rare decît în tuberculoză și prezentînd adesea impregnări calcare (corpi Scaumann). Dispoziția neregulată a elementelor epitelioide în nodul, precum și absența în marea majoritate a cazurilor a necrozei de cazeificare, asigură diagnosticul diferențial cu tuberculoza. Etio-patogenia bolii este încă obscură; majoritatea autorilor consideră această boală ca o reticuloză granulomatoasă de tip epitelioid, posibil cu patogenie imunitară (reacție hiperergică a sistemului reticulo-histiocitar la diverse antigene).

III. INFLAMAȚIILE GRANULOMATOASE DE CORP STRĂIN

Este un proces inflamator granulomatos cu dispoziție difuză sau cel mai adesea nodulară, caracterizat prin prezența de numeroase celule gigante (fig. IV-41), dispuse de obicei în vecinătatea corpului străin care a determinat apariția procesului (celule gigante de corp străin). Ele au dimensiuni apreciabile (50—150 μ) și prezintă un mare număr de nuclei dispuși neregulat în citoplasmă.

Procesul inflamator granulomatos de corp străin evoluează constant spre fibroză.

Corpii străini care determină apariția acestui granulom pot fi:

— de origine exogenă — pudră de talc, materiale de sutură neresorba-

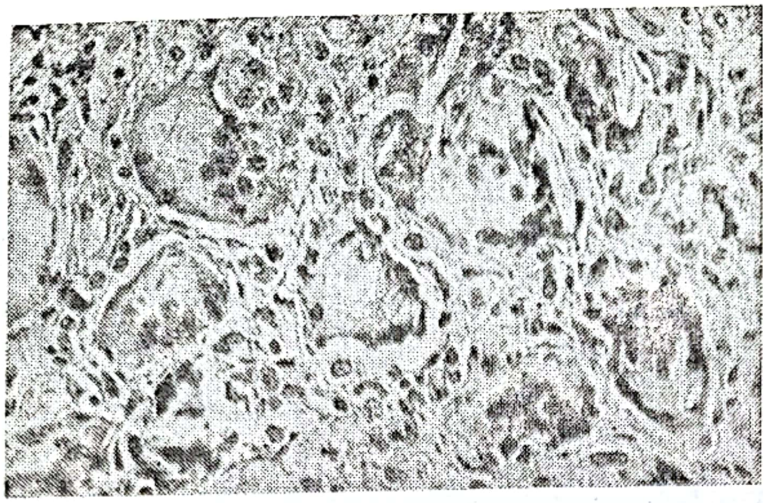

Fig. IV—41. — Inflamaţie granulomatoasă de corp străin.

bile, substanţe uleioase injectabile, diverse materiale introduse accidental prin plăgi, pulberi inhalate (siliciu, asbest, beriliu, care produc pneumoconioze) etc.;
— de origine endogenă — produse de dezintegrare lipidică, cu constituirea de lipogranuloame; keratina, cu apariţia de reacţii granulomatoase la nivelul chisturilor epidermice, în epitelioamul Malherbe; urați, conducînd la formarea tofilor gutoşi; colesterolul, amiloidul etc.

IV. INFLAMAŢII GRANULOMATOASE SPECIFICE

TUBERCULOZA

Generalităţi. Tuberculoza este o boală infecţioasă produsă de *Mycobacterium tuberculosis* (bacilul Kock). Acesta este un germene acido-alcoolorezistent, evidenţiabil pe frotiuri din produse biologice şi pe secţiuni histologice prin colorații specifice (tehnica Ziehl-Nielsen). Poate fi izolat pe medii de cultură speciale şi se poate reproduce constant boala la unele animale de laborator sensibile (cobaiul).
Căile de pătrundere a germenilor în organism sînt, în ordinea frecvenţei, următoarele:
— calea respiratorie — prin inhalarea germenilor de la bolnavi cu spută baciliferă;
— calea digestivă — prin ingestie, de obicei prin lapte infectat;
— calea cutanată — prin soluţii de continuitate, adeseori cu caracter profesional;
— calea transplacentară.
Odată pătruns în organism, bacilul Koch produce leziunea de primoinfecţie (afectul primar sau şancrul de inoculare). În funcţie de numărul şi virulenţa germenilor şi starea de sensibilizare sau imunitate a organismului gazdă, atît evoluţia procesului infecţios tuberculos, cît şi tabloul morfopatologic al bolii sînt variate, păstrînd însă caractere de specificitate.

MORFOPATOLOGIA LEZIUNILOR TUBERCULOASE

a) **Aspect microscopic.** Primele reacţii consecutive prezenţei bacilului Koch în ţesuturi sînt reprezentate de alterarea structurilor celulare, sub acţiune directă a germenilor. Această alterare reprezintă un stadiu fugace, în care examenul histopatologic nu evidenţiază modificări. Urmează modificările exsudative, alterative şi proliferative specifice inflamaţiei tuberculoase.
Leziuni exsudative. Procesul exsudativ debutează cu fenomene nespecifice (hiperemie, plasmexodie şi diapedeză a polimorfonuclearelor). Exsudatul ce se constituie este de tip seros sero-fi-

Scanned with OKEN Scanner

fibrinos sau fibrinos. Singurele elemente care diferenţiază procesul exsudativ tuberculos de procesele similare din inflamaţiile nespecifice sînt reprezentate de: prezenţa bacililor Koch în exsudat şi dispariţia rapidă a polimorfonuclearelor. Acestea sînt rapid distruse de bacilul Koch (în condiţiile unei acidoze locale) şi înlocuite cu elemente macrofagice. În evoluţia sa, procesul exsudativ poate urma căi diferite:

— resorbţie — de obicei sub tratament tuberculostatic, mai rar spontan;

— necroză de cazeificare — calea evolutivă obişnuită;

— organizare fibroasă prin ţesut de granulaţie nespecific — proces de carnificare;

— remaniere proliferativă, cu constituirea de foliculi tuberculoşi (granulom specific).

Leziuni alterative. Reprezintă, după cum am văzut, modalitatea cea mai frecventă de evoluţie a leziunilor exsudative. În prezenţa unui mare număr de bacili şi sub influenţa lipidelor din capsula ceroasă a acestora se produce o dezagregare a complexelor lipido-protidice din constituţia citomembranelor, urmată de alterări grave ale structurilor celulare, mergînd pînă la necroză. Necroza astfel constituită este o necroză de coagulare, denumită cazeum sau necroză de cazeificare, după aspectul macroscopic. Ea apare la examenul microscopic ca o zonă acidofilă, omogenă sau uneori fin granulară, în care nu se mai recunosc umbre celulare decît cu dificultate şi numai în stadiile precoce de instalare a necrozei. Cu tehnici speciale pentru reticulină (impregnaţii argentice) sau pentru fibre elastice (orceină, tehnica Weigert) se constată persistenţa acestor structuri fibrilare în masa de necroză.

Evoluţia zonelor de necroză cazeoasă poate avea loc către:

— închistare — prin ţesut fibros, fără caractere de specificitate;

— calcificare;

— osificare;

— remaniere proliferativă — prin ţesut de granulaţie specific;

— ramolire — prin fenomene exsudative nespecifice (imbibiţie lichidiană şi aflux de polimorfonucleare în zona de necroză), care explică evacuarea cazeumului şi constituirea ulceraţiilor şi cavernelor tuberculoase.

Leziuni proliferative sînt cele care, alături de procesul de cazeificare, conferă specificitate inflamaţiei tuberculoase. Ele sînt reprezentate de foliculul tuberculos (foliculul Köster sau granulomul tuberculos (fig. IV-42). Acesta este o formaţiune nodu-

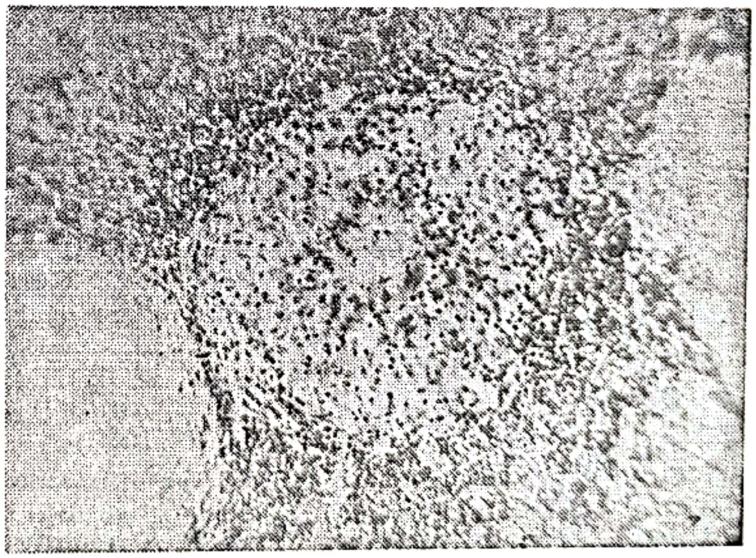

Fig. IV—42. — Folicul T.B.C.

Scanned with OKEN Scanner

lară constituită, de la periferie spre centrul leziunii din:

— celule limfoide — așa-numita coroană limfocitară a foliculului tuberculos;

— celule epitelioide — cu dispoziție de obicei radiară, avînd morfologia descrisă anterior la țesutul inflamator granulomatos;

— celule gigante de tip Langhans — elemente celulare mari, cu diametrul de 40—150 μ, cu o citoplasmă acidofilă, uneori granulară, și prezența de numeroși nuclei dispuși la periferia citoplasmei, în coroană sau în potcoavă; în citoplasma celulelor Langhans se pun în evidență, prin colorații specifice, bacili Koch fagocitați.

Foliculul tuberculos conține numeroase fibre de reticulină, prezența lor explicînd evoluția spre scleroză a leziunii.

În dezvoltarea lor, foliculii cu tendința de a conflua (element important de diagnostic diferențial cu boala Besnier-Boeck-Scaumann, în care foliculii își păstrează individualitatea). Evoluția foliculului tuberculos cunoaște, ca și evoluția leziunilor exsudative și alterative, mai multe căi:

— cazeificare, urmată de remaniere proliferativă prin țesut de granulație specific, cu evoluție ulterioară către ramolire sau fibroză;

— evoluție directă spre fibroză, eventualitate întîlnită mai ales sub tratament tuberculostatic instituit precoce.

b) **Aspect macroscopic.** Substratului histopatologic al procesului inflamator specific tuberculos decris mai sus îi corespund, schematic, următoarele tipuri de leziuni macroscopice:

Leziunile circumscrise (nodulare) prezintă aspecte diverse ca număr, formă și mărime. Dimensiunile lor variază în limite extrem de largi, de 1 mm (granulațiile miliare) pînă la forme pseudotumorale, cu diametrul de 5—10 cm (tuberculoamele).

— *Granulațiile miliare* (tuberculii miliari). Sînt leziuni mici (1—2 mm), izolate, proeminente pe suprafața externă sau pe secțiunea organului afectat, de culoare cenușie-translucidă cînd leziunile sînt recente sau cenușie-gălbuie-mată odată cu instalarea necrozei de cazeificare. Leziunile sînt aderente de parenchimul în care se dezvoltă, consistența lor este fermă în stadiile recente, scăzînd după cazeificare. Din punct de vedere histopatologic, leziunea granulică poate fi constituită din:

— leziuni proliferative de tipul foliculului tuberculos, cu tendința la cazeificare centrală. Este aspectul cel mai frecvent întîlnit;

— leziuni exsudative cu evoluție spre cazeificare. Acestea sînt întîlnite mai ales la plămîn, ca focare de alveolită cazeoasă. Forma miliară a tuberculozei (granulia) poate afecta predominant plămînul sau este generalizată. Ea recunoaște drept cauză o diseminare hematogenă masivă, în perioada primară de evoluție a bolii, în condițiile unei scăderi a rezistenței organismului gazdă (stări de subnutriție, graviditate sau lăuzie, convalescența unor boli anergizante de tipul rujeolei, tusei convulsive etc.), sau în stadiile finale ale tuberculozei secundare de organ (de obicei ftizia pulmonară), constituind granulia secundară.

— *Nodulii simpli.* Prezintă aceleași caractere histopatologice ca și granulațiile miliare, singurul element distinctiv fiind reprezentat de dimensiunile mai mari ale leziunii (0,5—3 cm). Ei se formează prin diseminare atît hematogenă, cît și limfogenă și canaliculară.

— *Nodulii acinoși* (leziuni acinonodulare). Aceste leziuni sînt caracteristice localizării pulmonare a tuber-

Scanned with OKEN Scanner

culozei. Au un aspect policiclic, de culoare și consistență diferită, ca și granulațiile miliare, în funcție de stadiul evolutiv (prezența necrozei cazeoase). Substratul histopatologic este reprezentat de focare de bronhopneumonie cazeoasă, prin predominanța leziunilor de tip exsudativ.

— *Tuberculomul.* Este o leziune nodulară cu aspect pseudotumoral, bine circumscrisă, cu dimensiuni ce pot atinge 5—10 cm în diametru. După aspectul macroscopic se descriu:

— tuberculomul omogen — constituit dintr-o masă cazeoasă înconjurată de o capsulă conjunctivă;

— tuberculomul polimorf (multinodular) — format dintr-o aglomerare de noduli cazeoși, fiecare dintre ei înconjurați de o capsulă conjunctivă proprie;

— tuberculomul stratificat — constituit din inele concentrice de cazeum de vîrste diferite, alternînd cu inele de țesut conjunctiv. Structura sugerează constituirea leziunii în etape succesive.

Din punct de vedere histopatologic se descriu următoarele zone de la periferie spre centrul leziunii:

— capsulă fibroasă;
— țesut de granulație specific;
— zonă centrală de necroză cazeoasă.

Tuberculomul reprezintă o formă de evoluție favorabilă a infecției tuberculoase sub influența tratamentului specific. Acest fapt este demonstrat de creșterea frecvenței tuberculomului după introducerea pe scară largă a chimioterapicelor și antibioticelor în tratamentul bolii.

Leziunile difuze pot fi localizate în diverse organe, dar sînt caracteristice pentru plămîn și seroase. Leziunea pulmonară (infiltratul tuberculos) apare ca o infiltrație difuză a parenchimului, de întindere diferită (zonă, lob sau plămîn în totalitate), omogenă, la început de culoare cenușie-albicioasă, care ulterior devine mat-gălbuie, prin proces de cazeificare. Teritoriul afectat este mărit, cu consistență crescută și cu diminuarea pînă la dispariție a crepitațiilor. Adeseori, masele cazeificate ramolite se elimină ducînd la constituirea unor caverne. Histopatologic, infiltratul corespunde unor leziuni exsudative ce formează focare confluente de bronhopneumonie cazeoasă. Leziunile difuze pulmonare sînt urmarea unei diseminări limfogene și mai ales bronhogene.

Serozitele tuberculoase (pleurezia, pericardita, peritonita sau poliserozita) au de asemenea caracterele unei inflamații exsudative, de tip sero-fibrinos în majoritatea cazurilor, ce poate evolua spre resorbție sau spre transformare cazeoasă sau cazeo-purulentă. Tendința la organizare fibroasă explică procesele de pahipleurită și perivisceritâ, precum și constituirea formelor închistate, consecutive formării aderențelor.

Leziunile ulcerative. Din descrierea de pînă acum a morfopatologiei inflamației tuberculoase rezultă tendința accentuată de evoluție spre cazeificare, atît a leziunilor exsudative, cît și a celor proliferative. Prin proces de ramolire, masele cazeoase pot fi eliminate pe căi naturale (arborele traheobronșic, tub digestiv, căi urinare etc.), sau pe căi patologice (constituirea fistulelor). Consecutiv acestui proces se realizează pierderi de substanță la nivelul tegumentelor sau mucoaselor (ulcerații tuberculoase) sau la nivelul diferitelor organe (caverne tuberculoase).

— *Ulcerația tuberculoasă* poate fi tegumentară sau mucoasă, este de formă adesea neregulată, cu marginile deslipite, anfractuoase; fundul ulcerației este granular, putînd prezenta depozite cazeoase. Microscopic, se constată pierderea de substanță la

Scanned with OKEN Scanner

nivelul epiteliului de înveliș, asociată frecvent cu procese hiperplazice ale epiteliului din vecinătatea ulcerației; baza ulcerației apare constituită din țesut de granulație specific, cu zone de necroză cazeoasă.

— *Caverna tuberculoasă* este localizată pulmonar sau extrapulmonar (rinichi, prostată, os, ganglioni etc.) și se constituie în perioada primară de evoluție a bolii (caverna precoce) sau, mult mai frecvent, în perioada secundară a tuberculozelor de organ (ftizia pulmonară, tuberculoza urogenitală, osteo-articulară etc.).

— *Cavernele pulmonare* sînt de dimensiuni variabile, unice sau multiple, localizate de predilecție în regiunea subclaviculară, de formă variabilă, de obicei neregulată, cu pereți anfractuoși în primele faze de evoluție, cu depozite de cazeum și prezența de granulații. Pereții cavernei sînt constituiți din țesut de granulație tuberculos, srăbătut de vase ce suferă procese de panarterită, evoluînd spre fibroză, cu obliterarea lumenului sau cu constituirea de dilatații anevrismale cunoscute sub denumirea de anevrisme Rassmussen. Acestea au dimensiuni variabile de la cîțiva milimetri pînă la 2—3 cm, ducînd prin ruperea lor la apariția hemoptiziei, simptom adesea revelator al unei ftizii pulmonare. Evacuarea conținutului cazeos se realizează, de obicei, printr-o bronhie situată la polul inferior al cavernei (bronhia de drenaj); procesul de evacuare concură la extinderea inflamației specifice. În evoluția sa, mai ales sub tratament, proliferează un țesut fibros ce realizează o încapsulare a cavernei, pereții devin netezi și se pot epiteliza prin alunecarea epiteliului din bronhiolele terminale; frecvent, epiteliul prezintă metaplazie de tip epidermoid.

— *Cavernele extrapulmonare* pot avea diferite localizări:

— *caverna renală* este localizată în medulară și apare ca o consecință a deschiderii leziunii cazeoase în cavitatea bazineto-caliceală, ducînd la constituirea pionefrozei tuberculoase;

— *caverna osoasă* se constituie prin eliminarea maselor cazeoase ramolite din interiorul osului, la nivelul unui abces rece osifluent. Caverna este înconjurată, la început, de țesut de granulație specific, care ulterior se transformă în țesut de granulație nespecific ce organizează fibros caverna osoasă. Prin procese de metaplazie osoasă a țesutului conjunctiv, caverna este umplută cu țesut osos neoformat, realizîndu-se vindecarea procesului;

— *caverna ganglionară* a fost descrisă în limfoganglionii traheo-bronșici, prezentînd un întins proces de cazeificare. Caverna se constituie prin eliminarea maselor cazeoase ramolite în arborele respirator, deci consecutiv formării unor fistule ganglio-traheale sau ganglio-bronșice.

DINAMICA PROCESULUI INFLAMATOR TUBERCULOS

Din cele expuse pînă acum referitor la morfopatologia macro- și microscopică a inflamației tuberculoase se remarcă multiple posibilități evolutive, interesînd componentele exsudative, alterative și proliferative ale procesului. Evoluția diferită este condiționată de:

— numărul și virulența germenilor;
— reactivitatea organismului;
— tratamentul tuberculostatic.

Se remarcă tendința marcată de organizare fibroasă a leziunilor, atît spontan, cît mai ales sub influența terapiei specifice.

Schematic, evoluția procesului inflamator tuberculos poate fi reprezentată astfel (după schema Institutului de Ftiziologie din București):

Scanned with OKEN Scanner

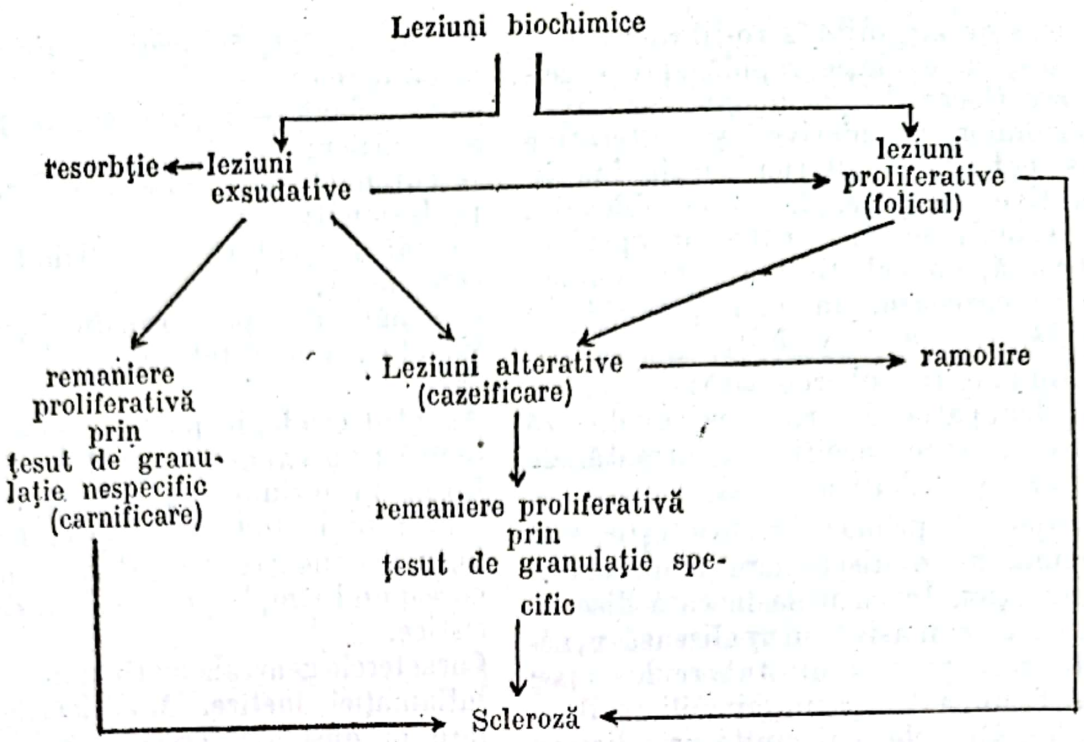

EVOLUŢIA TUBERCULOZEI CA BOALĂ

În evoluţia tuberculozei, atît ca tablou lezional, cît şi ca tablou clinic, un rol deosebit de important revine stării de imunitate a organismului gazdă. Acest fapt, de interes major pentru înţelegerea evoluţiei bolii, a fost demonstrat experimental de Robert Koch şi este cunoscut astăzi ca „fenomenul Koch". Experienţa a fost efectuată pe cobai, animalul de laborator cel mai sensibil la infecţia tuberculoasă. Autorul a constatat că inocularea subcutanată a bacililor Koch la animale indemne determină, după un interval liber de 10—14 zile, apariţia unui nodul la locul inoculării, care ulcerează rapid şi nu prezintă tendinţă la vindecare. Leziunea se însoţeşte de o adenopatie regională cu întins proces de cazeificare. Urmează o generalizare hematogenă a infecţiei şi moartea animalului cu fenomene clinice şi morfopatologice de tuberculoză miliară. Dacă experienţa este repetată la animale care au venit anterior în contact cu infecţia tuberculoasă (după Koch reinfecţia se face la 4—6 săptămîni de la primo-infecţie), la locul inoculării reacţia este mult mai precoce (apare la 2—4 zile de la inoculare), evoluează rapid către ulceraţie, dar se vindecă spontan fără a fi însoţită de adenopatie satelită sau alte manifestări de diseminare a procesului tuberculos. Fenomenul Koch este reproductibil atît cu bacili vii, cît şi cu bacili omorîţi. Această experienţă demonstrează instalarea unei imunităţi în organismul gazdă şi explică, în mod convingător, evoluţia stadială a bolii la om.

Tuberculoza primară. Localizată, în marea majoritate a cazurilor, în plămîn, tuberculoza primară reprezintă complexul lezional ce se constituie ca urmare a unei primoinfecţii cu bacili Koch, produsă de obicei în perioada copilăriei. Leziunile de primoinfecţie sînt cunoscute sub denumirea de complex primar Ranke şi sînt reprezentate de:

— afectul primar (şancrul de inoculare)
—nodul localizat frecvent subpleural, avînd ca substrat histopatologic un

proces de alveolită sero-fibrino-leucocitară, cu evoluție rapidă spre cazeificare (focar de pneumonie cazeoasă). Leziunilor exsudative și alterative li se pot adăuga ulterior și leziuni proliferative specifice. Evoluția obișnuită a leziunii se face către incapsulare fibroasă, cu calcificarea zonei de necroză cazeoasă, în care persistă un număr de bacili viabili;

— limfangita tuberculoasă;

— adenopatia hilară — ce evoluează constant spre cazeificare, urmată de fibroză și calcificare.

Complexul primar se însoțește totdeauna de o diseminare hematogenă a infecției. În cazurile în care diseminarea este masivă se realizează generalizarea procesului tuberculos, cu constituirea tuberculozei miliare (granulia). De cele mai multe ori, diseminarea este paucibacilară, realizînd mici leziuni tuberculoase la distanță, ce evoluează de obicei către fibroză și calcificare (noduli reziduali sau relicvate tuberculoase). Aceste leziuni, ca și afectul primar de altfel, conțin bacili viabili și pot reprezenta o sursă de reinfecție endogenă.

Tuberculoza secundară. Prin reactivarea leziunilor de primoinfecție sau a nodulilor reziduali (reinfecție endogenă) sau prin reinfecție exogenă se constituie tuberculozele de organ, reprezentînd perioada secundară a bolii. Apar astfel: ftizia pulmonară cronică, tuberculoza osteo-articulară, tuberculoza uro-genitală, tuberculoza sistemului nervos central, tuberculoza limfoganglionară, tuberculoza cutanată etc. Particularitățile lezionale și evolutive ale formelor de tuberculoză secundară vor fi prezentate în capitolele de morfopatologie specială.

LUESUL

Luesul este o boală transmisibilă cu evoluție cronică produsă de *Treponema pallidum*. Căile de pătrundere în organism sînt, în ordinea frecvenței, următoarele:

— venerianā — în imensa majoritate a cazurilor;

— cutanată — de obicei cu caracter profesional;

— transplacentară — realizînd luesul congenital;

— sanguină — prin transfuzii cu sînge infectat, modalitate excepțională astăzi.

Agentul etiologic poate fi pus în evidență prin examenul produselor recoltate din leziuni sau evidențiat indirect prin metode serologice. Evoluția bolii recunoaște trei stadii, cărora le corespund simptome și leziuni caracteristice.

Caracterele generale morfopatologice ale inflamației luetice. Modificările tisulare produse de *Treponema pallidum* se caracterizează prin următoarea triadă lezională:

1. leziuni vasculare de tipul panvascularitei, în care predomină procesul de endotelită proliferativă cu tendință obstructivă (endotelita obliterantă);
2. leziuni infiltrativ-proliferative, realizînd inflamația granulomatoasă luetică, frecvent cu topografie perivasculară.

Infiltratul este de tip limfo-plasmocitar și poate avea o dispoziție difuză (plasmomul Unna) sau nodulară (granulomul luetic);

3. leziuni alterative de tipul necrozei gomoase.

LUESUL PRIMAR

După o perioadă de incubație de 10 zile pînă la 3 luni (în medie 21 de zile) de la momentul pătrunderii spirochetei în organism, se constituie la locul inoculării leziunea de primoinfecție, denumită șancru dur. Leziunea apare macroscopic ca o papulă indurată al cărei centru evoluează rapid spre exulcerare. Aceasta este nedureroasă, rotundă ovalară, cu dimensiuni de la cîțiva milimetri pînă la 1,5 cm, cu

Scanned with OKEN Scanner

margini regulate și de culoare roșie caracteristică. Uneori pot apare discrete depozite de exsudat sero-fibrinos. Șancrul luetic este însoțit de adenopatie satelită. Macroscopic limfoganglionii sînt elastici și fără procese de periadenită (mobili). Din punct de vedere histologic, la nivelul șancrului se constată:
— epidermul de vecinătate cu aspect normal sau prezentînd o discretă hiperacantoză;
— la nivelul leziunii, ulcerare superficială a epidermului și prezența unui bogat infiltrat dermic, care explică indurația caracteristică șancrului luetic. Infiltratul este constituit din elemente limfo-plasmocitare cu dispoziție predominant perivasculară; vasele prezintă leziunile specifice de endotelită proliferativă.
Examenul histologic al limfoganglionilor sateliți evidențiază un proces de reticuloză reacțională, fără caractere de specificitate.
Evoluția șancrului luetic este spre vindecare spontană, uneori fără cicatrice, sau cu constituirea unei mici cicatrice superficiale.

LUESUL SECUNDAR

Manifestările perioadei secundare apar după 2—12 săptămîni de la apariția șancrului (în medie 40—50 de zile). Această perioadă de vindecare aparentă este denumită perioada de latență sau cea de a doua incubație a bolii. Leziunile caracteristice perioadei secundare sînt localizate la nivelul tegumentelor și mucoaselor și sînt denumite sifilide.

Sifilidele cutanate:

— *sifilida eritematoasă* (rozeola) apare sub formă de pete izolate (macule) de culoare roșie, ce pălesc la vitropresiune, rotunde — ovalare, localizate îndeosebi toracic. Histologic, apar leziuni de vascularită, discret edem și foarte redus infiltrat limfo-plasmocitar cu dispoziție perivasculară;
— *sifilida papuloasă* se deosebește de precedenta prin apariția formațiunii papuloase, condiționată de sediul superficial (dermul papilar) al infiltratului luetic, mai abundent decît cel din rozeolă. Epidermul nu prezintă leziuni (fig. IV—43).
— *sifilida papulo-scuamoasă* prezintă aceleași caractere cu sifilida papuloasă, supraadăugîndu-se doar procese de hiper- și paracheratoză a epidermului;
— *sifilida micropapuloasă* apare cu dispoziție perifoliculară în grupuri. Prezența unor celule gigante de tip Langhans în infiltratul inflamator pune uneori probleme de diagnostic diferențial cu tuberculoza;

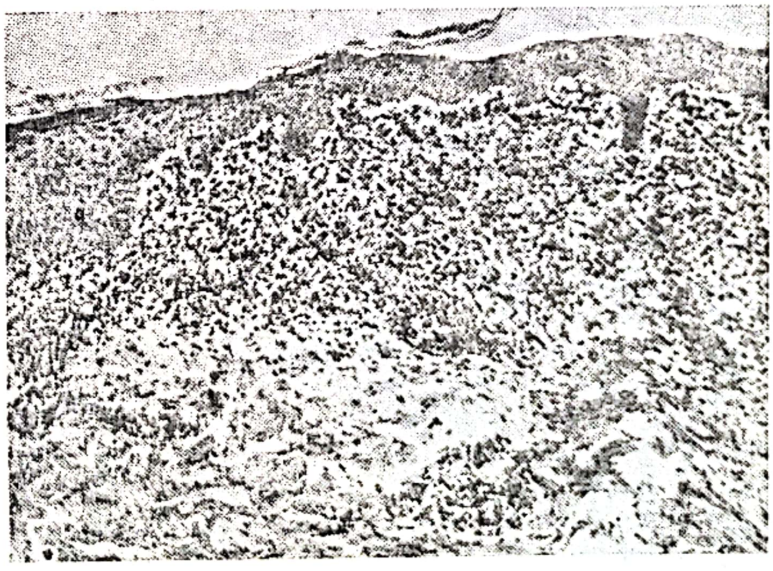

Fig. IV—43. — Piele — sifilidă papuloasă (infiltrat limfo-plasmocitar în derm).

Scanned with OKEN Scanner

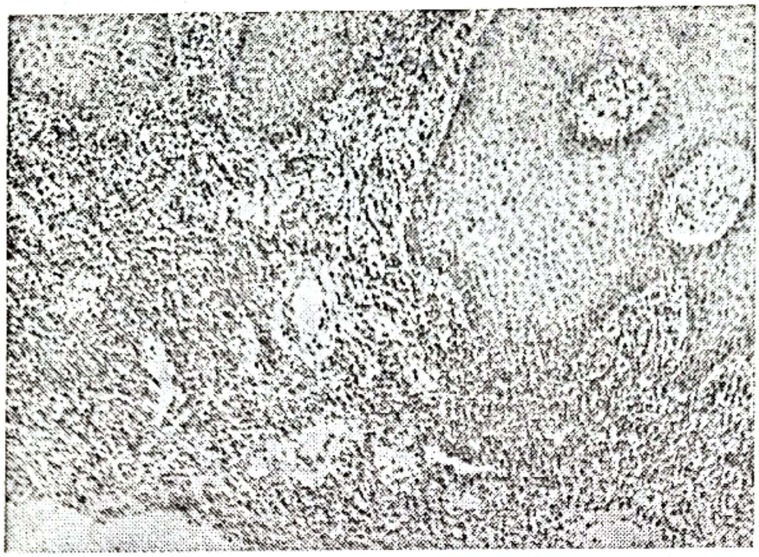

Fig. IV—44. — Piele — sifilidă papulo-hipertrofică. Proliferare epidermică şi masiv infiltrat limfo-plasmocitar în derm.

— *sifilida psoriaziformă* are drept caracteristică leziunea epidermului, cu acantoză şi formare de scuame paracheratozice, punînd probleme de diagnostic diferenţial cu psoriasisul;
— *sifilida papulo-hipertrofică* realizează aspecte papilomatoase ale epidermului, ce trebuie diferenţiate de vegetaţiile veneriene de natură virală. Diagnosticul diferenţial este posibil prin evidenţierea inflamaţiei specifice luetice în dermul subiacent (fig. IV—44).

Sifilidele mucoase se mai numesc şi plăci mucoase. Apar sub forma unor sifilide papulo-erozive, prin ulcerarea rapidă a epiteliului. Fundul ulceraţiei prezintă frecvent depozite fibrino-leucocitare.

În afara sifilidelor se mai descriu în luesul secundar următoarele modificări patologice:
— alopecia luetică — care poate fi difuză sau în plăci izolate;
— micropoliadenopatia — care poate fi generalizată, avînd însă ca localizări tipice adenopatia epitrohleară şi a lanţului cervical posterior.

Evoluţia leziunilor în perioada secundară a luesului este de vindecare spontană într-un interval de cîteva săptămîni sau luni. Se citează şi evoluţia în puseuri repetate.

LUESUL TERŢIAR

Apariţia perioadei terţiare a bolii nu este obligatorie. Statistic s-a demonstrat că jumătate pînă la două treimi din numărul total al bolnavilor de lues nu prezintă în evoluţie manifestări ale perioadei terţiare. Cînd apar, ele urmează unei perioade de latenţă de 2—4 luni (limite extreme: de la cîteva săptămîni pînă la 30 de ani). Leziunile terţiare au un caracter proliferativ şi alterativ, cu dispoziţie nodulară sau difuză (gome sau infiltrate de tip gomos). Afectarea cea mai frecventă este cea cardio-vasculară şi a sistemului nervos central. Se descriu de asemenea leziuni osoase, cutanate şi viscerale.

Morfopatologic, goma, ca leziune caracteristică a perioadei terţiare, evoluează în patru stadii:
— goma crudă — apare ca o formaţiune tumorală, cu consistenţă elastică, prezentînd pe secţiune un aspect caracteristic de castană crudă;
— goma ramolită — în care se produce lichefierea centrului leziunii, ce ia aspectul de gumă arabică;
— goma ulcerată — cu constituirea unei ulceraţii întinse, cu caracter mutilant;
— goma cicatriceală — care produce retracţii importante ale ţesuturilor

Scanned with OKEN Scanner

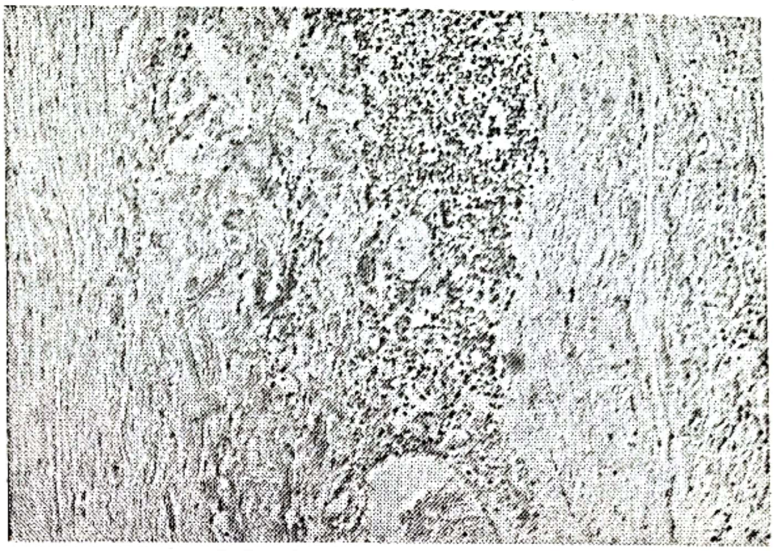

Fig. IV—45. — Mezaortită sifilitică; infiltrat limfo-plasmocitar şi fragmentarea armăturii musculo-elastice.

avînd caracterul de cicatrice mutilantă.

Microscopic, tabloul lezional este dominat de panvascularită, ce evoluează frecvent cu fenomene de obliterare, ceea ce explică evoluţia spre necroză a procesului. Perivascular se constituie un infiltrat inflamator limfo-plasmocitar, uneori cu prezenţa unor celule de tip epitelioid şi a celulelor gigante. Tendinţa la bazofilie a citoplasmei celulelor gigante, precum şi dispoziţia mai neregulată a nucleilor permit diagnosticul diferenţial cu leziunile tuberculoase.

Infiltraţia de tip gomos prezintă aceleaşi caractere histopatologice ca şi goma propriu-zisă, cu deosebirea că macroscopic predomină caracterul difuz al leziunii.

Leziuni cardio-vasculare. Principala manifestare este *aortita luetică.* Leziunea interesează sigmoidele aortice şi porţiunea ascendentă a aortei toracice, de obicei pe primii 4—5 cm ai aortei (leziunea luetică aortică are o evoluţie centripetă — important criteriu de diagnostic diferenţial cu ateroscleroza, în care leziunile evoluează centrifug). Macroscopic, se constată retracţii cicatriceale ale valvulelor sigmoide şi leziuni cicatriceale ale intimei, uneori cu aspect stelat. Suprapunerea leziunilor de ateroscleroză face dificilă recunoaşterea macroscopică a leziunilor luetice. Microscopic, se constată leziuni de panvascularită a *vasa vasorum*, înconjurate de infiltrate limfo-plasmocitare, infiltraţie de tip gomos a mediei (fig. IV-45 şi IV-46), cu alterarea structurilor elastice şi leziuni endoteliale. Prin organizarea fibroasă a procesului inflamator şi înlocuirea cu fibre colagene a fibrelor elastice se creează condiţiile pentru constituirea anevrismului aortic. Dilatarea aortei, interesînd şi orificiul, duce la instalarea unei insuficienţe aortice funcţionale, care ascociată leziunilor valvulare accentuează tulburările hemodinamice. În aceste condiţii, se realizează o hipertrofie şi dilatare a ventriculului stîng (cord bovin).

Leziuni ale sistemului nervos central. Leziunile terţiare ale sistemului nervos central se împart în leziuni meningo-vasculare şi leziuni nervoase propriu-zise.

Leziuni meningo-vasculare. Sînt reprezentate de o meningită cerebrospinală cronică, cu interesarea vaselor subarahnoidiene. Macroscopic, se constată o îngroşare a leptomeningelor şi hidrocefalie. Microscopic, procesul începe cu discret exsudat fibrinos şi leziuni de panvascularită, înconjurate de infiltrate limfo-plasmocitare (leziuni gomoase difuze). În

Scanned with OKEN Scanner

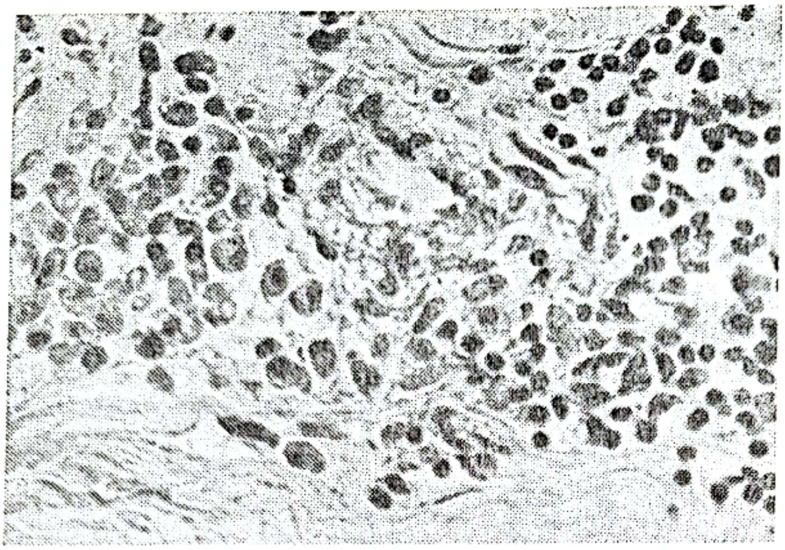

Fig. IV—46. — Idem, detaliu; infiltrat limfo-plasmocitar.

evoluția ulterioară se constituie fibroza. Obliterarea ramurilor arteriale prin endotelită proliferativă are drept consecință ramolismentul cerebral.

Paralizia generală progresivă. Este o meningo-encefalită luetică ce apare în circa 2% din cazurile de lues, mai frecvent la bărbați. Sînt afectați cu precădere lobii frontali. Macroscopic, se constată îngroșarea leptomeningelor, care devin opace, iar lobii frontali apar micșorați, sclerotici, circumvoluțiile cu aspect atrofic. Microscopic, apar modificările vasculare și infiltrative perivasculare caracteristice bolii, precum și leziuni degenerative neuronale însoțite de un proces de glioză care explică manifestările demențiale din această formă.

Tabesul dorsal (ataxia locomotorie). Se caracterizează prin degenerare selectivă a cordoanelor posterioare ale măduvei și a rădăcinilor posterioare ale nervilor spinali. În primele stadii de evoluție a procesului, leziunile sînt cele obișnuit întîlnite în perioada terțiară a luesului. În stadiile avansate, tabloul lezional este dominat de procesul de demielinizare, ce interesează cordoanele posterioare ale măduvei și rădăcinile posterioare ale nervilor spinali. Consecutiv demielinizării, apar leziuni degenerative ale axonilor. În ariile de demielinizare apare consecutiv o glioză. Urmarea acestor leziuni este instalarea tulburărilor de sensibilitate caracteristice tabesului.

Leziuni în alte țesuturi și organe. Gomele cutanate sînt localizate în dermul profund și țesutul subcutanat și evoluează cu ulcerarea tegumentelor urmată de cicatrice mutilante. În ficat, formarea unor leziuni gomoase multiple duce, prin organizarea fibroasă, la o pseudolobare a organului, cu caracter mutilant, leziune cunoscută sub denumirea de „ficat legat în sfori". Osteoperiostita gomoasă difuză interesează periostul și corticala osoasă.

Procesul inflamator specific produce la început liză osoasă, urmată de producție osoasă, cu constituirea de osteofite.

LUESUL CONGENITAL (vezi și capitolul „Patologia nou-născutului")

Inflamația luetică a fătului este destul de rară, deoarece boala produce frecvent avorturi. În primul trimestru de evoluție a sarcinii, placenta reprezintă o barieră în calea spirochetelor, prin prezența stratului de elemente citotrofoblastice. Începînd cu al doilea trimestru, prin dispariția citotrofoblaștilor apar condiții favorabile pen-

Scanned with OKEN Scanner

tru transmiterea infecției pe cale placentară.

După momentul apariției leziunilor caracteristice, luesul congenital se clasifică în lues congenital precoce și lues congenital tardiv.

Luesul congenital precoce. În această formă, leziunile apar chiar în momentul nașterii și sînt reprezentate fie de leziuni incompatibile cu viața (moartea fătului producîndu-se *in utero)*, fie de leziuni ce permit supraviețuirea.

În cazul leziunilor incompatibile cu viața, mama luetică dă naștere unui făt mort, macerat. La examenul exterior se constată tegumente edematiate, care se detașează cu ușurință la atingere. Examenul viscerelor pune în evidență leziuni pulmonare și hepatice. Plămînii prezintă zone cu consistență mult crescută, de culoare albă-sidefie, aspect ce a dat leziunii denumirea de *pneumonie albă*. Microscopic, parenchimul pulmonar cu alveole tapetate de un epiteliu de tip embrionar (plămîn nerespirat), este remaniat printr-un accentuat proces de fibroză, asociat cu infiltrate inflamatorii specifice de tip limfo-plasmocitar. Ficatul prezintă fie gome multiple, izolate, fie o infiltrare gomoasă difuză, cu marcat proces de remaniere fibroasă, ce determină un aspect macroscopic caracteristic de ficat mare, cu duritate deosebită, cu suprafața netedă, de culoare cenușie, aspect denumit *ficat silex*. Leziunile compatibile cu viața sînt reprezentate de:

— pemfigusul palmo-plantar — reprezentat de leziuni buloase ale tegumentului;
— hepato-splenomegalie;
— sifilide cutaneo-mucoase;
— hidrocel unilateral;
— numeroase malformații congenitale — buză de iepure, gură de lup, diferite malformații cardiace etc.

Luesul congenital tardiv. Se caracterizează prin leziuni ce apar la adolescență, reprezentate prin:

— osteoperiostită — realizînd aspectul caracteristic de „tibie în iatagan";
— leziuni gomoase ale palatului osos și piramidei nazale, producînd comunicare oro-nazală și „nasul în șa";
— distrofii dentare — constituite din: apariția tardivă a primei și a celei de a doua dentiții și anomalii dentare (eroziuni, friabilitate, excavația semilunară a incisivilor medieni superiori permanenți);
— leziuni oculare — de tipul keratitei interstițiale;
— leziuni otice — atrofia nervului acustic.

Asocierea leziunilor oculare cu cele otice determină surdo-mutitatea din luesul congenital tardiv. Asocierea distrofiei dentare (excavația semilunară a incisivilor mediani superiori permanenți) cu leziunile oculare și otice realizează clasica „triadă Hutchinson".

LEPRA

Lepra este o afecțiune infecțioasă transmisibilă produsă de un germene acidorezistent înrudit cu bacilul Koch (*Mycobacterium leprae* sau bacilul Hansen). Pătrunderea agentului patogen în organism se face, cel mai frecvent, prin mucoasa nazală sau tegumente. Leziunile sînt localizate, în ordinea frecvenței în: piele, țesut subcutanat, sistem nervos, aparat genital, aparat respirator, aparat digestiv și sistem hematopoietic.

Morfopatologic, granulomul lepros se caracterizează prin leziuni difuze sau nodulare constituite, de la periferie spre centrul leziunii din: elemente limfoide, plasmocitare și fibroblastice, celule epitelioide și celule gigante multinucleate (fig. IV-47 A) cu citoplasma vacuolară (conținut lipidic) (fig. IV-47 B). Prin colorație Ziehl-Nielson se pun în evidență bacilii Hansen. Celulele gigante caracteristice granulomului lepros sînt denumite

Scanned with OKEN Scanner

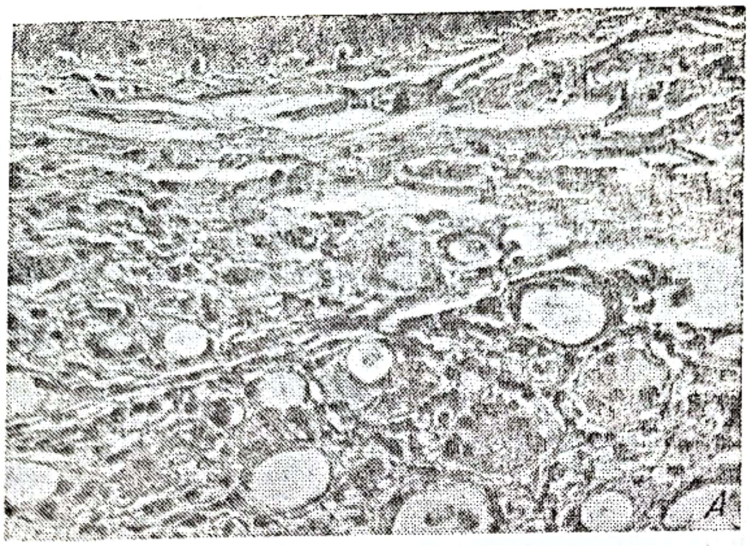

Fig. IV—47 A. — Piele — lepră lepromatoasă. Celule gigante și celule spumoase în derm.

celule Virchow, celule leproase sau globi leproși. Prin necroza țesuturilor în care se dezvoltă leziunile specifice bolii rezultă mutilări (organizare cicatriceală).

După tipul leziunilor, se descriu trei forme de lepră, conform clasificării de la Havana: lepra lepromatoasă, lepra tuberculoidă și lepra nediferențiată.

Lepra lepromatoasă se caracterizează prin constituirea de granuloame specifice, cu morfologia descrisă, avînd o topografie perivasculară. Prin unirea mai multor granuloame se formează cavități pseudochistice pline cu un conținut lipidic. Cînd leziunile sînt localizate în derm și țesutul subcutan produc o atrofie consecutivă a epidermului.

Lepra tuberculoidă. În această formă granulomul are o morfologie foarte asemănătoare cu granulomul tuberculos (numeroasele celule epitelioide și celule gigante de tip Langhans). Absența necrozei de cazeificare reprezintă un criteriu de diagnostic diferențial.

Lepra nediferențiată este caracterizată prin constituirea unui infiltrat inflamator nespecific. În lepra nediferențiată, doar evidențierea bacililor Hansen în leziune și evoluția clinică permit stabilirea diagnosticului pozitiv. Indiferent de forma pe care o îmbracă

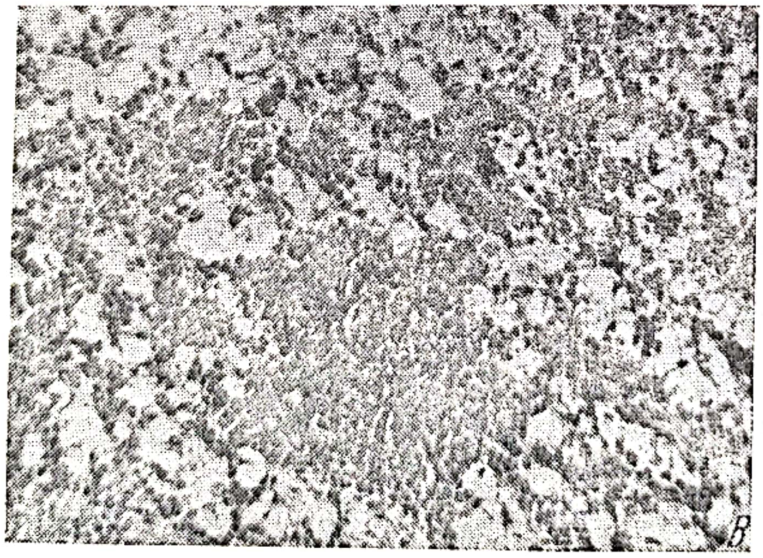

Fig. IV—47 B. — Ganglion limfatic; lepră lepromatoasă. Celule spumoase.

Scanned with OKEN Scanner

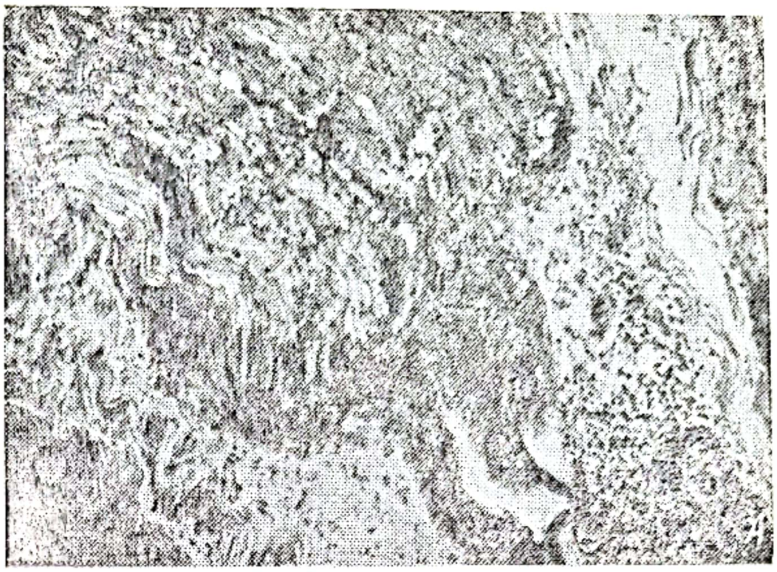

Fig. IV—48 A. — Lepră — leziuni nervoase; infiltrat inflamator perineural și celule spumoase disecînd fibrele nervoase.

inflamația leproasă, prinderea filetelor nervoase în procesul inflamator este caracteristică.

Evoluția bolii:

— *stadiul primar* se caracterizează printr-un afect primar, reprezentat de o îngroșare limitată la locul de pătrundere a germenilor (mucoasă nazală sau piele) și prin leziuni elementare cutanate (lepride) de tip eritematos sau pigmentar;

— *stadiul secundar* — leziuni infiltrative difuze sau nodulare (leproame). Aceste leziuni sînt răspunzătoare de modificarea caracteristică a expresiei feței (facies leonin) și de cicatricele mutilante, prin organizarea zonelor de necroză. Caracterul mutilant al bolii este condiționat și de interesarea terminațiilor nervoase (fig. IV-48 A, B,) (așa-numita lepră nervoasă). Histologic se constată îngroșarea traiectelor nervoase prin leziuni granulomatoase specifice, care conduc la demielinizare și liza neurofibrilelor. Consecutiv acestor procese apar tulburări trofice în teritoriile inervate de nervii afectați.

— *stadiul terțiar* este caracterizat prin apariția leziunilor granulomatoase, difuze și nodulare, în viscere.

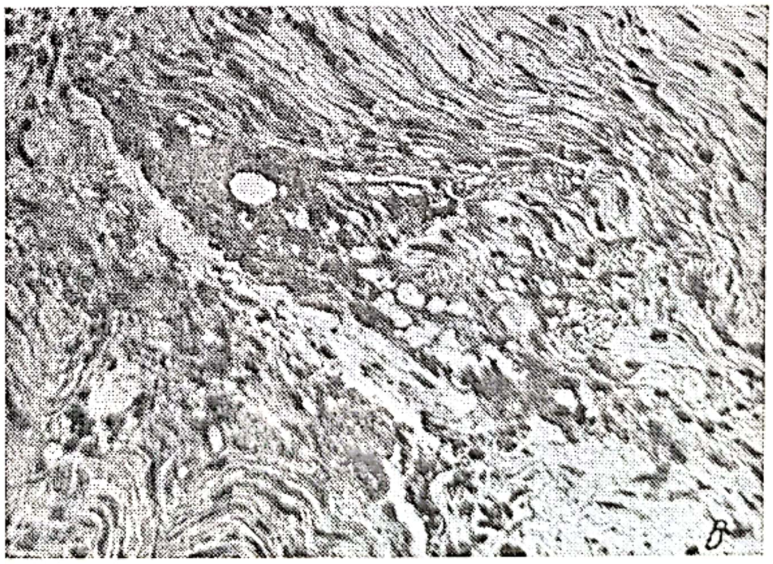

Fig. IV—48. B. — Detaliu.

Scanned with OKEN Scanner

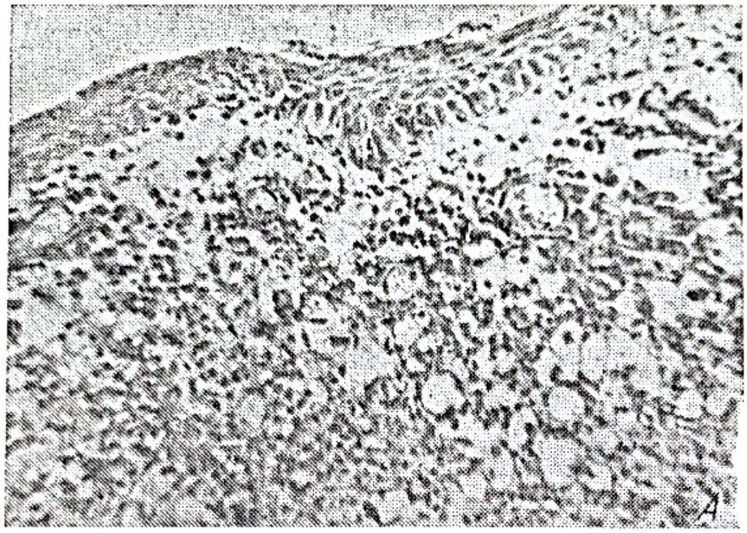

Fig. IV—49 A. — Rinosclerom cu localizare în vestibulul nazal; inflamație granulomatoasă și celule clare Mikulicz.

RINOSCLEROMUL

Rinoscleromul este o boală infecțioasă produsă de *Klebsiella rhinoscleromatis*. Geografic, boala este răspîndită în sudul Asiei, America Latină și bazinul mediteranean. Din punct de vedere morfopatologic, boala se caracterizează printr-un proces inflamator granulomatos specific, avînd ca localizare de predilecție cavitatea nazală, citîndu-se însă și localizări în alte porțiuni ale arborelui respirator (laringe, trahee). Leziunea este cantonată în submucoasă și este constituită dintr-un granulom avînd ca element specific celula Mikulicz — element macrofagic, cu o citoplasmă spumoasă, caracteristică (fig. IV-49 A, B). Macroscopic, masele granulomatoase capătă un aspect pseudotumoral, ducînd la insuficiență respiratorie prin obstruarea căilor respiratorii. Localizările laringiană și traheală nu sînt acceptate de toți autorii ca localizări primare ale bolii, ele reprezentînd doar o extensie a procesului inflamator granulomatos localizat primar la nivelul foselor nazale.

INFLAMAȚIILE PARAZITARE

Majoritatea tratatelor de anatomie patologică prezintă acest grup de in-

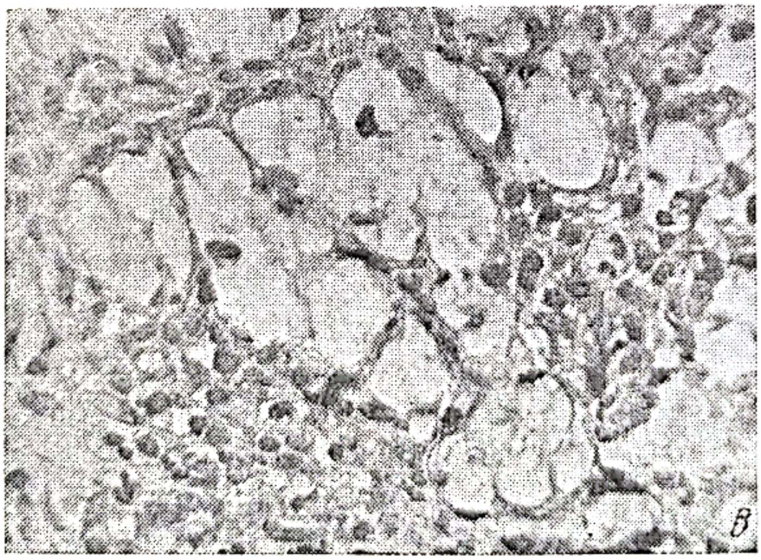

Fig. IV—49 B. — Detaliu.

Scanned with OKEN Scanner

flamații la capitolul inflamațiilor specifice. Așa cum s-a precizat anterior, specificitatea unui proces inflamator este determinată de tipul de răspuns al organismului gazdă față de acțiunea agentului cauzal, răspuns ce permite stabilirea unui diagnostic etiologic. Această definiție a inflamației specifice nu poate fi aplicată inflamațiilor parazitare, întrucît răspunsul organismului la agresiunea paraziților (reacția inflamatorie granulomatoasă din parazitoze) nu permite precizarea etiologiei. Ceea ce dă specificitate leziunii inflamatorii parazitare este evidențierea agentului cauzal în leziune, pe secțiuni histologice.

Cu această precizare necesară pentru înțelegerea morfopatologiei acestor inflamații, vor fi descrise în continuare cîteva din tipurile mai importante de parazitoze.

INFLAMAȚII PRODUSE DE PARAZIȚI VEGETALI (INFLAMAȚII MICOTICE)

Micozele se clasifică în: micoze superficiale (dermatomicoze) și micoze profunde, care produc granuloamele micotice, ce vor fi prezentate în acest capitol.

Evidențierea agentului cauzal pe secțiunile histologice nu este întotdeauna posibilă, astfel încît sînt necesare și prelevări din leziune pentru însămînțări pe medii de cultură.

Prezența fungilor în țesuturi produce o reacție imunologică, demonstrabilă prin teste cutanate de hipersensibilitate la antigene solubile sau la însăși prezența fungilor.

Candidomicoza (moniliaza). Este produsă de *Candida albicans*, agent ce se găsește ca saprofit pe piele, cavitatea bucală și tractul gastrointestinal. Infecția este deci de origine endogenă. Pot fi afectate toate persoanele, indiferent de sex sau de vîrstă, cu frecvență mai mare la copii și vîrstnici (deci în condiții de rezistență minoră a organismului) îndeosebi după tratamente prelungite cu antibiotice sau steroizi.

Se descriu următoarele entități anatomo-clinice:

— Candidomicoze localizate:
  — candidomicoza bucală;
  — candidomicoza esofagiană;
  — candidomicoza gastro-intestinală;
  — candidomicoza arborelui respirator;
  — candidomicoza vulvo-vaginală și cervico-uterină;
  — candidomicoza urinară.

— Candidomicoze generalizate:
  — septicemia cu candida, prezentînd localizări hepatice, renale, meningo-cerebrale, osteo-articulare etc., urmare a diseminării hematogene a procesului, de la nivelul unei candidomicoze localizate.

Morfopatologic se descriu următoarele aspecte, în localizările mai importante:

Aspect macroscopic:

— cavitate bucală, esofag — mici plăci albe-gălbui, ovoide, cu diametrul de 2—5 mm, dispuse moniliform în lungul pliurilor mucoasei. Prin confluare și depuneri succesive leziunile devin proeminente, polipoide. Prin îndepărtarea depozitelor rămîn ulcerații superficiale, de culoare roșie;

— stomac — numeroase exulcerații mici, rotunde, ombilicate, avînd margini proeminente, de culoare albă-gălbuie;

— intestin — aspecte asemănătoare celor de la nivelul stomacului, asociate cu hipertrofia plăcilor Peyer, unele dintre ele centrate de ulcerații;

— plămîn — aspect congestiv-edematos, pe fondul căruia se evidențiază focare bronho-pneumonice de culoare cenușie-gălbuie;

— sistem nervos central — diseminări rotunde, cu margini dantelate, cu diametrul pînă la 1 cm, de culoare gălbuie-rozată, izolate sau confluente, localizate în substanța albă a encefalului, cerebelului sau trunchiului cerebral.

Scanned with OKEN Scanner

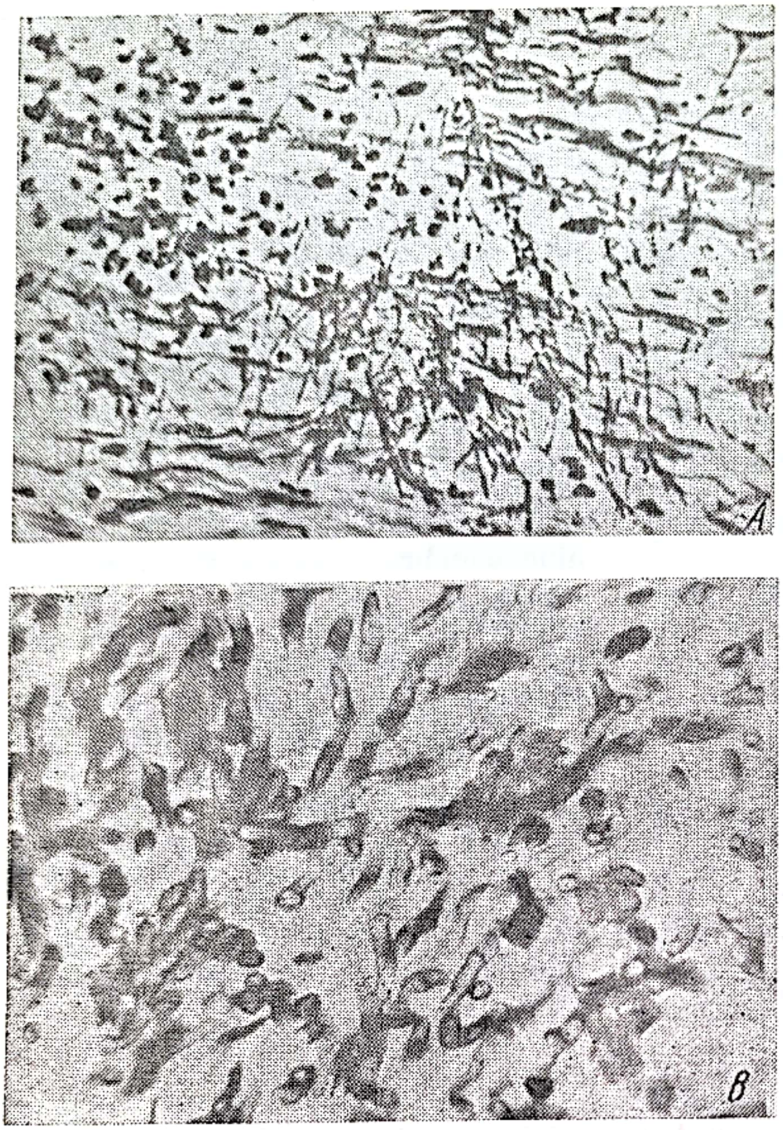

Fig. IV — 50. — Moniliază esofagiană.
A — filamente fungice cu celule inflamatorii în jur. *B* — detalii privind morfologia fungilor.

Aspect microscopic. Centrul leziunii este marcat de prezența fungilor (fig. IV-50 *a,b*), evidențiabili pe colorațiile uzuale sau pe colorații speciale (PAS sau colorația Gridley). Masa centrală de fungi este înconjurată de o reacție inflamatorie de obicei subacută, cu prezența de rare polimorfonucleare neutrofile, limfocite, plasmocite, histiocite și capilare de neoformație. În plămîn, aspectul este cel al unei alveolite (seroase, fibrino-leucocitare), cu prezența fungilor și constituirea de celule gigante.

Actinomicoza. Este o afecțiune produsă de *Actinomyces israeli* (bacterii care formează micelii și cresc după tipul fungilor) caracterizată din punct de vedere morfopatologic printr-un proces inflamator cronic granulomatos cu constituirea de microabcese. Agentul etiologic se găsește ca saprofit în cavitatea bucală, amigdale și tractul gastro-intestinal. În culturi, apare sub formă de filamente subțiri, ramificate. În leziuni, se dispune în colonii localizate în centrul granulomului. Apariția bolii este favorizată de leziuni ale mucoaselor și de o igienă deficitară a cavității bucale.

Entități anatomo-clinice:

— actinomicoza cervico-facială — localizată frecvent la nivelul mandibulei, evoluînd ca o tumefacție cu tendință

Scanned with OKEN Scanner

la fistulizare. Este forma cea mai frecventă a bolii;

— actinomicoza toracică — se constituie prin aspirarea miceliilor din cavitatea bucală și evoluează ca focare bronho-pulmonare, pleurezii și fistule toracice consecutive:

— actinomicoza abdominală — interesează tractul gastro-intestinal. Însămînțarea în cavitatea peritoneală este, de obicei, urmarea unei perforații apendiculare;

— actinomicoza generalizată — prin diseminare limfogenă sau hematogenă. Se apreciază că în aproximativ 10% din cazurile de actinomicoză se realizează diseminarea procesului, cu însămînțări cerebrale, cardiace (valvulare), viscerale etc.

Din punct de vedere histopatologic, granulomul actinomicotic este constituit, de la periferie spre centrul leziunii, din următoarele zone:

— zona periferică, constituită din țesut de granulație nespecific;

— zona mediană, cu macrofage de tip epitelioid, celule xantomatoase și rare celule gigante;

— zona centrală, purulentă, conținînd coloniile caracteristice de *Actinomyces.*

Blastomicoza. După agentul etiologic, se descriu trei forme de blastomicoză:

— blastomicoza europeană (toruloza sau criptococoza), produsă de *Cryptococcus neoformans);*

— blastomicoza nord-americană (blastomicoza propriu-zisă), produsă de *Blastomyces dermatitidis;*

— blastomicoza sud-americană (granulomul paracoccidial), produsă de *Blastomices brasiliensis.*

Blastomicoza europeană este produsă de *Criptococcus neoformans*, organism încapsulat, cu diametrul de 4—10μ. Apariția bolii este mai frecventă la bolnavi cu afecțiuni maligne ale sistemului reticulo-histiocitar și are deseori o evoluție fatală.

Entități anatomo-clinice:

— dermatita;

— pneumonia;

— corio-retinita;

— meningo-encefalita — localizare frecventă și deosebit de gravă. Frecvența acestei localizări este explicată prin tropismul deosebit al agentului cauzal pentru sistemul nervos central.

Sporotricoza. Afecțiunea este produsă de *Sporotrichum schenckii.* Agentul etiologic este dificil de evidențiat pe secțiuni histologice, astfel încît sînt necesare culturi pentru stabilirea diagnosticului. Boala este transmisă prin înțepături de insecte, avînd deci ca poartă de intrare tegumentele. De la nivelul leziunii de inoculare, diseminarea procesului se realizează pe cale limfatică (în limfoganglionii regionali), sau, mai rar, pe cale hematogenă. Entități anatomo-clinice:

— sporotricoza cutaneo-limfatică — apare sub forma unui nodul cutanat cu tendință la ulcerare (șancrul sporotricotic), asociat cu prinderea limfoganglionilor sateliți;

— sporotricoza diseminată — în care se produc leziuni de contiguitate în țesutul subcutanat, articulații și oase sau leziuni metastatice, prin diseminare hematogenă, în sistemul nervos central, plămîni, tub digestiv etc. Din punct de vedere histopatologic, boala se caracterizează prin leziuni granulomatoase cu centru supurativ.

Histoplasmoza. Este o micoză al cărei interes rezidă în gravitatea sa deosebită, mai ales în formele diseminate de boală. Agentul cauzal este *Histoplasmoza capsulatum*, ce apare sub forma unor corpusculi ovoizi, cu diametrul de 2—4 μ.

Histopatologic, leziunea este de tip granulomatos, cu zonă centrală de necroză. Agentul etiologic se pune în evidență în citoplasma macrofagelor și, extracelular, în masa centrală de necroză.

Scanned with OKEN Scanner

Entităţi anatomo-clinice:
— histoplasmoza localizată
  — forma pulmonară apare ca noduli reziduali, calcificaţi sau ca leziuni evolutive, localizate de predilecţie în lobii superiori, leziuni granulomatoase ce duc la constituirea de microcavităţi în parenchimul pulmonar;
  — forma cutaneo-mucoasă, în care se constituie granuloame peniene, bucale, faringiene, laringiene etc., asociate cu adenopatie satelită;
— histoplasmoza diseminată:
  — forma infantilă — cu localizări în sistemul reticulo-histiocitar, plămîni, endocard, piele, tub digestiv, sistemul nervos central, suprarenale etc. Boala evoluează spre deces, cu emaciere extremă, paloare, febră şi leucopenie;
  — forma adultului — îndeosebi la bărbaţi şi mai ales la indivizi cu afecţiuni ale sistemului reticulo-histiocitar, fiind frecvent urmarea unei forme pulmonare. Leziunile sînt localizate în limfoganglioni, endocard, plămîn etc.

Histoplasmoza africană este o formă distinctă prin răspîndire geografică, tablou clinic şi histopatologic. Ea este produsă de histoplasma duboisii. Leziunile caracteristice se dezvoltă cutanat şi osos. Histopatologic (fig. IV-51), leziunea are aspectul unui granulom giganto-epitelioid, cu întinse zone de necroză în care se evidenţiază, chiar la coloraţiile obişnuite, un mare număr de histoplasme sub formă de spori rotunzi-ovalari cu diametrul de 8—15 μ.

Aspergiloza. Este o micoză produsă de *Aspergillus fumigatus* sau alte tipuri de *Aspergillus.* Agentul etiologic are o patogenitate redusă, care explică apariţia bolii doar la persoane cu rezistenţă scăzută.

Histopatologic, se formează un granulom care conţine în centrul său agentul cauzal (fig. IV-52 A,B) sub forma unor filamente septate şi ramificate *(hyphae)* care la nivelul plămînului agregă sub forma unor mase compacte, friabile (aspergiloame).

Entităţi anatomo-clinice:
— aspergiloza primară — localizată, în ordinea frecvenţei, în plămîn, sinusurile feţei şi urechea externă. Forma pulmonară este adeseori, asociată cu tuberculoza, infarctul pulmonar sau carcinomul bronho-pulmonar, apărînd deci în condiţii de scădere a rezistenţei organismului;

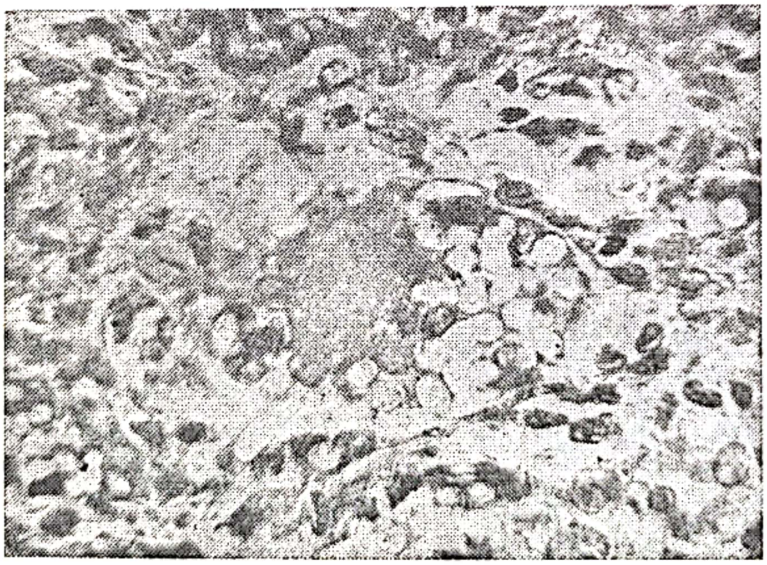

Fig. IV — 51. — Ganglion limfatic. Histoplasmoză africană. Celulă gigantă şi paraziţi intracitoplasmatici de formă ovalară.

Scanned with OKEN Scanner

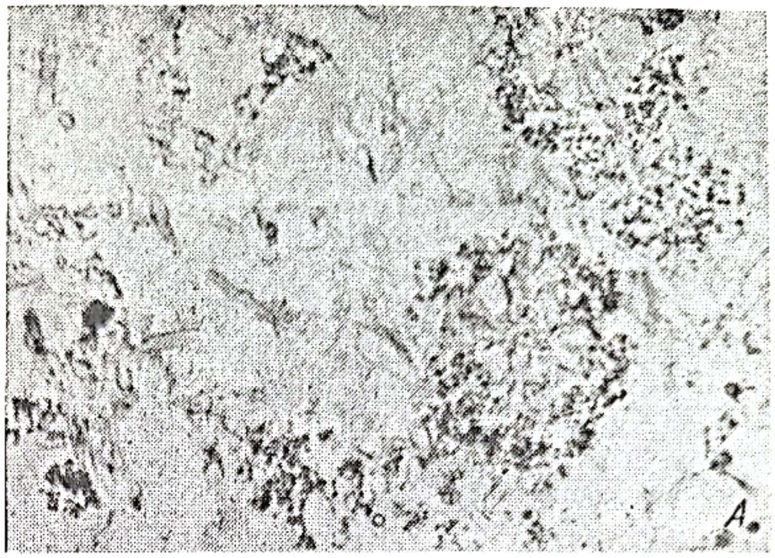

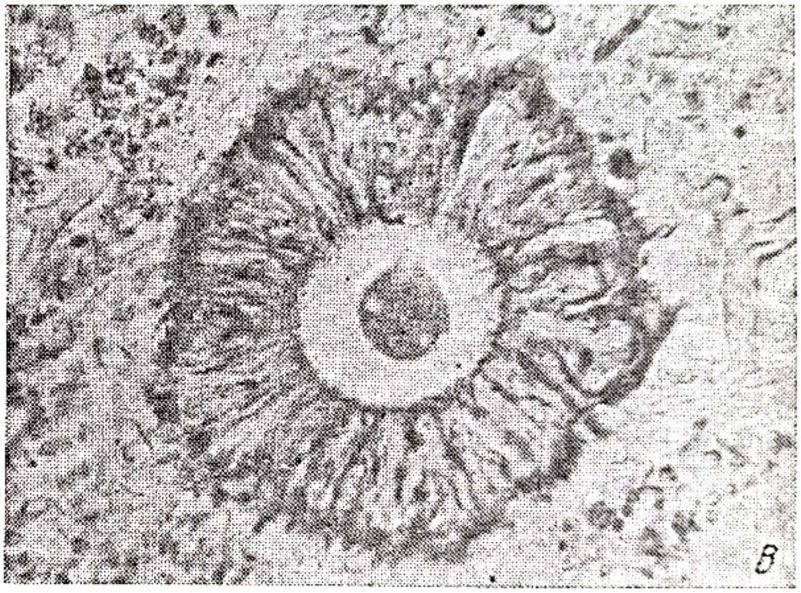

Fig. IV—52 A, B. — Aspergiloză pulmonară. Agregate de fungi cu aspect asteroid; la periferie se observă spori.

— aspergiloza secundară (diseminată) este consecutivă formelor pulmonare, diseminarea hematogenă ducînd la constituirea leziunilor secundare în encefal, meninge, rinichi, cord, splină etc.

INFLAMAȚII PRODUSE DE PARAZIȚI ANIMALI

Prezența paraziților animali în țesuturi produce un proces inflamator proliferativ ce realizează o încapsulare fibroasă a agentului cauzal, deseori de tipul granulomului de corp străin, avînd drept caracteristică prezența de numeroase eozinofile. Acțiunea toxică a parazitului poate produce necroza țesutului în care acesta este cantonat, necroză ce poate suferi în cursul evoluției un proces de calcificare, în care e cuprins uneori însuși parazitul.

Leishmanioza. Afecțiunea este produsă de protozoare din genul *Leishmania*, transmise la om prin înțepătura unui flebotom. Se descriu trei tipuri de boală, în funcție de agentul cauzal. — leishmanioza viscerală (kala-azar) este produsă de *Leishmania donovani*. Apare în bazinul mediteranean, America Centrală și de Sud și Asia. Boala debutează în copilărie. Paraziții sînt

Scanned with OKEN Scanner

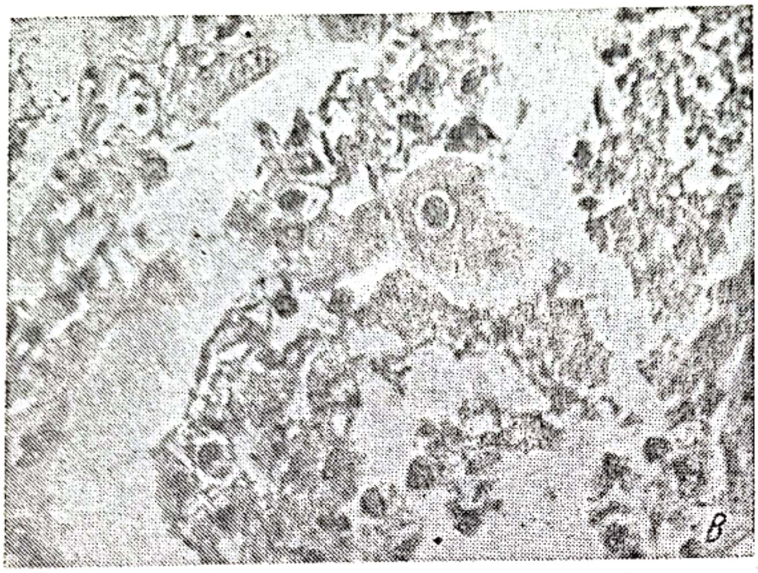

Fig. IV — 53. B — plămîn. Se observă incluzii nucleare cu aspectul de „ochi de bufniță".

Negri din encefalita rabică. În alte viroze, datorită fenomenelor degenerative se produc vezicule ca în vacciă, variolă, herpes.

În hepatita epidemică, precum și în poliomielită se întîlnesc de asemenea leziuni de necroză.

Unele particularități prezintă și infiltratul inflamator. Se știe că multe viroze nu stimulează leucocitoza ci, dimpotrivă, în unele cazuri produc un efect inhibitor al acesteia. Acest fapt explică de ce în inflamațiile de tip virotic predomină infiltratele mononucleare și limfocitare.

Alte virusuri produc leziuni grave ale peretelui vascular, ca unele forme grave de gripă și, în consecință, exsudatul inflamator este bogat în eritrocite. În cazurile în care inflamația virală se suprainfectează cu bacterii, la infiltratul limfocitar se adaugă și polimorfonucleare neutrofile, realizîndu-se uneori chiar o inflamație purulentă supraadăugată.

Multe viroze produc inflamații de tip granulomatos, cum este cazul în boala Nicolas-Favre (limfogranulomatoza inghinală, boala „ghearelor de pisică", trahomul etc.), fapt care justifică prezentarea lor în acest capitol.

Scanned with OKEN Scanner

V

PROCESELE REGENERATIVE

ŞT. NICULESCU

Generalităţi despre regenerare 203
Regenerarea ţesuturilor conjunctive 206
Regenerarea structurilor epiteliale 214
Regenerarea ţesutului nervos 218
Vindecarea plăgilor 225
Organizarea patologică 227
Adaptarea funcţională şi metaplazia 230

GENERALITĂŢI DESPRE REGENERARE

Regenerarea este înlocuirea şi refacerea celulelor, ţesuturilor sau organelor distruse şi reprezintă o reacţie de adaptare elaborată în cursul filogenezei.

Delimitare. Procesele regenerative întîlnite în patologie trebuie net deosebite de *regenerarea fiziologică*. *Microregenerarea fiziologică* este înlocuirea celulelor îmbătrînite prin uzura fiziologică. Celulele epiteliale keratinizate sînt eliminate în mediul exterior prin descuamare. Hematiile sînt distruse în celulele sistemului reticulo-endotelial în special din splină. Elementele seminale se elimină prin căile genitale. Urmează înlocuirea prin diviziunile celulelor bazale sau de rezervă, ale celulelor cap de serie hematopoietice sau elementelor germinale. Aceste celule cresc, se maturează şi parcurg evoluţia elementelor înlocuite. Mai complexă este *regenerarea reparatorie fiziologică* a mucoasei funcţionale a endometrului, consecutivă distrugerii şi eliminării ciclice menstruale. Regenerarea interesează nu celule izolate ci o structură tisulară cuprinzînd epiteliul de înveliş, glandele şi corionul citogen. Tulburări ale regenerării fiziologice se produc în senilitate şi condiţii carenţiale. Uzura, accelerată chiar, nu este urmată de regenerare. Rezultă atrofia senilă sau atrofia mucoaselor digestive cu consecinţele sale sistemice.

Creşterea patologică este un proces complex interesînd celulele şi structurile intercelulare. Obişnuit celulele se împart în labile, stabile şi perene (permanente) (Bizzozero). *Celulele labile* cu durată de viaţă limitată se divid frecvent, de exemplu elementele epidermului sau epiteliile învelind mucoasele, celulele sîngelui şi ale liniei germinale. *Celulele stabile* renale, hepatice sau endoteliile capilare pot per-

Scanned with OKEN Scanner

sista ca atare pînă la moarte şi se divid numai ocazional. *Celulele permanente* ale sistemului nervos sau fibrele musculare striate nu se mai divid după naştere şi cea mai mare parte dintre ele persistă toată viaţa. Creşterea implică diviziune celulară cu mărirea numărului celulelor (hiperplazie) şi creşterea volumetrică. Se asociază diferenţierea, adică maturarea celulelor cu specializare funcţională, definitivă, ireversibilă, susceptibilă numai de anumite modulaţii dependente de factorii de mediu.

În regenerare se produc fenomene de creştere, dependente de factori de organism, continuate numai pînă în anumite limite, spre deosebire de creşterea tumorală neregulată, autonomă şi nelimitată. *Regenerarea reproduce etapele histo- şi organogenezei normale* în condiţiile particulare legate de natura, gradul şi localizarea de ţesut sau organ a procesului destructiv iniţial. Ea porneşte de la celule nediferenţiate, pluripotente ca hemohistioblastul (şi hemocitoblastul) originea elementelor figurate ale sîngelui sau de la celule mai fertile, de exemplu elementele bazale ale epiteliului malpighian. Nu se admite astăzi existenţa unei specificităţi celulare absolute în histogeneza regenerării, dar specificitatea de ţesut este certă. Elementele epiteliale nu se transformă niciodată în celule conjunctive. Există însă posibilitatea ca elemente tisulare de un fel să se transforme prin metaplazie sau heteroplazie în alte celule totdeauna însă de acelaşi tip tisular.

Histogeneza regenerării este comparabilă histogenezei normale şi comportă fenomene de multiplicare, creştere şi diferenţiere celulară. *Multiplicarea celulară* în regenerare se face prin mitoze şi diviziuni directe. Mitozele, cele mai frecvente, sînt tipice şi numai excepţional atipice: pluripolare, asimetrice, abortive, degenerative. Diviziunile directe, mai greu de recunoscut prezintă uneori aspecte anormale ducînd la formarea celulelor bi- sau multinucleate şi celulelor gigante. *Creşterea volumetrică a celulelor* se verifică şi cantitativ prin determinări de cario- şi intercariometrie. Histologic, se remarcă aspecte de imaturitate nucleo-citoplasmică, hipercromie nucleară şi bazofilie citoplasmică. Histochimic, abundenţa de ADN şi ARN corespunde imaturităţii histologice şi funcţional se constată modificări histoenzimologice implicînd principalele metabolisme. Ultrastructural, celulele implicate în regenerare, prezintă iniţial simplificarea organitelor citoplasmice în special condriom şi aparat Golgi. Ulterior, creşterea volumetrică a elementelor individuale se continuă cu *diferenţierea* lor. Se ajunge astfel la *aspecte citologice comparabile cu structurile normale, diferenţiate, mature şi funcţionale. Dinamica citologiei regenerării* se urmăreşte azi mai bine în structurile epiteliale prin numărătoarea mitozelor blocate în metafază sub acţiunea colchicinei şi autoradiografia elementelor marcate cu timidină tritiată, incorporată în cursul duplicării ADN-ului.

Factorii influenţînd regenerarea sînt numai parţial cunoscuţi. Încercările de a identifica substanţe chimice „promotoare“ iniţiind, continuînd şi oprind regenerarea, liberate prin distrucţii tisulare n-au dus la rezultate convingătoare. La fel dispariţia prin distrugeri tisulare a ipoteticelor substanţe chimice „depresoare“ oprind la normal creşterea în anumite limite rămîne încă în discuţie. Efectul stimulant poate fi în egală măsură datorit prezenţei unui promotor sau absenţei unui depresor (Abercrombie). În general, regenerarea este mai eficientă la copii şi tineri decît la adulţi şi bătrîni. Buna circulaţie sanghină şi limfatică apare indispensabilă pentru regenerare. Hiperemia favorizează regenerările fiziologice şi patologice. Deosebit de importantă este influenţa reglatoare a sistemului

Scanned with OKEN Scanner

nervos. Regenerarea se face mai bine cînd sistemul nervos este integru. Influența diferitelor sale sectoare este însă foarte diferită. Distrugerea ganglionilor spinali sau secționarea rădăcinilor lor face imposibilă regenerarea în teritoriul corespunzător (Locatelli). Extirparea experimentală a ganglionului simpatic cervical superior (Morpurgo) sau simpatectomiile periarteriale arată o regenerare mai bună, poate în legătură numai cu modificările regimului circulator local. Studiul modificărilor ganglionului celiac la șobolanii hepatectomizați urmărit paralel cu procesele de regenerare reparatorie și hipertrofia compensatorie regeneratoare hepatice arată importantul răsunet neurovegetativ al leziunilor nervoase locale din ficat consecutive intervenției operatorii. Hipertrofia compensatorie regeneratoare este însoțită numai de reacții minime probabil exclusiv de ordin funcțional (Șt. Niculescu și Mandache). Se cunoaște influența favorabilă a hormonilor de creștere hipofizar și ACTH-ului, precum și a secrețiilor endocrine epifizară, tiroidiană, corticosuprarenală și testiculară. După doze și susceptibilitatea de specie, cortizonul limitează sau inhibă vindecarea plăgilor. Timusul acționează favorabil în regenerare prin rolul său în metabolismul general al nucleoprotidelor. Dieta alimentară corectă și mai ales prezența anumitor aminoacizi conținînd sulf și a vitaminelor C și din grupul B, favorizează regenerarea. Sînt utile sărurile de potasiu, magneziu și calciu, aportul de oxigen crescut și ridicarea temperaturii generale și locale. Influența funcțională a factorilor mecanici, sigur supraestimată de Roux, rămîne în discuție în regenerarea fasciilor, tendoanelor și vindecarea fracturilor.

Varietăți de regenerare. La mamifere și om *regenerarea completă* cu *restitutio ad integrum* se limitează la repararea defectelor epiteliale prin simplă exulcerare, sau descuamare, fără alterarea membranei bazale. Obișnuit *regenerarea reparatorie se însoțește de substituția*, cel puțin parțială a *parenchimului funcțional specific prin țesut conjunctiv*, ceea ce se vede frecvent în *vindecarea plăgilor.* Deosebim modificări parenchimatoase și stromale ale căror interrelații apar deosebit de semnificative pentru morfogeneza proceselor cicatriceale finale.

În cazul unei plăgi tegumentare sau al distrugerii ori rezecției unei porțiuni de organ, după o perioadă scurtă, apar local aspecte trecătoare de modificări nucleo-citoplasmice ale elementelor parenchimatoase. În citoplasmă se găsesc modificări implicînd principalele metabolisme: hidroprotidic, lipidic și/sau glucidic. Ultrastructural, se conturează variate alterări de organite citoplasmice, precum și aspecte de hiperfuncție în special în condriom, reticul endoplasmic, ribozomi, aparat Golgi cu sporirea unora dintre incluziile citoplasmice, mai ales lipidice. În general, sînt evidente aspecte morfologice corespunzătoare intensității fenomenelor metabolice și în special a sintezelor la periferia zonei de distrucție. Regenerarea reparatoare începe de obicei în stratul bazal al epidermului, epiteliile de la coletul glandelor sau elementele zise de „înlocuire", în general cu sediu mai profund, apropiate de bazale.

Modificările conjunctive decurg inițial aproape paralel cu cele epiteliale. Se remarcă unele aspecte morfo-funcționale de imaturitatea mezenchimului regenerat ca: aspectul tînăr (imatur) al endoteliului capilarelor regenerate; defectele bazalei cu permeabilizare anormală și hemoragii; puternica celularitate fibroblastică și histiocitară și aspectul gelatinos bazofil al substanței fundamentale, sărăcia în structuri fibrilare. Prosoplazia epitelială nu decurge însă paralel cu cea conjunctivă. Cu timpul se produc fibroză și atrofia structurilor vasculare de

Scanned with OKEN Scanner

neoformaţie, ce pot duce la atrofia prin compresiune şi carenţe nutriţionale parenchimatoase. Epiteliile rămîn, în aceste cazuri, într-un stadiu incipient al diferenţierii cu simplificare ultrastructurală a organitelor celulare. Proliferarea ulterioară de asemenea structuri epiteliale determină aspectul de noduli regenerativi adenomatoşi. Modelarea corespunzătoare a stromei din jurul lor duce la delimitarea printr-o capsulă ca de exemplu în regenerarea nodulară din ficat sau tiroidă.

Hiperplazia regeneratoare compensatorie urmează la reducerea masivă de parenchim funcţional sau la lezarea difuză, toxică sau toxinică, a anumitor elemente parenchimatoase, depăşind echilibrul existent la normal între uzură şi renovarea celulară fiziologică. Integritatea bazalelor explică în acest caz prevalenţa reacţiilor epiteliale. Procesul se exteriorizează în clinică prin manifestări corespunzătoare unei remarcabile adaptări la masiva reducere de parenchim funcţional aşa cum o precizează dinamica probelor biologice ale funcţiei hepatice sau renale după masive rezecţii de ficat sau nefrectomie. Macroscopic, este caracteristică creşterea masei şi dimensiunilor organului. Rinichiul restant depăşeşte larg media normală fiecărui rinichi în parte. Ficatul hepatectomizat revine la ponderea corespunzătoare vîrstei şi taliei animalelor de experienţă cu hipertrofia lobilor restanţi. Microscopic, se remarcă în special: manifestări indicînd creşterea sintezei proteice; indice mitotic crescut; sporirea volumului anumitor epitelii. Se asociază deci hiperplazia cu hipertrofia elementelor epiteliale. Histochimic, histoenzimologic şi ultrastructural apar aspectele corespunzătoare acestor modificări. Stroma prezintă hiperemie şi minime modificări ale bazalelor mai ales în componenta lor de mucopolizaharide, de corelat cu tulburările permeabilităţii şi metabolismul crescut. Acestea pot duce, dar relativ foarte tardiv, la perturbări în echilibrul elementelor celulare şi fibrilare din interstiţiu, antrenînd de exemplu puternica, şi inegala, proliferare colagenă din unele forme de ciroză. Acestea pot urma unor leziuni hepatoepiteliale iniţiale difuze dismetabolice, toxice sau de origine virală.

Regenerările atipice cantitative sînt *supraregenerarea* cu exces de ţesut conjunctiv sau osos şi *hiporegenerarea* cu minus de regenerarea pielii sau defect al calusului în fracturi. *Regenerările atipice calitative* se exemplifică prin proliferarea atipică a epiteliului în regenerarea ulceraţiilor cutane sau aspectele anormale ale grupării formaţiunilor conjunctive şi epiteliale din adenoamele regenerative de ficat.

Semnificaţia pentru organism a proceselor regenerative variază după caz. Utilitatea reparării unei fracturi sau vindecării unei soluţii de continuitate a tegumentelor ori mucoaselor este incontestabilă. Nu la fel se poate spune de regenerarea adenomatoasă a ficatului în ciroză, profund dăunătoare pentru funcţia ulterioară hepatică. Elementele nodulilor adenomatoşi sînt incapabile să supleeze funcţia hepatocitelor preexistente, datorită gradului redus al diferenţierii lor şi prezenţa lor agravează atrofia parenchimului restant prin compresiune. Într-un număr de cazuri asemenea noduli sînt la originea carcinomului hepatocelular.

REGENERAREA ŢESUTURILOR CONJUNCTIVE

a) **Regenerarea vaselor.** Regenerarea hemocapilarelor se urmăreşte pe secţiuni colorate după metodele curente şi speciale pentru mucopolizaharidele şi fibrilele reticulinice ale bazalei capilarelor, pe preparate injectate cu substanţe colorante, radioopace etc. şi *in vivo* în camera transparentă Sandison-Clark, inserată în ureche la iepure. Macroscopic, în cadrul leziunilor tegumentare se constată muguri căr-

Scanned with OKEN Scanner

noşi de aspect mamelonat (granular) şi coloraţie roşie. Aceştia umplu soluţia de continuitate şi reliefează la suprafaţa pielii ca ţesut de granulaţie. Microscopic, se asociază proliferări capilare de neoformaţie şi elemente conjunctive interpuse. *Regenerarea vasculară* este la început exclusiv *capilară*. Muguri formaţi din angioblaste, celule endoteliale imature, prezintă frecvente mitoze. Rezultă cordoane celulare pline, care cresc uneori aproape paralel şi ulterior prezintă lumen (fig. V-1A) continuînd vasele de origine. Microscopia electronică precizează că angioblastele sînt celule tinere, cu bogată activitate metabolică. În citoplasmă, foarte caracteristice apar mai ales veziculele de pinocitoză numeroase şi inegale. Spre periferie, suprafaţa mugurilor endoteliali este neregulată corespunzător deplasărilor active ale citoplasmei celulei în creştere. Elementele endoteliale dau prelungiri şi în lumen. Iniţial foarte apropiate, aceste celule par alipite şi dau impresia de cordoane pline în microscopia optică. Lumenul rezultă din clivarea, nu degenerarea lor. Între celulele endoteliale există deseori lacune. Bazala se formează simultan dar prezintă iniţial neregularităţi. Particularităţile morfologice ale joncţiunii dintre endotelii şi ale membranei bazale explică anatomic frecvenţa anormalei permeabilităţi, antrenînd edem şi hemoragii. În jurul capilarelor de neoformaţie şi în afara bazalei se formează pericite. O creştere autogenă de cordoane celulare independente apte să formeze vase unite apoi la circulaţia generală după modelul embrionar probabil nu există. Numai parte din capilarele neoformate persistă şi iau tipul adult. Cele mai multe se atrofiază şi dispar în ţesutul cicatriceal.

Arterele şi venele rezultă din transformarea elementelor nediferenţiate din jurul capilarelor în fibre musculare netede. Frecvenţa proceselor de arterizare sau venizare rămîne practic relativ redusă. *Aspecte anormale ale regenerării vasculare.* Celulele gigante de origine vasculară (fig. V-1 B) rezultă din mugurii endoteliali amputaţi de capilarul de origine datorită proliferării fibroblastice învecinate şi reprezintă o manifestare abortivă de regenerare capilară. În creier, mai ales în jurul anumitor zone de necroză intratumorală apar regenerate capilare în glomeruli (fig. V-1C). Funcţional, aceştia antrenează dificultăţi suplimentare ale irigării în glioblastoame prin şuntarea circulaţiei dintre artere şi vene. *Limfaticele de neoformaţie* provin din mugurii vaselor limfatice după un model similar regenerării hemocapilarelor. Electrono-optic, linfaticele regenerate se deosebesc prin endotelii aplatizate spre faţa internă, prelungiri largi spre ţesuturile învecinate şi absenţa membranei bazale. Neoformarea autogenă a capilarelor limfatice este de asemeni negată.

b) **Regenerarea ţesutului conjunctiv** se face dominant prin multiplicarea elementelor tisulare locale, învecinate zonei distruse. Coagulul hematic este iniţial invadat de *macrofage* uşor recunoscute prin coloraţia vitală. Morfologic, iau aspect histioid, limfoid sau plasmocitar. Cu timpul devin mai puţin active, cu aspect de histiocite. Electronooptic, macrofagele tinere prezintă citoplasmă bogat granulară, conţinînd numeroase vezicule şi mitocondrii mici, cu reticul endoplasmic redus. La periferie, prelungirile citoplasmice neregulate corespund deplasărilor amiboide active constatate *in vivo* prin microcinematografie. *Fibroblastele* tinere sînt voluminoase, rotunjite sau stelate şi se insinuează printre ochiurile reţelei de fibrină de la suprafaţa plăgii. Posedă caracteristicile elementelor sintetizante cu abundenţa unui material slab osmiofil în cisternele reticulului endoplasmic, multiplicate şi lărgite. Între fibroblaste se găseşte

Scanned with OKEN Scanner

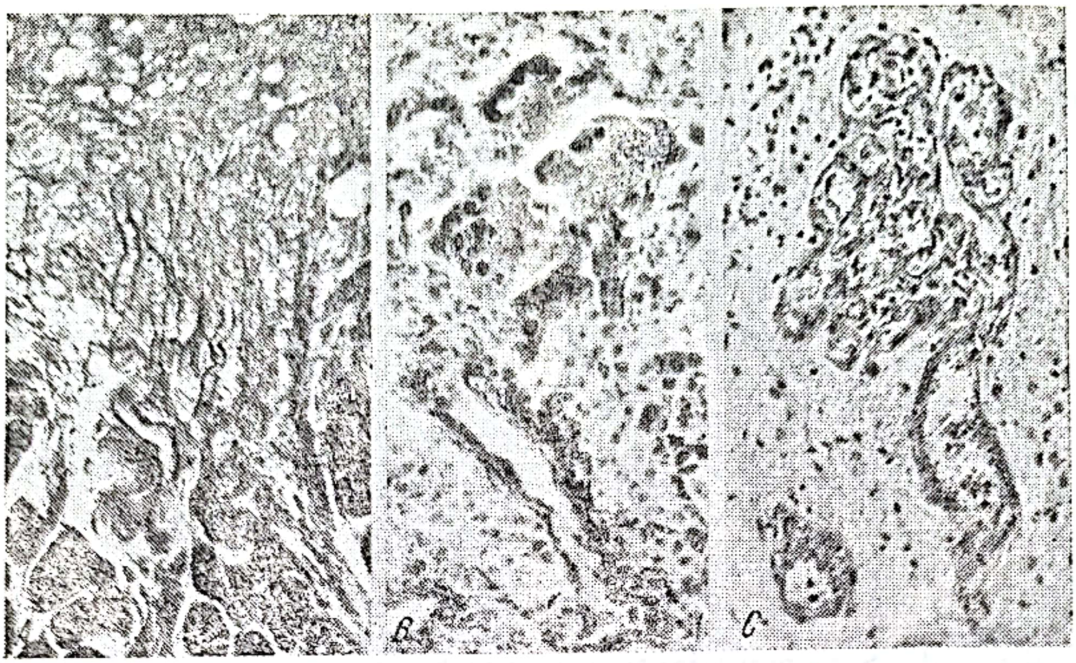

Fig. V—1. — Regenerarea țesuturilor conjunctive. *Structuri vasculare*. *A*. Regenerări capilare în lipogranulomatoza experimentală, la șobolan. *B*. Celule gigante de origine endotelială în tuberculoza bronșică. *C*. Glomerul vascular la periferia unei zone necrozate (nefigurată în microfotografie) dintr-un ependimoblastom.

substanță fundamentală amorfă, gelatinoasă, de tip embrionar, bogată în mucopolizaharide de origine plasmatică și secretate de celulele locale. *Fibrilele colagene*, inițial în număr mic, se formează în interstiții prin precipitarea unor proteine solubile sintetizate în fibroblaste la nivelul polizomilor și eliminate pe calea reticulului endoplasmic. Rezultă fibrile de reticulină și fibre colagene. *Fibrele elastice* apar mai tardiv și originea lor rămîne încă

petele tendoanelor, ligamentelor sau fasciilor secționate. În defectele mici ale seroaselor, elementele conjunctive aplatizate la suprafață se diferențiază ca mezotelii.

Regenerarea tendoanelor. Între extremitățile tendonului întrerupt se formează un țesut de granulație cu proliferare fibroblastică, substanță fundamentală mucoidă și capilare neoformate, din conjunctivul învecinat (paratenon). Proliferarea din capetele tendonului este

mecanice antrenează în timp dificultăţi pentru identificarea morfologică a locului leziunii distructive anterioare.

c) **Regenerarea ţesutului adipos.** Se face de la fibroblastele locale încărcate iniţial cu picături mici şi inegale de lipide, morfologic comparabile lipoblastelor din histogeneză (Marchand). Obişnuit se neagă participarea celulelor grase, considerate elemente adulte, diferenţiate, ajunse la termenul evoluţiei lor. Lipoblastele trebuie deosebite de macrofagele fagocitînd lipide provenite din celulele grase distruse. Acestea sînt libere şi mobilizate la oarecare distanţă de focarul de atriţie tisulară.

d) **Regenerarea ţesuturilor hematopoietice.** Urmează reducerii numărului elementelor figurate sanghine prin hemoragii, hemoliză masivă intravasculară şi boli ale sîngelui în special anemii. Regenerarea se recunoaşte prin metode cantitative (numărători de elemente albe, roşii sau trombocite; formula leucocitară) şi apariţia în sîngele periferic a unor elemente imature. Gradul regenerării se precizează prin determinarea reticulocitozei în anemia pernicioasă regenerativă. Repetarea numărătorilor de elemente albe, roşii etc. permite evaluarea dinamicii regenerării elementelor sanguine spontan sau sub acţiunea diferitelor tratamente, oferind repere morfologice precise de cea mai mare va-

Regenerarea elementelo.
se face mai ales prin *h*
turilor limfoide din l.
splină, amigdale, timus.
trică, intestinală şi br
ciază *neoformarea folici*
completi, numeroşi, în ma
şi viscere, urmată sau nu
rea limfocitelor în diferite
imaturitate în sîngele perife
nerarea formaţiilor limfoide
localizată, de exemplu vindec
ceraţiilor tifice ale plăcilor Pay
intestin.

a) **Regenerarea cartilajului.** Di
gerile cartilaginoase sînt urmate
regenerare relativ imperfectă. Co
drocitele învecinate defectului cart
laginos prezintă rare diviziuni la animalele tinere (Elliott) confirmate prin marcare cu timidină tritiată (Mankin), practic fără eficienţă pentru regenerare. Aceasta se face din elementele profunde ale pericondrului, nediferenţiate, de natură fibroblastică (condroblaşti), proliferate şi transformate în celule cartilaginoase, aşa cum se verifică histologic şi ultrastructural la nivelul ţesutului de granulaţie condroblastic unind porţiunile de cartilagiu întrerupte. Cel mai deseori soluţia de continuitate este umplută de ţesut fibros ci
resturile

soluția de continuitate și se transformă în cartilagiu așa cum se confirmă macroscopic, microscopic și electronooptic (Ghadially și colab).

f) **Regenerarea oaselor.** Are deosebită importanță practică în vindecarea fracturilor. Acestea reprezintă soluții de continuitate ale oaselor, în special lungi, complete (fig. V-2 A) sau incomplete (fisuri sau fracturi în lemn verde la tineri), cu sau fără deplasări în legătură cu acțiunea mușchilor învecinați. În fracturile închise, regenerarea parcurge următoarele 6 etape: 1) hemoragie și formarea unui coagul; 2) organizarea coagulului; 3) calus fibros; 4) calus osos primar; 5) calus secundar; 6) reconstrucția funcțională (Weinmann și Sicher).

În prima perioadă, traumatismul determinînd fractura produce totodată distensii și rupturi de vase cu formarea unui *hematom*. Distrucția tisulară antrenează eliberarea acetilcolinei și histaminei. Rezultă intensă hiperemie cu decalcificarea capetelor osului fracturat și porțiunilor osoase mai mici (eschilele) din fracturile cominutive. *Organizarea coagulului* se face mai ales prin proliferarea elementelor locale fertile ale cambiului (partea profundă a periostului) și ale endostului adică celulele conjunctive osteoblastice și vasele de neoformație. Țesutul de granulație osteoblastic invadează și înlocuiește fibrina din coagul. Resturile elementelor sanghine și ale părților moi distruse sînt resorbite prin acțiunea macrofagelor. Se formează din abundență fibre colagene și o matrice proteică, rezultînd *calusul fibros (precalusul)*.

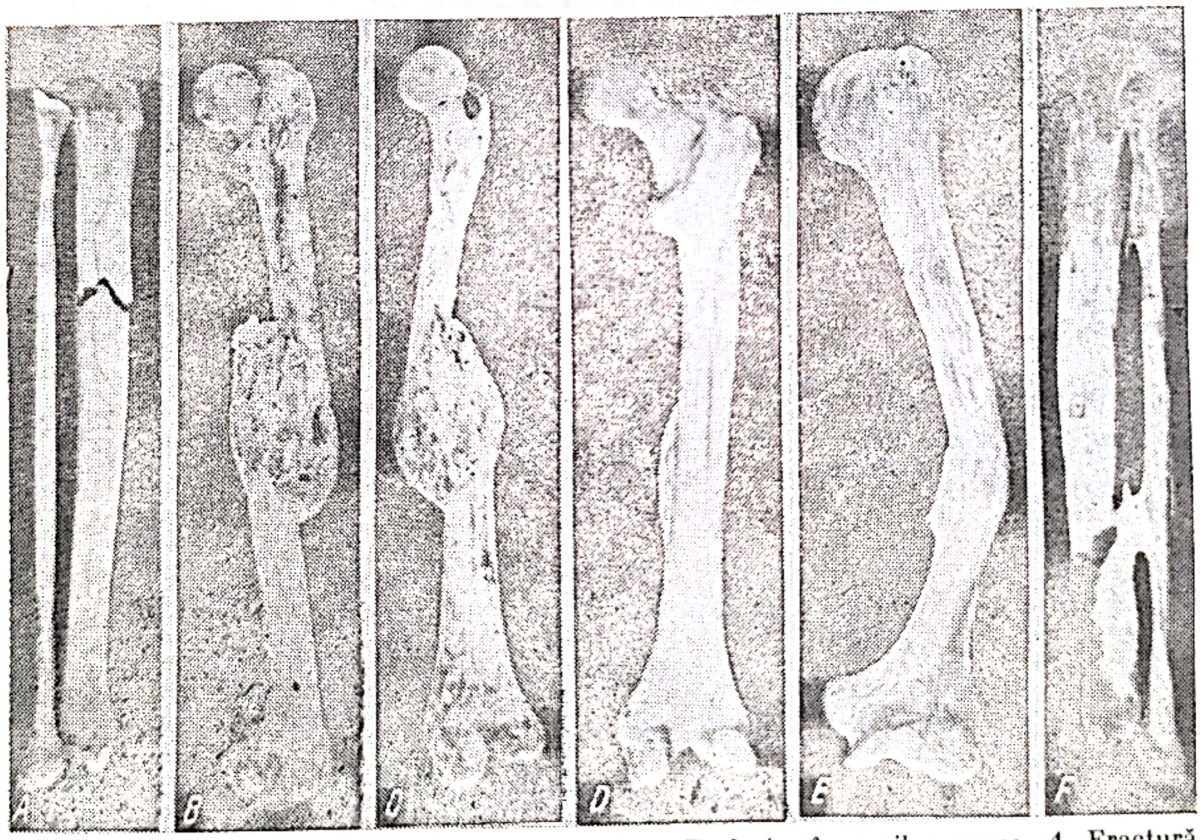

Fig. V—2. Regenerarea țesuturilor conjunctive. *Evoluția fracturilor osoase*. *A*. Fractură recentă completă a tibiei. *B*, *C*. Calus vicios cu încălecarea fragmentelor într-o fractură de femur. *D*. Calus hipertrofic într-o fractură de femur. *E*. Fractură de humerus vindecată cu deformare. *F*. Calus hipertrofic într-o fractură a oaselor antebrațului solidarizînd cele 2 oase (Muzeul Institutului Dr. V. Babeș).

Scanned with OKEN Scanner

Calusul osos primar (provizoriu) se caracterizează prin începutul osificării calusului fibros. Se produce concentrația locală a calciului ionic și fosfaților. Ultimii provin din hidroliza compușilor organofosfatici acizi prin acțiunea fosfatazei alcaline secretată de fibroblastele osteogenice. Modificările de pH local antrenează precipitarea sărurilor de calciu, mai ales în forma cristalină de hidroxiapatită. Acestea se depun în special în jurul fibrelor colagene. Creșterea cristalelor de hidroxiapatită se poate bine urmări electronooptic. Elementele osteoblastice încercuite de țesut osos, se transformă în osteocite.

Calusul osos primar (fig. V-2B, C), devenit opac la razele X, este format din calus periostal, endostal, intermediar și parostal. *Calusul periostal*, fuziform, realizează un manșon în jurul capetelor osoase reunite printr-o punte la nivelul fracturii. Regenerarea osoasă nu este posibilă fără prezența periostului, așa cum se verifică experimental după deperiostare. *Calusul endostal* provine din conjunctivul endostal și unește capetele osului, prezentînd valoare funcțională incontestabil mai mică pentru regenerare. *Calusul intermediar* se produce în cazul dislocării longitudinale, adică încălecării capetelor osoase fracturate și antrenează îngroșarea osului cu scurtare. Elementele sale provin și din părțile moi interpuse. *Calusul parostal* se face în vecinătatea osului din resturi zdrențuite de periost sau mezenchim local sub acțiunea inductoare a focarului de fractură învecinat. Microscopic, pînă nu de mult existența cartilagiului în cursul regenerării osoase era considerată anormală. Influența morfogenă a mișcărilor limitate de lateralitate în fracturile costale, practic greu imobilizabile este bine cunoscută. Cercetări experimentale mai noi dovedesc prezența etapei cartilaginoase chiar în fracturi corect imobilizate cu formarea calusului conform modalităților osificării encondrale din histogeneză.

Calusul osos secundar, definitiv (fig. V-2 D, E) rezultă din transformarea calusului primar provizoriu. Devine mai dens, mai slab vascularizat și mai puțin voluminos.

Reconstrucția funcțională prin fenomenul de *variație modelată* (Hunter) duce la o remarcabilă revenire la aspectul normal cu restructurarea traveelor osoase. Dacă n-au intervenit deformări, locul unei fracturi vindecate nu mai poate fi recunoscut clinic, radiologic sau microscopic.

Durata vindecării fracturilor variază după localizare. Este de 2 săptămîni pentru falange, 3 săptămîni pentru coaste, 4 săptămîni pentru claviculă, 5 săptămîni pentru oasele antebrațului, 6 săptămîni pentru diafiza humerului și peroneu, circa 7 săptămîni pentru colul humeral și tibie, 10 săptămîni pentru diafiza femurală și 12 săptămîni pentru colul femural.

Regenerare osoasă anormală se produce în *calusurile hipertrofice (exuberante* sau *luxuriante)* și calusurile înglobînd oasele antebrațului sau gambei într-o masă osoasă comună (fig. V-2 F). În *consolidările defectuoase* se produc *deformări* ca *unghiulația* (fig. V-2 E), *încălecarea*, *rotația* sau *scurtarea*, izolate sau asociate. *Calusul lipsește în pseudartroze* datorită interpunerii părților moi (și în special mușchilor) între fragmentele osului fracturat.

g) **Regenerarea articulațiilor.** Regenerarea ligamentelor capsulare și interne ale articulațiilor poate fi surprinzător de bună spre deosebire de regenerarea defectelor cartilagiului articular. *Sinoviala* rezecată în condiții patologice umane, sau experimental, regenerează prin multiplicarea elementelor locale. Acestea invadează și organizează coagulul de la nivelul defectului sinovial. Înspre cavitatea articulară apare tansformarea în celule de înveliș sinoviale. Ultrastructural, se disting celule de tip A histiocitar cu numeroase

Scanned with OKEN Scanner

vacuole, prelungiri citoplasmice și mitocondrii alături de elemente de tipul B, fibroblastic, cu bogat reticul endoplasmic rugos. Acestea ajung la iepurii sinovectomizați în proporțiile și cu morfologia corespunzătoare normalului după 35 zile de la operație (Mitchell și Blackwell).

h) **Regenerarea mușchilor.** *Regenerarea mușchilor striați scheletici* este un proces complex variind în funcție de natura distrugerii, întinderea sa și conservarea structurilor musculare învecinate. La speciile inferioare, regenerarea musculară este foarte bună chiar în cadrul regenerării unei extremități în totalitate. La vertebratele superioare și om, rămîne posibilă numai în defectele întrerupînd total fibrele musculare pe distanțe minime, nedepășind 1—2 mm lungime. Se produce mai ales în leziunile musculare, chiar întinse, dar cu conservarea sarcolemei, adică a membranei plasmatice musculare plus bazala alăturată, partea internă a endomiziului. Experimental, denervarea recentă a mușchiului nu împiedică regenerarea musculară. În patologia umană însă este de notorietate lipsa regenerării în mușchiul atrofic denervat de multă vreme.

Regenerarea fibrelor musculare este comună în degenerescența ciroasă Zenker din febra tifoidă sau alte boli contagioase. Leziunile, discontinui, interesează porțiuni de fibră musculară striată și sarcolema din jur este intactă. Persistă încă nuclei hipertrofici cu nucleol voluminos, multiplicați prin diviziune directă, cu o mică cantitate de sarcoplasmă nealterată în jur. Înlăturarea detritusurilor musculare se face prin aflux de macrofage identificate prin colorația vitală, cîteva granulocite și poate chiar elemente de origine musculară („Muskelkörperchen", Waldeyer). Ultimele sînt de fapt mioblești care umplu tubul delimitat de sarcolema intactă și înlocuiesc cu timpul macrofagele resorbite pe cale limfatică. În citoplasma mioblaștilor se formează miofibrile cu striație longitudinală și transversală așa cum se observă prin tratarea cu antimiozină fluorescentă (Holtzer și colab.) sau în microscopie electronică (Allbrook). Coalescența mioblaștilor determină regenerarea întregii fibre musculare striate și se poate urmări prin marcarea radioizotopică a nucleilor musculari și imunofluorescența cu antimiozină (Holtzer și colab.; Walker).

În întreruperea fibrelor musculare completă cu lezarea sarcolemei, procesele sînt infinit mai complicate interesînd simultan fibrele musculare striate și interstițiul (fig. V-3, V-4, A,B). Aceste reacții sînt greu de urmărit pentru elemente izolate chiar pe secțiuni seriate ceea ce explică numeroasele discuții și ipoteze privind regenerarea musculară. Fibrele musculare prezintă intricarea aspectelor de regenerare discontinuă (cu mioblești în teaca sarcolemei) și continuă, ca muguri ai capetelor fibrelor musculare întrerupte (Volkmann). Unirea acestora rămîne problematică în defectele mari deoarece se interpune țesut conjunctiv cicatriceal mai ales în caz de inflamație mai intensă. Regenerarea continuă rămîne astfel cel mai deseori abortivă. Fibra musculară se termină printr-o expansiune lățită, cu mulți nuclei. La nivelul acestor muguri dispar miofibrilele și citoplasma devine întunecată, bazofilă. Asemenea muguri se pot detașa de fibra de origine rezultînd celule gigante de origine musculară. Reacțiile enzimologice se accentuează în perioada inițială a acestui fel de regenerare. Astfel, de exemplu, reacțiile dehidrogenazelor dispărute în zonele de atriție musculară devin mai intense în vecinătatea și la nivelul zonei de regenerare musculară la 2—4 zile după striviri, scăzînd după 12 zile (Șt. Niculescu și colab.). Regenerarea interstițiului se face după modalitățile comune. Trebuie remarcată însă intensitatea regenerării capilare și a fibrelor nervoase libere constatată pe

Scanned with OKEN Scanner

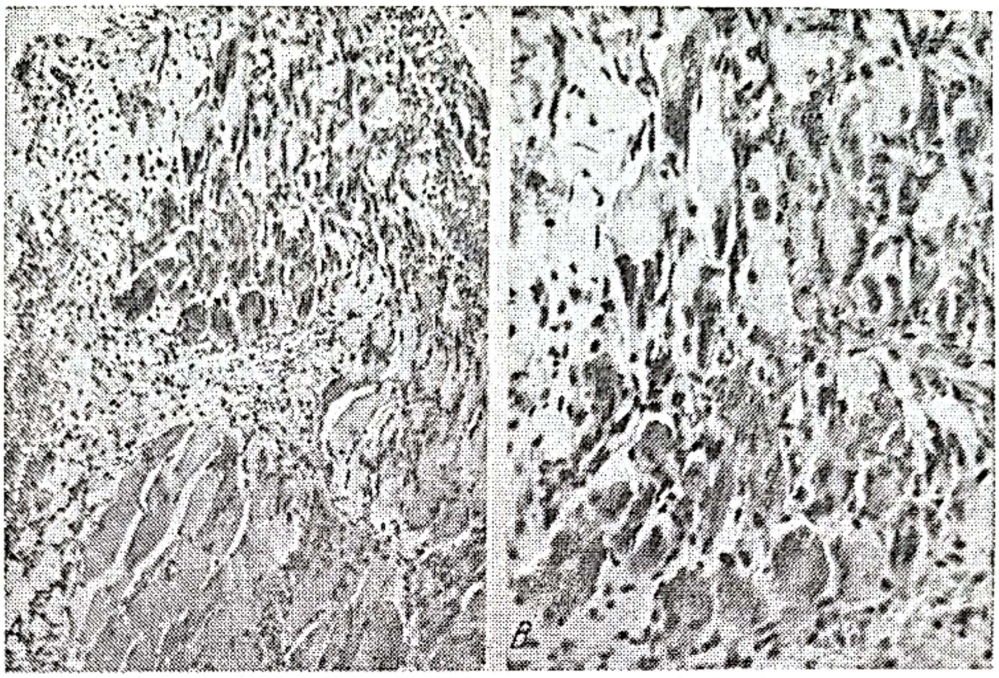

Fig. V—3. Regenerarea țesuturilor conjunctive. *Mușchi striat scheletic.* Strivire experimentală la șobolan. 5 zile. *A.* Țesut de granulație interpus între fasciculele musculare întrerupte. *B.* Formarea celulelor gigante la capătul fibrelor musculare întrerupte.

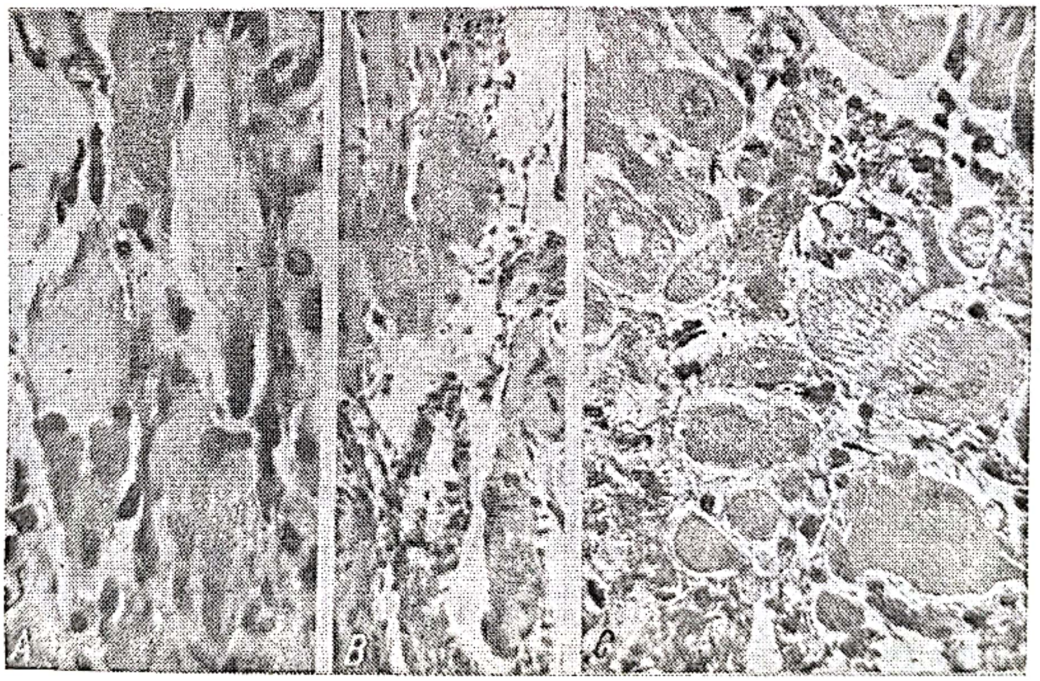

Fig. V—4. Regenerarea țesuturilor conjunctive. *Mușchi striat scheletic.* Strivire experimentală la șobolan. *A.* 5 zile. Celule gigante de origine musculară. *B.* 9 zile. Celule gigante de origine musculară în formare. *Miocard* de la periferia unui infarct. *C.* Elemente miocardice hipertrofice cu marcate distrofii nucleare.

Scanned with OKEN Scanner

secțiuni seriate după impregnare argentică pe bloc (Șt. Niculescu și colab.). Regenerarea fusurilor neuromusculare și plăcilor motorii este cunoscută de la cercetările clasice realizate de Tello, apoi Boeke. Asocierea în formele abortive a manifestărilor granulomatoase interstițiale cu elemente gigante de origine musculară și/sau mioblaști, realizează miogranulomatoza studiată în țara noastră de Crăciun și I. Popescu. Rezultatul final al întreruperilor musculare complete rămîne cel mai deseori cicatricea unind capetele mușchiului. Rezultă un aspect digastric, vizibil macro- și microscopic, compatibil însă cu funcționalitate normală.

Regenerarea fibrelor musculare miocardice după leziunile ischemice (infarcte) nu are loc. Defectele sînt înlocuite printr-o cicatrice mai mult sau mai puțin revascularizată. Se schițează totuși (fig. V-4 C) îngroșări ale capetelor fibrelor miocardice întrerupte, cu modificări sarcoplasmice și miofibrilare de semnificație abortivă. Regenerarea în afecțiunile degenerative interesînd fibre miocardice izolate, fără dezorganizarea arhitectonicei miocardice, de exemplu în difterie, pare posibilă (Heller; Warthin). Miocitele Anitschkoff cu aspectul cromatinei nucleare în bară dințată și citoplasmă lipsită de miofibrile sînt considerate de origine musculară sau histiocitară după autori, cu rol posibil în regenerarea din unele răniri experimentale sau miocardite. De asemeni celulele gigante de origine musculară din miocardita cu celule gigante (miocardita Fiedler) pot avea semnificație similară. Van Stricht și Todd consideră elementele Purkinje, de tip mai tînăr, punctul de plecare al unor tentative regenerative prin fiziune longitudinală, ceea ce rămîne încă în discuție.

Regenerarea fibrelor musculare netede. Mărirea de volum a uterului gravid și musculaturii intestinale sau vezicale în fața unui obstacol se face prin hipertrofie, nu hiperplazie. Se explică astfel după naștere remarcabila revenire la normal a uterului. Micile defecte ale musculaturii netede sînt înlocuite prin multiplicarea mitotică a fibrelor musculare netede învecinate. Substituția prin țesut cicatriceal este de regulă în defectele mai mari ale musculaturii peretelui gastric sau intestinal.

REGENERAREA STRUCTURILOR EPITELIALE

a) **Regenerarea epiteliilor malpighiene** poate fi mai bine urmărită la *cornee.* Structura fibro-lamelară și lipsa vascularizației stromei sale exclud interferențele epitelio-mezenchimale inerente apariției țesutului de granulație. Un defect mic al epiteliului anterior cornean, adică o abraziune fără interesarea membranei Bowman se recunoaște prin colorația verde după picurarea unei soluții de fluoresceină diluată și se vindecă în decurs de cîteva ore. Inițial, după aproape o oră, elementele epiteliale învecinate încep să se etaleze pe suprafața desepitelizată și o acoperă în întregime (Ranvier). Celulele se pot deplasa la distanțe relativ mari așa cum se vede în eroziunile corneene la 2—2,5 mm de limbul sclero-cornean acoperite cu epiteliile conjunctivei bulbare „marcate" prin conținut mucoid sau pigment la negri. Mitozele apar după o perioadă de latență destul de lungă așa încît practic nu intervin decît pentru eroziuni corneene mai întinse. Se găsesc în stratul bazal și elementele lunecate pe suprafața desepitelizată. Pot fi recunoscute și numărate după blocare prin colchicină sau folosind metoda autoradiografiei după marcare cu timidină tritiată. Epiteliile regenerează și în profunzime. Pot umple defecte mai mari între buzele plăgii corneene sau locul înțepăturii acului de sutură. În suprafață, creșterea epiteliilor regenerate se oprește cînd ele se întîlnesc în centrul plăgii. Aceas-

Scanned with OKEN Scanner

tă inhibiţie de contact se produce numai între epiteliile de acelaşi fel. Epitelii diferite, de exemplu epidermic şi al unei mucoase pot creşte alăturat prin lipsa unei asemenea inhibiţii de contact. În *epidermul pielii* regenerarea ia caractere mai complexe. Creşterea în suprafaţă, condiţionată de un chimiotactism riguros la substanţe provenite din desintegrarea tisulară, se face chiar sub cruste (sau escare) antrenînd eliminarea lor. În plăgile umplute cu ţesut de granulaţie epitelizarea împiedică creşterea ulterioară a structurilor conjunctivo-vasculare subiacente. Epiteliul malphighian regenerat este iniţial subţire şi limita cu dermul lineară. Mult mai tîrziu se formează din nou crestele epidermice şi apar ondulaţiile bazalei. Anexele pilo-sebacee şi sudoripare obişnuit nu regenerează. Cînd există, corespund de fapt resturilor persistente după arsuri sau preluarea grefelor Thiersch.

În asemenea cazuri este posibilă regenerarea epiteliului malpighian şi în centrul defectului din elementele fertile ale infundibulului pilosebaceu sau porţiunii terminale a ductului sudorifer.

b) **Regenerarea epiteliilor mucoaselor cilindrice.** Acoperirea soluţiei de continuitate se face prin elemente epiteliale turtite, care devin cubice, apoi cilindrice. Ele provin din etalarea şi diviziunea mitotică a celulelor de pe marginea ulceraţiei sau din zonele fertile ale criptelor gastrice şi gîturilor glandulare. Glandele anexe regenerează complet cînd structura este relativ simplă, de exemplu glandele Lieberkühn din intestin sau glandele tubulare din endometru. Nu la fel se întîmplă pentru glandele mucoasei gastrice. Ele regenerează sub formă simplificată, în special cele fundice.

Epiteliul de înveliş cilindric regenerat poate suferi metaplazia malpighiană aşa cum se constată mai ales în bronşiile principale.

c) **Regenerarea glandelor exocrine.** Regenerarea glandelor salivare, lacrimale şi mamare se face incomplet cu punct de plecare de la canalele intercalare.

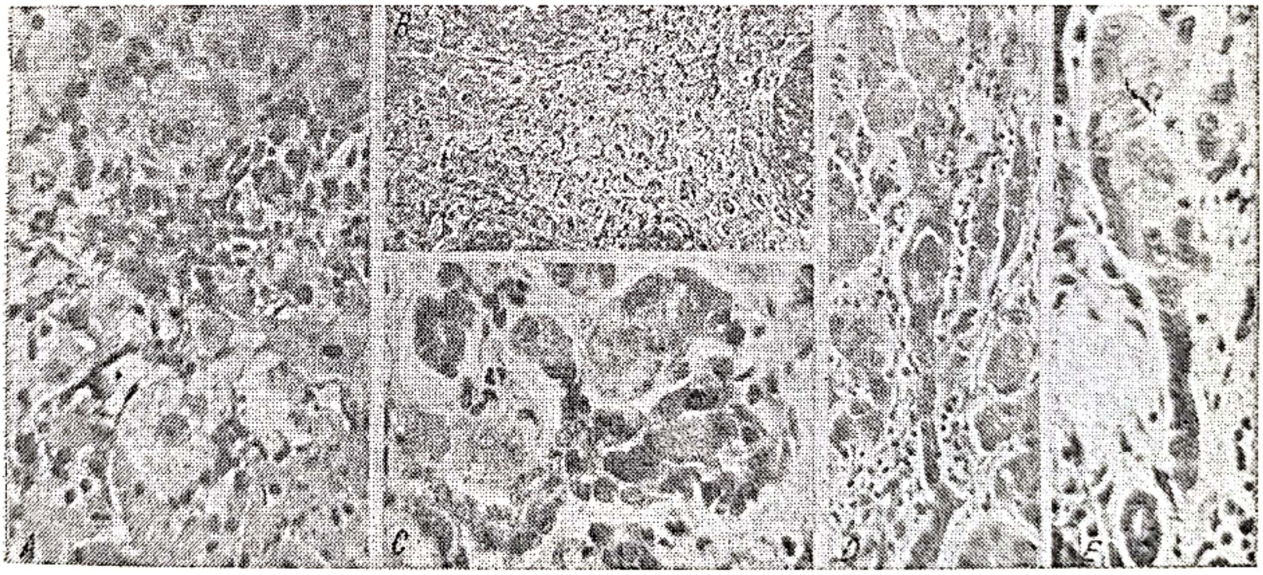

Fig. V—5. Regenerarea ţesuturilor epiteliale. *Ficat. A.* Ficat, 2 zile după hepatectomie parţială la şobolan la mică distanţă de plaga operatorie. Distrofii celulare hepatoepiteliale cu discrete şi inegale multiplicări kupfferiene. *Ciroză biliară. B.* Numeroase neocanalicule biliare din spaţiul port. *C.* Relaţii dintre un canal biliar şi regenerate epiteliale: neocanalicule şi travee hepatice. *D.* Neocanalicul biliar înmugurit dintr-un canal biliar mai mare. *E.* Celule hepatice şi canal biliar de neoformaţie.

Scanned with OKEN Scanner

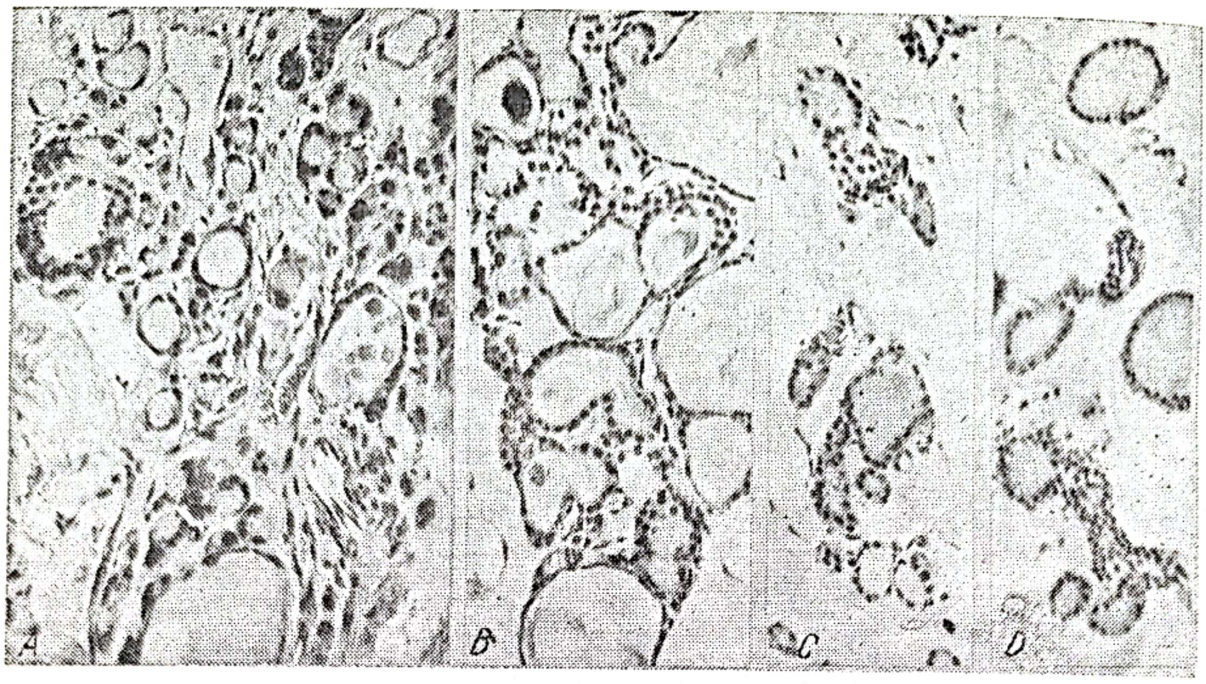

Fig. V—7. Regenerarea țesuturilor epiteliale. *Tiroidă. A.* Numeroase vezicule tiroidiene cu elemente tinere întunecate, deseori secționate aproape tangențial. *B, C, D.* Cordoane din elemente celulare întunecate continuate cu mici vezicule tiroidiene de neoformație (în special în *D*, jos).

trice. Epiteliul germinativ proliferează uneori în adîncime între buzele plăgii. Neoformarea regenerativă a foliculilor ovarieni nu mai este azi admisă.

i) **Regenerarea glandelor endocrine.** Este cunoscută pentru hipofiză, tiroidă, paratiroidă și corticosuprarenală. Lipsește în medulosuprarenală. Se manifestă prin înlocuirea celulelor lezate cu noi elemente provenite din diviziunea celulelor învecinate sau dintr-o zonă fertilă ca glomerulara corticosuprarenalei. În exces, determină hiperplazii adenomatoase regenerative ale tiroidei sau corticosuprarenalei. În tiroidă, manifestările regenerative se constată încă după necrozele prin tulburări de irigație din centrul adenoamelor. Microscopic (fig. V-7), se văd numeroase vezicule tiroidiene extrem de mici, neoformate, provenite din cordoane celulare înmugurite de tireocite, după modelul histogenezei normale.

REGENERAREA ȚESUTULUI NERVOS

Celulele nervoase sînt elemente permanente, care nu se mai divid după naștere. *Regenerarea este posibilă numai pentru prelungirile nervoase*, eficientă și de mare importanță practică în întreruperile totale sau parțiale ale nervilor periferici. Este favorizată prin grefe în soluțiile de continuitate mai întinse, nepermițînd sutura capetelor central și periferic ale nervului întrerupt.

a) **Regenerarea nervilor periferici.** Datele de bază au fost precizate în microscopia fotonică prin tehnici pentru fibrele nervoase, mai ales impregnările argentice (Cajal) asociate cu metode mielinice, pentru elementele gliale și formațiile țesutului conjunctiv. Ele au fost confirmate de numeroase cercetări recente de histochimie, histoenzimologie și microscopie electronică. Urmărirea dinamicii regenerării se poate face

Scanned with OKEN Scanner

in vivo în camera transparentă Clark prin microcinematografie. Aplicarea metodei culturilor de țesuturi în cercetări inițiate de Harrison și continuate cu rezultate deosebit de interesante în țara noastră de Marinescu și Minea oferă date semnificative privind regenerarea fibrelor nervoase *in vitro*.

Secționarea unui nerv periferic este urmată de *degenerarea secundară* sau *walleriană a capătului periferic* (distal) întinzîndu-se de la locul secțiunii la periferie și de *degenerescență retrogradă a capătului central* (proximal) ajungînd pînă la primele strangulări Ranvier, învecinate soluției de continuitate. Morfologic, modificările degenerative ale capetelor nervului întrerupt sînt identice și trebuie deosebite de unele aspecte regenerative de apariție precoce. Modificări ale calibrului fibrelor nervoase sînt urmate de fragmentarea axonilor așa cum se constată prin tehnicile de impregnare argentică (fig. V-8 A). Dezintegrarea tecilor de mielină începe după 24 ore ca tumefacții neregulate urmate de formarea unor sferule de mielină înglobînd resturile axonale. Clasic, descompunerea chimică a mielinei cuprinde stadiul osmiofil (colorația Marchi pozitivă pînă la 2—3 săptămîni după secționarea nervului) urmat de stadiul sudanofil. Analiza biochimică arată descompunerea în colesterol, sfingomieline și cerebrozide. Transformarea în grăsimi neutre nu se mai admite azi. Lipoizii mielinici aproape nu conțin glicerină. Sudanofilia se datorește de fapt nu grăsimilor neutre ci numai esterilor colesterolului și unor produse finale ca digliceridele, fosfații, ceramidele și acizii grași (Johnson, McNabb și Rossiter). Microscopia electronică precizează că intumescența axonală ține de hidratarea axoplasmei însoțită de tumefacția numeroaselor mitocondrii local acumulate, desintegrarea neurotubulilor și neurofilamentelor cu microfragmentarea veziculară a reticulului endoplasmic. Aceste aspecte ultrastructurale depind de permeabilizarea axolemei și duc în final la dezintegrarea cilindraxului. Elementele Schwann prezintă procese progresive. Devin mai voluminoase, nucleii lor se colorează mai intens, după 2—3 zile apar mitoze, citoplasma prezintă reducerea ribozomilor și conține un glicogen particular. Descompunerea tecii de mielină se produce chiar în interiorul celulelor Schwann, devenite mielofage. In citoplasma lor se găsesc fragmente de mielină putînd conserva mult timp stratificarea caracteristică, corespunzătoare sferulelor de mielină („Markballen") din neurohistologia clasică. Cu timpul crește numărul vacuolelor cu conținut osmiofil. Dezintegrarea mielinei se face prin acțiunea sporită a hidrolazelor, de natură lizozomală. Final rezultă elemente Schwann hipertrofice și lipsite de mielină. Importanța participării mezenchimale în cursul degenerării secundare nu este nici azi suficient precizată. Fibroblastele endonevrului pot conține mici cantități de lipide. Macrofagele mobilizate exercită o intensă fagocitoză. Ele contribuie astfel la curățirea și îndepărtarea produselor de dezintegrare lipidice. Final, capătul periferic al nervului este format exclusiv din celulele Schwann în coloane înconjurate de o membrană bazală și separate prin celulele și fibrele tecii conjunctive Key-Retzius. Rezultă astfel bandeletele striate Hanken-Büngner, cu rol fundamental pentru regenerarea axonului.

Regenerarea nervului periferic începe cîteva ore după secționare. Se face prin creșterea fibrelor nervoase neoformate din axonii întrerupți (fig. V-8 B, C; V-9). Capetele lor sînt îngroșate și hiperargentofile. Demonstrarea unui flux axoplasmic bidirecțional în culturi de țesuturi (Weiss) și *in vivo* (Lubinska) cu fluidificarea axoplasmei determină aspectele dinamice de înaintări și retracții neregulate amiboide

Scanned with OKEN Scanner

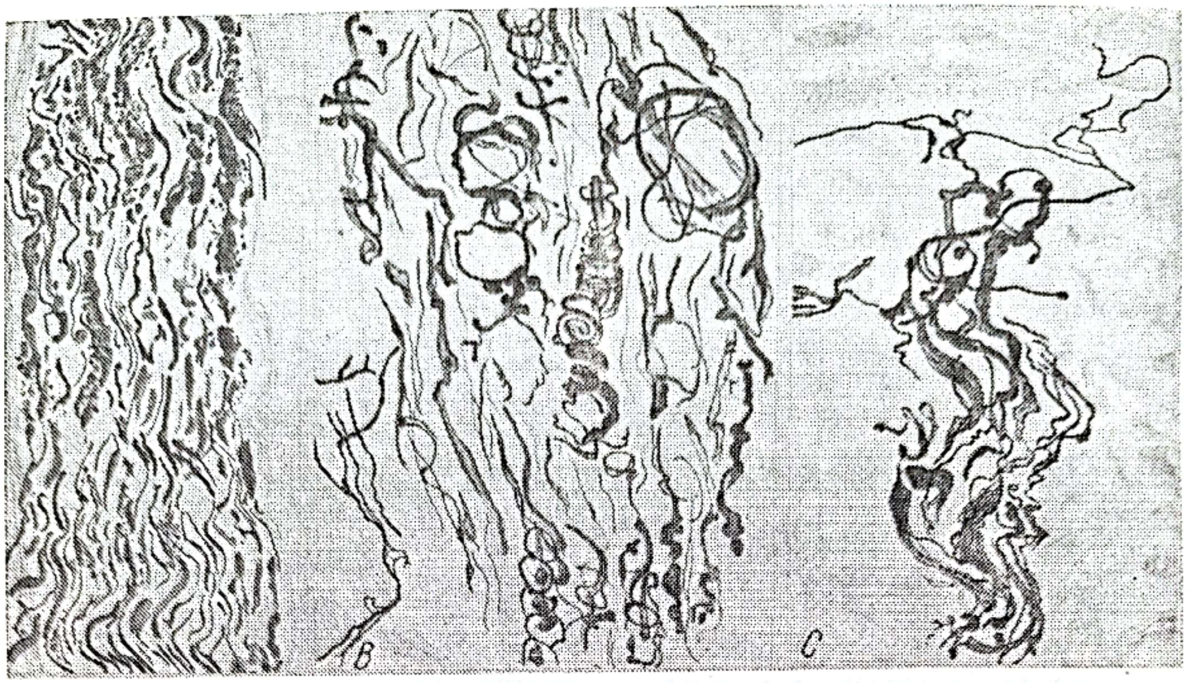

Fig. V—8. Regenerarea ţesutului nervos. *Nervi* din pielea de cobai după arsuri experimentale. *A.* După 6 zile. Predominenţa fenomenelor degenerative. *B.* După 10 zile. Manifestări regenerative. *C.* După 12 zile. Formarea unui mic nevrom de amputaţie. Impregnare pe bloc Troiţky.

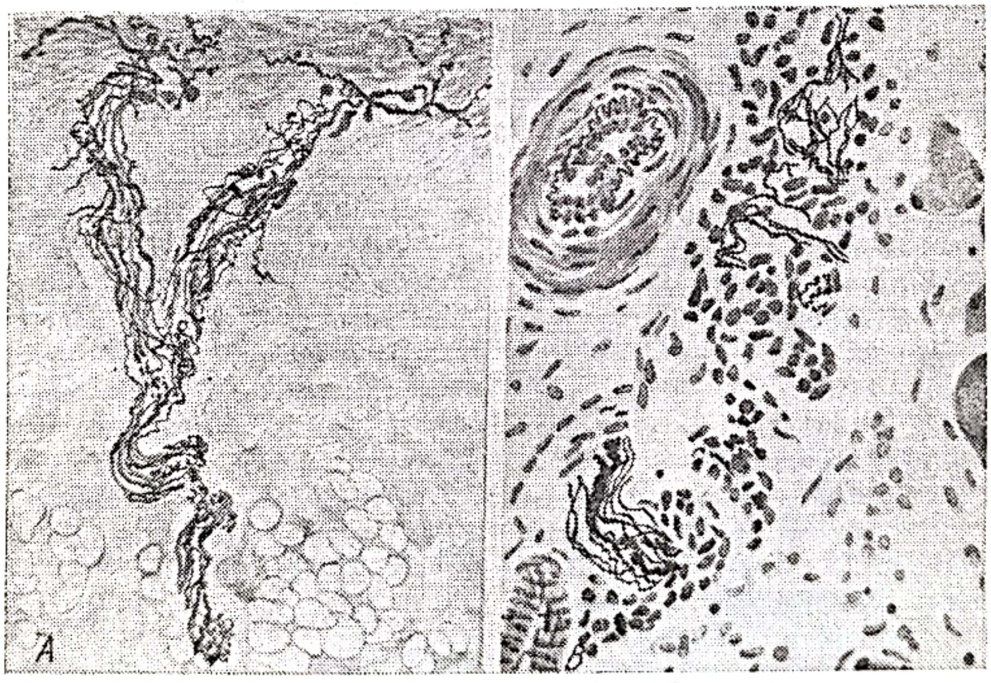

Fig. V—9. Regenerarea ţesutului nervos. *Nervi* din pielea de cobai după arsuri experimentale. *A.* După 10 zile. Manifestări regenerative cu maximă intensitate înaintea cicatricei (sus). Impregnare pe bloc Troiţky. *B.* După 8 zile. Aspecte regenerative ale fibrelor nervoase şi multiplicarea elementelor celulare schwaniene. Coloraţie vitală şi postvitală cu albastru de metilen şi supracolorare cu carmin.

Scanned with OKEN Scanner

ale capetelor fibrelor nervoase, un fel de deplasări peristaltice ale suprafeței axoplasmei (Weiss). Acestea se pot observa prin metode microcinematografice *in vivo* și pe culturile de țesuturi *in vitro*. Se remarcă încă abundența DPN- și TPN-diaforazelor, malico-, lactico- și succindehidrogenazelor (Kreutzberg) sau acetilcolinesterazei (Zelena și Lubinska) în aceeași localizare după 3—24 ore de la secționare și menținută 24—48 ore în capătul periferic. Se asociază acumularea mitocondriilor, neurotubulilor și neurofilamentelor cu aspecte ultrastructurale de instabilitatea reticulului endoplasmic (Lubinska).

Fibrele nervoase neoformate sînt mult mai numeroase decît axonii întrerupți. Iau naștere lateral, deasupra strangulării Ranvier unde se termină degenerarea retrogradă, și terminal. Sînt de calibru neregulat. Prezintă sinuozități și varicozități argentofile și se termină prin expansiuni lățite analoage conului de creștere din embriogeneză (Cajal) sau placodei terminale din histoculturi. Aceste fibre regenerate străbat proliferarea conjunctivă interpusă între capetele nervului secționat sau suturat și neurotizează benzile Hanken-Büngner. Microscopia electronică, confirmînd teoria neuronală a tranșat totodată discuțiile privind natura regenerării fibrelor nervoase. Ea este exclusiv monogenetică (centrogenetică). Bandeletele Hanken-Büngner par să exercite un rol analog organizatorilor din creșterea embrionară (Spemann). Prezența lor induce regenerarea fibrelor nervoase dinspre capătul central al nervului. Fibrele nervoase cresc numai în prezența celulelor Schwann, servind pentru regenerarea tecii lor de mielină după modelul histogenezei normale. Fibrele nervoase regenerate cresc inițial destul de lent și pentru multe țesutul conjunctiv dintre capetele nervului reprezintă o barieră de nestrăbătut. Rezultă astfel creșterea retrogradă a unor asemenea fibre încolăcite în jurul axonului de origine ca spirale Perroncito. La capătul fibrelor nervoase oprite în creștere se produce fenomenul bulelor, indicînd morfologic oprirea regenerării. Bulele sterile mai vechi, voluminoase, rămîn numai parțial argentofile și periferia lor se poate hialiniza.

Importanța proceselor metabolice în general și enzimatice în special al căror interes a fost semnalat inițial în cercetări de importanță notorie de Marinescu (1919, 1924, 1930) prin creșterea oxidazelor (identificate după metodele Winckler-Schultze și Graeff pentru c-citocromoxidazele labile) în capetele central și periferic ale nervilor în regenerare se confirmă prin cercetări mai recente de histoenzimologie. Astfel Kreutzberg și Wechsler arată că în fibrele sciaticului în regenererare la șobolan, pe porțiunea terminală de creștere activă, se ridică enorm în 3—24 ore nivelul DPN- și TPN-diaforazelor menținîndu-se fără variații prea mari (afară de fibrele amielinice, mai active) timp de 3 săptămîni, după care descresc treptat în următoarele 2—7 luni pînă la normal. În expansiunile lățite terminale intensitatea activității acetilcolinesterazice contrastează cu restul axoplasmei regenerate (Blümcke). Acțiunile enzimatice ale diaforazelor din degenerescența wallerianâ (Kreutzberg) durează numai 24 de ore, corespunzînd unei reacții vitale reziduale cu totul trecătoare. Mai durabile sînt modificările din celulele Schwann manifestate prin creșterea locală a DPN-diaforazei și lacticodehidrogenazei. Crește de asemenea nivelul enzimatic din macro- și mielofage, în special al TPN-diaforazei. Asemenea modificări enzimatice coincid întru totul imaginilor electronooptice din regenerarea nervoasă, inițial studiate de Estable și colaboratorii, apoi de Wechsler și Hager. În primele ore după secționarea sciaticului la șobolan se văd modificări ale axoplas-

Scanned with OKEN Scanner

mei capătului proximal al fibrelor întrerupte şi pe ramificaţiile axonale terminale, interesînd predominant conul de creştere. Ele se caracterizează printr-un număr foarte mare de vezicule, nu totdeauna identice cu veziculele sinaptice, deoarece există şi forme macroveziculare sau tubulare. Se constată încă numeroase mitocondrii mici, corpi denşi, corpi lamelari concentrici, dispariţia ribozomilor, reticul endoplasmic agranular abundent, neurotubuli şi neurofilamente numeroase în timp ce în vîrful neuritelor în creştere neurofibrilele lipsesc. Prin insinuarea membranelor celulelor Schwann între aceste fibre nervoase, crescînd iniţial în grup, se ajunge la formarea tecilor mielinice şi rezultă fibre nervoase mielinice de aspect normal.

După străbaterea spaţiului dintre capetele central şi periferic, regenerarea nervului întrerupt se continuă cu viteza de 2—4 mm pe zi. Se ajunge astfel la regenerarea nervului radial în cîteva luni şi a sciaticului în 2—3 ani.

Nu toate fibrele nervoase regenerate sînt viabile. Persistă cele mai apropiate de aspectul normal. Celelalte dispar aşa cum reiese din controlul etapelor tardive ale regenerării nervoase (Miskolczy). La periferie, fibrele regenerate sfîrşesc în terminaţii libere sau reinervează corpusculii senzitivi, fusurile neuromusculare şi plăcile motorii (fig. V-10).

Ca patogenie, Cajal a accentuat importanţa neurotropismului (Forssman) sau chimiotactismului adică a creşterii regenerative prin acţiunea de orientare a stimulilor chimici, localizaţi la nivelul bandeletelor Hanken-Büngner. Se infirmă astfel total sau în parte teoria căilor preformate (Held) şi teoria odogenezei (Dustin) adică a orientării creşterii între capetele central şi periferic prin turgescenţa conului terminal asociată cu adeziunea sa tactilă (stereotropismul, Loeb şi Harrison). Nu se mai admite teoria pur mecanicistă a creşterii pe calea de cea mai mică rezistenţă (Ranvier;

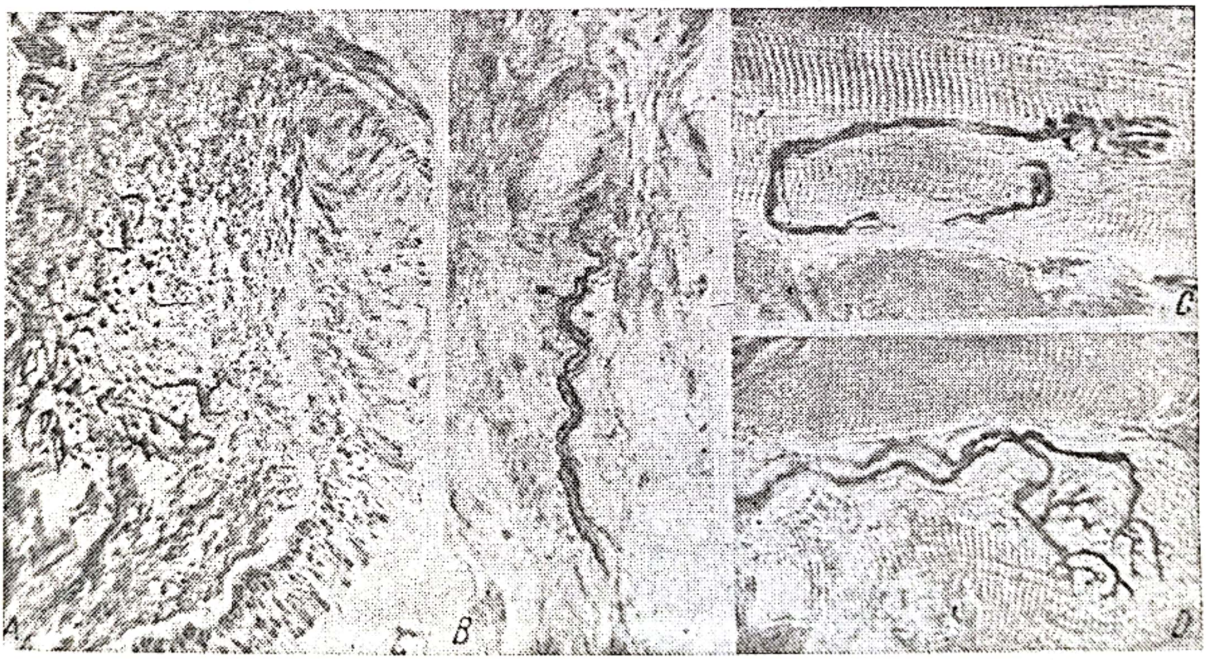

Fig. V—10. Regenerarea ţesutului nervos. *A*. Regenerarea terminaţiilor nervoase din epiteliul bronşic în tuberculoza pulmonară. *B*. Fenomenul bulelor în vecinătatea unui vas de la nivelul unui muşchi striat strivit, la şobolan. *C*. *D*. Aspecte regenerative la nivelul plăcilor motorii într-un caz de cisticercoză experimentală, la porc. Impregnare pe bloc Troiţky.

Scanned with OKEN Scanner

Vanlair) și mai ales teoria catenară a poligeniștilor, așa cum a precizat-o irevocabil microscopia electronică.

Complicații. În condițiile unei cicatrizări anormal de intense, fibrele nervoase regenerate se încolăcesc în ghem și realizează formații nodulare pseudotumorale la capătul nervului prins în cicatrice, denumite *nevroame* (mai corect *pseudonevroame) de amputație* (fig. V-11). Nevroamele de amputație dureroase ale membrelor se tratează prin rezecție. Apariția lor se previne prin secționarea cît de înaltă a nervului permițînd retracția sa deasupra nivelului cicatricei de amputație. Nevroame de amputație se găsesc încă în leziuni ulcerative interesînd peretele bronșic, gastro-duodenal, apendicele sau colecistul.

O regenerare mai simplă se constată în *nevritele segmentare periaxiale* (Gombault) întîlnite în difterie sau intoxicația saturnină. Degenerarea segmentelor internodale ale tecilor de mielină este urmată de regenerare prin acțiunea citoplasmei celulelor Schwann din jurul axonului, conform histogenezei normale.

Reacția vitală a neuronului amputat de extremitatea sa se traduce morfologic prin iritarea primară („primäre Reizung", Nissl). Corpul celular devine intumescent, se produce cromatoliza centrală și apoi în dendrite cu lateralizarea nucleului. Asemenea leziuni în forme mai severe antrenează chiar dezintegrarea neuronului. Revenirea la normal, evoluția cea mai comună, se prelungește de la cîteva săptămîni la luni și ani. Morfologic, apare neoformarea regenerativă a corpilor Nissl, mereu mai mari și nucleul, cu nucleol voluminos, redevine central. Histochimic, sînt semnificative valori normale de ADN și creșterea enormă a ARN-ului din corpii Nissl și nucleol, indispensabilă sintezei proteice în axonul regenerat. Histoenzimologic, se remarcă creșterea fosfatazei acide și altor enzime în timp ce scad fermenții oxidanți. Electronooptic, alterările precoce ale corpilor Nissl sînt urmate de regenerarea lor,



Fig. V—11. Regenerarea țesutului nervos. *Pseudonevroame de amputație.* *A*. Pseudonevrom de amputație pe fundul unui ulcer duodenal. *B*. Pseudonevrom de amputație în peretele bronșic într-un caz de bronșiectazie. *C*. Pseudonevrom de amputație al nervului sciatic. Impregnare Bielschowsky (*A*, *C*) și Troițky (*B*).

Scanned with OKEN Scanner

ozomilor, creşterea numă-
condriilor, reticulului en-
granular şi veziculelor zo-
Iritaţia primară este mai
în leziunile mai aproape
n (Marinescu, van Gechuch-
nstată mai ales în smul-
vi oferind repere morfolo-
precizarea anumitor te-
orii în măduvă (Marinescu
).

erarea sistemului neurove-
e traduce prin modificări si-
nervii periferici ducînd even-
nevroame de amputaţie în
le ulcerative (fig. V-11 A, B).
soţesc frecvent de manifestări
e particulare ale prelungiri-
ericarionilor (fig. V-12) şi ten-
la bi- şi multinucleere. Rezultă
neurovegetative cu prelungiri
ocii şi lungi viguroase, arborizaţii
pericelulare în glomeruli sau aspecte în cometă (fig. V-12 A) şi expansiuni scurte numeroase terminate prin bule argentofile similare parafitozei celulelor ganglionilor spinali (fig. V-12 B). Există încă modificări transsinaptice ale fibrelor preganglionare putînd duce la aspectele coşuleţelor din jurul anumitor pericarioni (fig. V-12 D).

c) **Ganglionul spinal şi rădăcinile posterioare** nu regenerează eficient. Lezarea prelungirilor celulare lungi poate fi însoţită de parafitoză, multiplicarea şi terminarea prin bule argentofile a expansiunilor scurte (parafitele), deosebite de ortofite, adică expansiunile lungi normale (Nageotte). Regenerarea fibrelor radiculare întrerupte se face numai pînă la punctul pătrunderii în măduvă. De asemenea *rădăcinile anterioare* secţionate prezintă numai aspecte de regenerare abortivă.

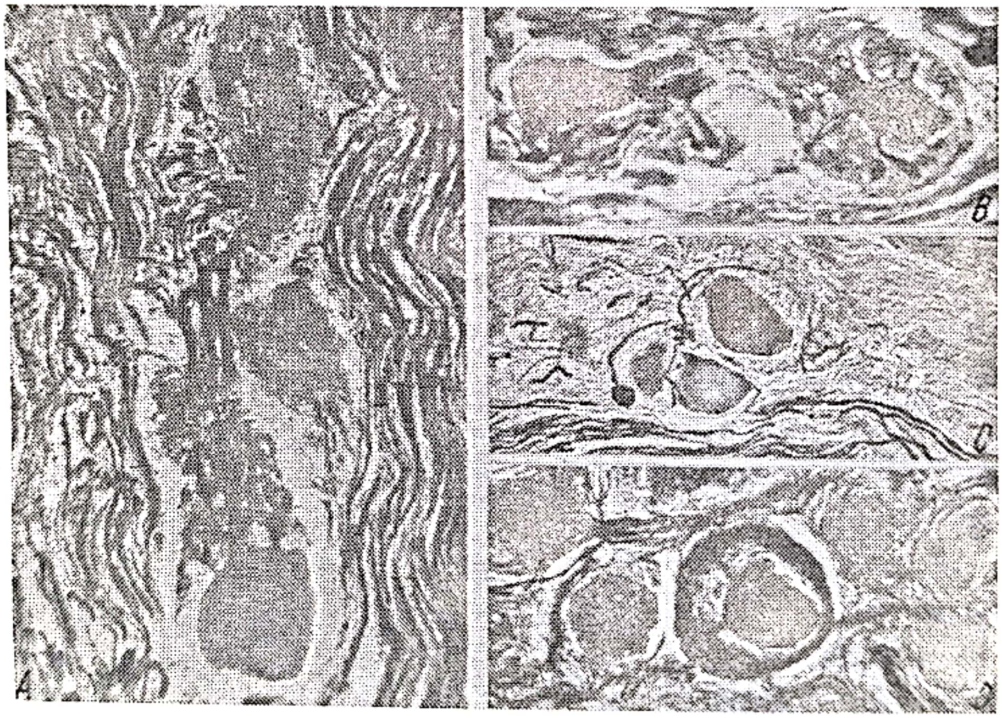

ig. V—12. Reacţiile celulelor neurovegetative în regenerarea prelungirilor lor. *A*. Hipertrofia prelungirilor unui pericarion din ganglionul cervical superior într-un caz de bronhopneumonie. *B*. Expansiuni scurte terminate prin bule argentofile într-un microganglion vegetativ peribronşic într-un caz de tuberculoză pulmonară. *C*. Fenomenul bulelor în ganglionul simpatic cervical în cursul tuberculozei pulmonare. *D*. Coşuleţ de fibre preganglionare în jurul unui pericarion dintr-un ganglion simpatic cervical în cursul tuberculozei pulmonare. Impregnare Troiţky pe bloc.

Scanned with OKEN Scanner

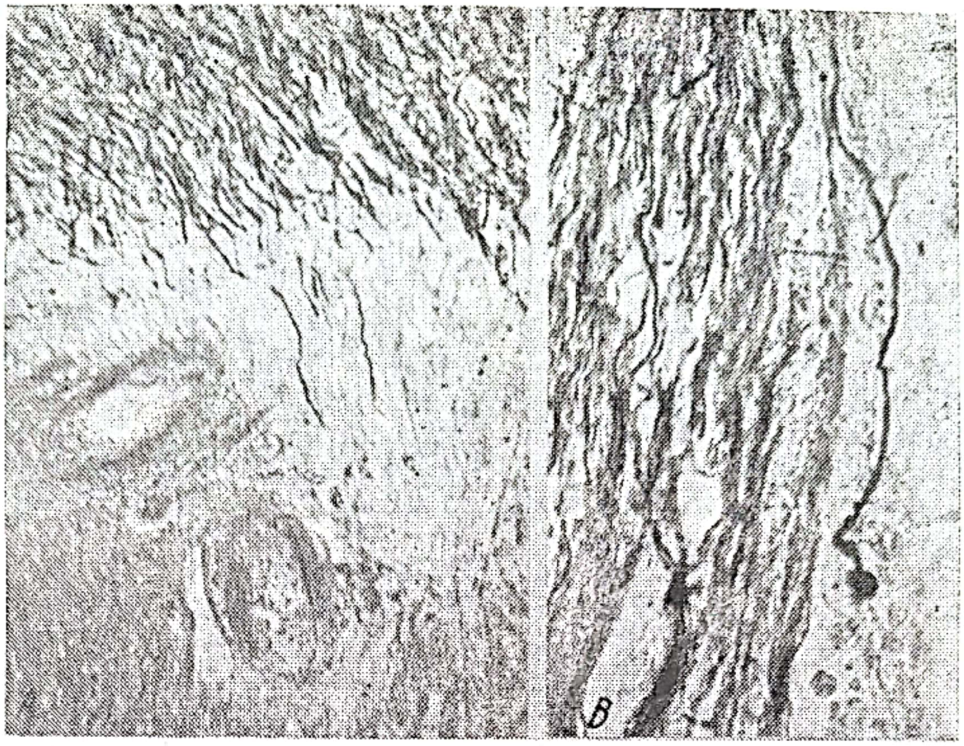

Fig. V—13. Regenerarea ţesutului nervos. *Creier.* Porc infestat experimental cu cisticercoză. *A.* Fibre nervoase neoformate îndreptîndu-se spre capsula unui parazit. *B.* Aceeaşi localizare. Fenomenul bulelor. Impregnare pe bloc Troiţky.

d) **Regenerarea sistemului nervos central:** creier, cerebel, măduvă, nu este posibilă. Defectele fasciculelor nervoase sînt înlocuite după caz prin cicatrice gliale sau fibro-gliale. Se schiţează totuşi manifestări abortive ale regenerării axonilor (fig. V-13) şi în special fenomenul bulelor (Borst; Tello; Marinescu şi Minea). Cercetări mai recente insistă asupra unor modificări histochimice, histoenzimologice şi ultrastructurale comparabile celor de la periferie. Lipsa celulelor Schwann şi condiţiile locale ale gliozei explică regenerarea ineficientă din sistemul nervos central (Hager).

VINDECAREA PLĂGILOR

Vindecarea plăgilor reprezintă o modalitate particulară de regenerare întîlnită în leziunile traumatice antrenînd soluţii de continuitate (răniri) ale tegumentelor, mucoaselor, seroaselor, vaselor, oaselor, viscerelor etc. După agentul cauzal şi acţiunea mecanică vulnerantă deosebim înţepături, tăieturi, plăgi contuze şi plăgi prin arme de foc (împuşcături). Vindecarea implică îndepărtarea noxei, restabilirea leziunilor, eliminarea şi îndepărtarea porţiunilor neviabile, înlocuirea celor pierdute şi adaptarea celor sănătoase la o stare modificată durabilă (Hueck). Ea depinde de întinderea soluţiei de continuitate, existenţa atriţiei tisulare, factorii generali de organism şi locali precum şi de existenţa sau absenţa infecţiei. În acest capitol, insistăm nu atît asupra proceselor inflamatorii, mai accentuate în plăgile infectate, cît mai ales asupra aspectelor reparatorii.

a) **Plăgile cutane.** *Vindecarea per primam intentionem* este caracteristică pentru plăgile chirurgicale, realizate în condiţii de asepsie, cu un minimum de distrugeri tisulare şi apropierea marginilor plăgii. Succesiv, se con-

stată tromboze obliterante ale vaselor secționate, coagularea fibrinei sudînd buzele plăgii și minim exsudat cu reacție detersivă în primele 24 ore. Mitozele fibroblastelor și endoteliilor capilare sînt numeroase a 2-a zi cu apariția mugurilor capilari în ziua următoare. Se produce fibrilogeneză întîi reticulinică (zilele 4—5) apoi colagenă cu fibre mereu mai groase, așa cum o verifică microscopia electronică pînă la 2 săptămîni după operație. Îndepărtarea firelor de sutură devine posibilă în 8—10 zile. Incizia chirurgicală de laparatomie este considerată vindecată în maximum 2—3 săptămîni. Neoformarea fibrelor elastice este mai tardivă. Epiteliul se întinde în punte deasupra buzelor plăgii și regenerează treptat în forma sa adultă cu formarea crestelor epidermice dar nu și a anexelor pilo-sebacee sau sudoripare. Tot un fel de vindecare *per primam* poate fi considerată *vindecarea plăgilor sub crustă*. Aceasta izolează plaga de germenii mediului ambiant și permite buna dezvoltare a procesului de vindecare subiacent.

Vindecarea per secundam intentionem se produce în defecte cutane mai întinse. Reacția detersivă secundară cu eliminarea resturilor necrozate din plăgile contuze este urmată de formarea țesutului de granulație umplînd soluția de continuitate. Epitelizarea se face mai tardiv și are caracter neregulat.

b) **Vindecarea plăgilor mucoaselor** se face după aceleași modalități ca și pentru piele. Epiteliul de înveliș proliferează de pe marginea plăgii sau de la cripte și gîtul glandelor anexe. Regenerarea glandelor înalt specializate, de exemplu glandele fundice ale stomacului, nu mai este posibilă. Formațiile limfoide reapar tardiv. Nu regenerează *muscularis mucosae* și între fasciculele musculaturii netede întrerupte se formează cicatrice fibroase.

c) **Vindecarea plăgilor perforante corneene** prezintă aspecte particulare. Asemenea plăgi au buzele alipite prin fibrină provenind din camera anterioară și exsudare de la vasele perikeratice. Epiteliul anterior regenerează rapid umplînd defectul stromal. Keratoblastele proliferează și formează fibre corneene. Endoteliul regenerează precoce și acoperă fața posterioară a corneei. Membranele Browman și Descemet se formează mai tardiv. Apariția vaselor de neoformație, înmugurite din capilarele perikeratice sau iriene, reprezintă complicația vindecării plăgilor perforante corneene, deoarece antrenează apariția leucomului, adică opacifierea corneei.

d) **Vindecarea plăgilor seroaselor** duce la formarea unor îngroșări cicatriceale superficiale, albicioase-sidefii, acoperite de mezoteliul continuu, neted și lucios. Dacă există exsudat fibrinos, organizarea sa determină uniunea foițelor seroasei prin cordoane (bride) sau aderențe pe suprafețe întinse, denumite simfize sau sinechii.

e) **Vindecarea plăgilor vasculare** se face prin recanalizarea trombilor cu celule endoteliale în înveliș continuu și regenerarea țesutului conjunctiv (cu *vasa* și *nervi vasorum*) din adventice. Regenerarea tunicei musculare și a lamelelor elastice este cel mai deseori defectuoasă sau nu are loc.

f) **Vindecarea plăgilor viscerale** se face prin cicatrici fibroase unind buzele plăgilor hepatice sau splenice. Regenerarea formațiilor epiteliale: canaliculi biliari, travee de hepatocite, tubi renali, este abia schițată, fără nici o eficiență, de semnificație abortivă.

g) **Vindecarea plăgilor sistemului nervos** se face prin cicatrici gliale sau fibro-gliale. În plăgile nervilor periferici o cicatrizare mai intensă împiedică regenerarea și contribuie la formarea pseudonevroamelor de amputație.

Scanned with OKEN Scanner

ORGANIZAREA PATOLOGICĂ

Organizarea cuprinde reacţiile determinate de prezenţa unor materiale organice devitalizate prin diferite procese patologice, de corpi străini exo- şi endogeni sau de paraziţi animali şi terminate cu substituirea sau încapsularea acestor substanţe organice, corpi străini sau paraziţi. Consistă din manifestări inflamatorii, relativ atenuate, şi proliferative, mai intense, de apariţie tardivă şi semnificaţie regenerativă. Dacă înlocuirea totală de asemenea materiale corespunde în mod evident unui proces de vindecare, nu acelaşi lucru se poate spune despre încapsulare sau închistare. Persistenţa materialului străin sau devenit străin de organism imprimă un caracter particular acestei ultime modalităţi de organizare patologică.

Etiologie. Organizarea este deseori în legătură cu diverse produse patologice de origine endogenă: exsudate persistente bogate în fibrină, cazeum, trombi, revărsate sanguine, infarcte, substanţă nervoasă ramolită şi alte produse de necroză.

Se constată de asemenea în jurul paraziţilor animali însămînţaţi pe cale digestivă în echinococoză, cisticercoză sau trichineloză.

În fine, se produce în jurul corpilor străini. Aceştia se pot împărţi în denşi (compacţi sau solizi), poroşi şi moi. Corpii străini exogeni ajung accidental în organism prin traumatisme, de exemplu: schije metalice de proiectile, fragmente de sticlă, materiale plastice, pămînt, resturi vestimentare, vegetale ca spini sau aşchii de lemn şi pulberi. În diferite intervenţii chirurgicale se folosesc şi rămîn în organism fire de sutură: setolină şi catgut sau diferite proteze metalice şi din materiale plastice compacte sau poroase. Lipsa resorbţiei vehiculului uleios al anumitor medicamente injectabile la fel ca şi injecţiile de substanţe uleioase efectuate în mod deliberat pentru motive estetice sau de simulare în timp de război, pot determina lipogranulomatoza, o reacţie particulară de corp străin. Tot corpi străini, dar de natură endogenă, pot deveni derivate epidermice ca firele de păr şi lamelele keratinice sau produse de secreţie ca sebumul şi laptele neresorbit, ajunse în interstiţiu. La fel se comportă cristalele de colesterol rezultate din descompuneri chimice sau precipitările amorfe de urați şi săruri de calciu din ţesuturile conjunctive.

Morfopatologie. Un material străin sau devenit străin de organism antrenează iniţial reacţii vasculo-conjunctive de tipul inflamator continuate cu resorbţia detritusurilor sau corpilor străini şi terminate prin organizare.

Hiperemia de la început este urmată de exsudare, în special a fibrinei. Numărul granulocitelor este redus şi nu se produce supuraţie. Pentru acest motiv, eliminarea corpilor străini prin exsudat nu se face sau este numai parţială. Infecţia de obicei lipseşte sau, cînd există, rămîne minimă.

De la început, sau în tot cazul foarte precoce, se constată reacţia detersivă datorită macrofagelor. Acestea provin din multiplicarea şi mobilizarea histiocitelor tisulare, macrofagelor alveolare sau elementelor microgliale în creier. Macrofagele fagocitează detritusurile şi corpii străini şi le transportă la distanţă pe calea limfaticelor sau tecilor perivasculare din encefal. Corpii străini mai voluminoşi, de exemplu firele de păr sau catgut sînt înglobaţi în celulele gigante de corp străin. Proliferarea fibroblastelor şi capilarelor de neoformaţie ulterioară are cea mai mare importanţă pentru organizarea patologică. Este însoţită de fibrilogeneză colagenă mereu mai intensă ducînd la cicatrice cu atrofia capilarelor şi fibrelor nervoase neoformate. În jurul materialelor greu de resorbit, corpilor străini compacţi şi parazi-

Scanned with OKEN Scanner

ţilor se produce încapsularea sau închistarea.

Corpii străini poroşi sînt invadaţi de fibroblaste şi încorporaţi în ţesut cicatriceal. Grefele vasculare din material plastic poros sînt pătrunse şi acoperite de proliferarea fibroblastică realizînd o nouă adventiţie. Faţa lor internă prezintă înveliş endotelial continuu prin proliferarea elementelor învecinate suturilor.

Exsudatele nu prea dense sînt străbătute de fibroblaste şi substituite prin cicatrice umplînd micile defecte din profunzime. La seroase, organizarea se întinde în suprafaţă sau uneşte prin aderenţe foiţele lor. În carnificarea pulmonară, organizarea prin ţesut fibros obliterează lumenele alveolare. Transformarea chistică (de fapt pseudochistică) apare după necroza de colicvaţie, ramolismentele cerebrale sau resorbţia corpilor străini moi. Organizarea se manifestă prin apariţia fibrozei în jurul unui hematom lichefiat sau formarea gliozei delimitînd focarul de ramolisment cerebral.

Tipuri de organizare. *Organizarea unui exsudat fibrinos* variază după localizare. La suprafaţa seroaselor rezultă aşa-zisele *pete tendinoase.* În inflamaţiile mai întinse se alipesc şi sudează prin organizare foiţele viscerală şi parietală. Se formează *simfize* (sinechii) putînd duce la obliterarea cavităţii pericardice etc. *Bronşiolita obliterantă* şi *alveolita vegetantă* (carnificarea) succed inflamaţiilor cu exsudat aproape exclusiv fibrinos umplînd lumenele bronşiolelor sau alveolelor pulmonare. *Organizarea peretelui unui abces (formarea membranei piogene)* se realizează prin ţesut de granulaţie evoluat spre fibroză. Peretele abcesului devine astfel mereu mai neted pe faţa internă şi subţire.

Organizarea peretelui cavernei tuberculoase (fig. V-14 A, B) rezultă printr-un proces similar. Delimitarea cavernei prin ţesut inflamator tuberculos şi cicatrice se însoţeşte de curăţirea peretelui de cazeum. În cavernele vechi, peretele neted poate fi acoperit de elemente epiteliale provenite din bronhia de drenaj. Focare cazeoase încapsulate (fig. V-14 C) sînt de constatare curentă în tuberculozele vechi netratate sau tratate. *Organizarea trombilor* (fig. V-15) consistă din substituţia lor prin ţesut fibros provenit din tunicile peretelui vascular. Recanalizarea trombului obliterant se face prin endotelizarea fantelor (fisurilor) din tromb pornind de la endoteliul vasului obliterat sau prin neocapilarele regenerate din adventiţie spre lumenul vascular.

Organizarea infarctelor aseptice duce la cicatrice retractilă în cele mici şi încapsulare fibroasă în cele voluminoase.

Organizarea focarelor de ramolisment cerebral prezintă aspecte particulare prin disproporţia dintre întinderea zonei ramolite şi fluidificate faţă de capacităţile proliferative relativ limitate ale elementelor gliale. Rezultă astfel formaţii pseudochistice umplute *ex vacuo* cu lichid cefalo-rahidian. Acestea sînt delimitate de glioză pură sau asociată cu o anumită componentă mezenchimală în ramolismentele cortico-subcorticale învecinate leptomeningelor.

Închistarea paraziţilor se face prin reacţii granulomatoase evoluînd spre fibroză. Ţesutul de granulaţie cuprinde iniţial cîteva granulocite eozinofile. Curînd apar vase de neoformaţie şi terminaţii nervoase regenerate în trichineloză (explicînd simptomatologia dureroasă), mai puţin frecvente în cisticercoză (Şt. Niculescu), ulterior înlocuite prin scleroză.

Reacţia de corp străin se caracterizează mai ales prin celulele gigante de corp străin, înglobînd resturi tisulare, formaţii celulozice de origină vegetală

Scanned with OKEN Scanner

Fig. V—14. Organizare. *A.* Cavernă tuberculoasă relativ recentă cu început de organizare. *B.* Perete între două caverne tuberculoase învecinate în diferite etape de organizare. Perete de cavernă recentă în stînga, veche în dreapta. *C.* Nodul cazeos încapsulat într-un caz de tuberculoză pulmonară.

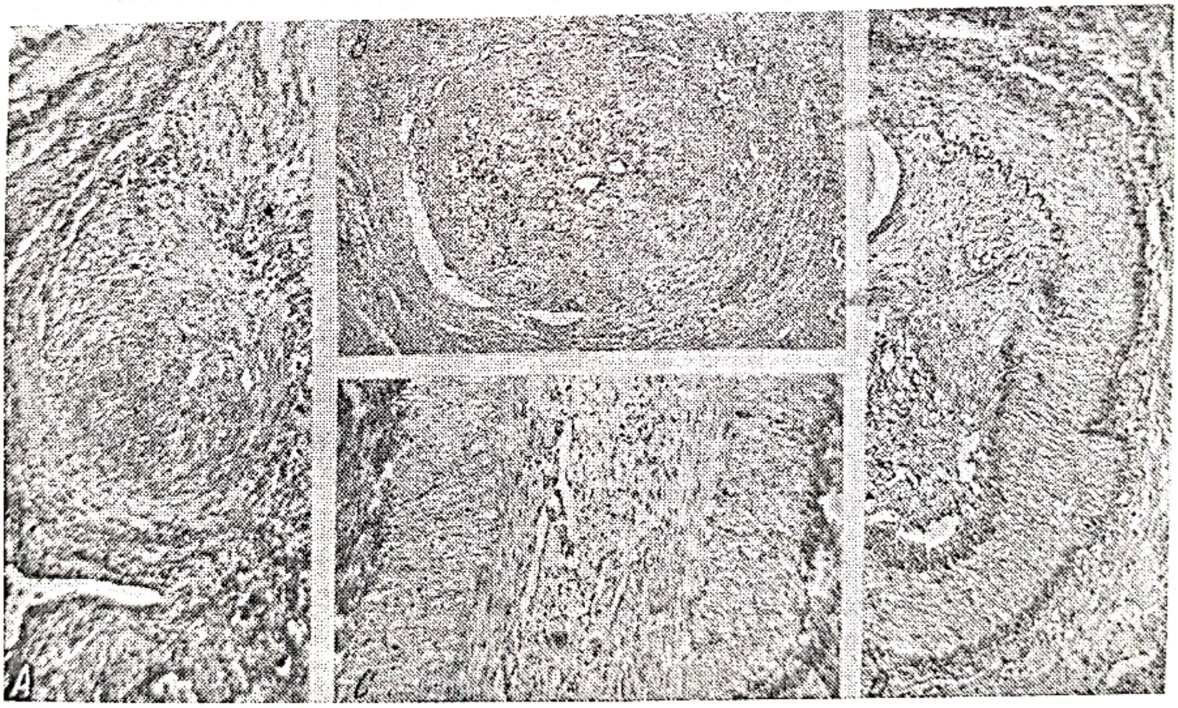

Fig. V—15. Organizarea trombilor. *A.* Tromb recent pe cale de organizare în care se mai recunosc încă elemente sanguine. *B.* Tromb vechi recanalizat. *C.* Orientarea axială a vaselor neoformate dintr-un vechi tromb organizat recanalizat. *D.* Recanalizări într-un tromb vechi. Colorare cu orceină.

Scanned with OKEN Scanner

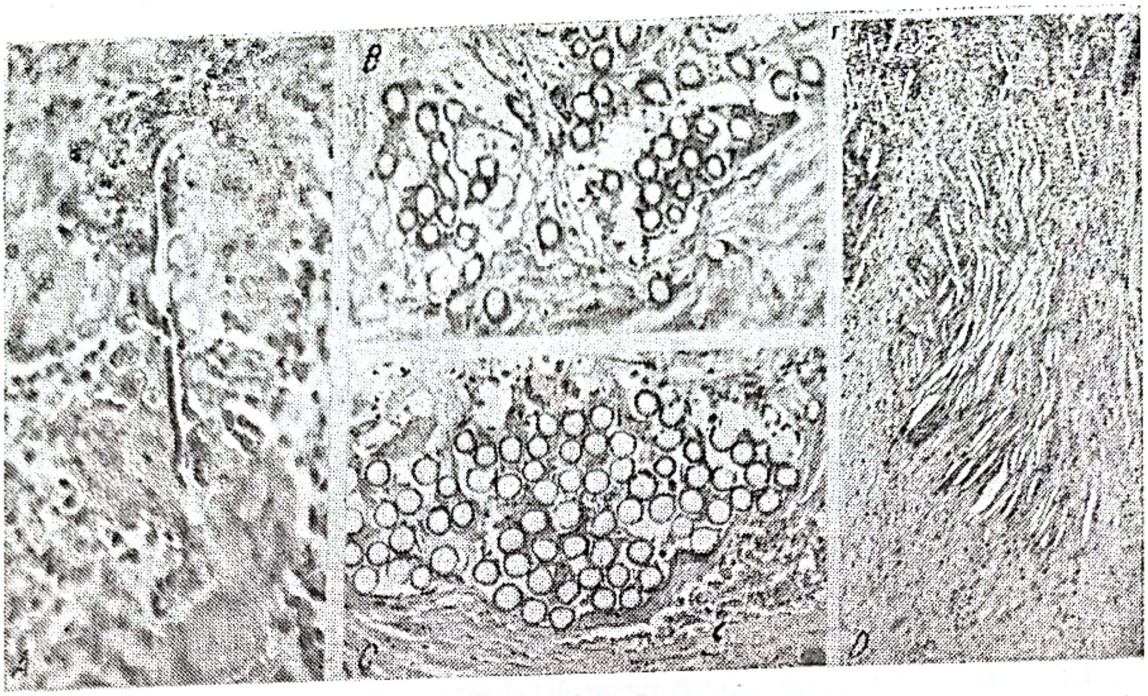

Fig. V—16. Reacție de corp străin. *A*. Celule gigante de corp străin în jurul unor resturi vegetale într-un țesut de granulație din regiunea anală. *B, C*. Reacție de corp străin în jurul unui material de sutură la nivelul peretelui gastric. *D*. Granulom colesterolic în vaginala testiculară.

(fig. V-16 A), materiale de sutură (fig. V-16 B, C), tablete de colesterol (fig. V-16 D) etc. Numărul celulelor gigante de corp străin scade proporțional cu instalarea fibrozei încorporînd materialul străin.

Lipogranulomatoza reprezintă o modalitate particulară de reacție de corp străin la lipidele exogene sau endogene, provenite din dezintegrarea sub influență enzimatică a celulelor țesutului gras. În evoluția sa, după Crăciun se disting 4 etape succesive: liponecroza, lipofagocitoza, lipohiperplazia și lipofibroza. Coloratiile pentru lipide arată descompunerea lor chimică asociată cu modificări interstițiale (fig. V-17). Experimental, alături de reacția macrofagelor locale devenite celule gigante de corp străin lipofage (fig. V-17 A, B), se constată neoformare capilară (fig. V-1 A) și nervoasă (fig. V-17 C) ulterior mascate prin intensa celulită fibropară (Șt. Niculescu).

ADAPTAREA FUNCȚIONALĂ ȘI METAPLAZIA

Adaptarea funcțională înseamnă modificările, în anumite limite relativ restrînse, ale structurilor la cerințe funcționale noi ca natură și intensitate. În organismul sănătos, adaptarea formei la funcție se produce încontinuu fără a îmbrăca vreo expresie morfologică macro- sau microscopică deosebită. În extirpări și distrugeri de organe sau părți întinse de organe apare hipertrofia (și hiperplazia) compensatoare vicariantă, deseori considerată de semnificație regenerativă, manifestată exclusiv prin modificări cantitative fără transformarea structurii histologice de bază.

Regenerarea anumitor formații poate fi urmată de manifestări de adaptare funcțională particulară, restructurarea și metaplazia.

Restructurarea („Umbau“ al autorilor germani) se traduce prin asocierea

Scanned with OKEN Scanner

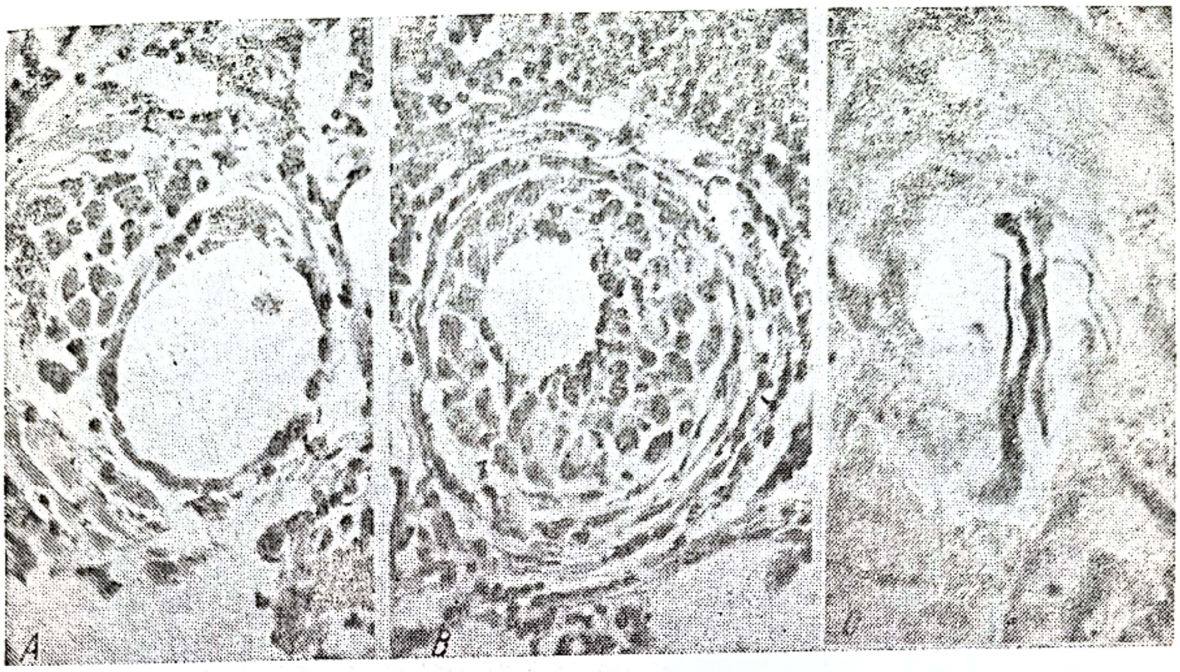

Fig. V—17. Reacție de corp străin. *Lipogranulomatoză. A, B.* Reacție de corp străin în jurul unei cavități care a conținut lipide. *C.* Manifestări regenerative ale terminațiilor nervoase învecinate leziunilor de lipogranulomatoză experimentală, la șobolan. Impregnare pe bloc Troițky (*C*).

proceselor de formare și liză ducînd la modificarea adaptativă a anumitor structuri funcționale. În calusul fracturilor oaselor lungi, în urma solicitărilor mecanice intervin procese de osteoclazie, dominant prin resorbție lacunară, asociate cu osteoplazie. Se ajunge astfel la formarea compactei și orientarea traveelor osului spongios dictate de condițiile mecanice locale de presiune, tracțiune și flexiune. Rezultatul final este atît de perfect încît radiologic devine imposibilă precizarea sediului unei asemenea fracturi mai vechi. În țesutul conjunctiv intervin adaptări funcționale ale mecanostructurilor fibrilare colagene și elastice evidente în fascii, ligamente, tendoane sau pereții vasculari. Întoarcerea anormală a curentului sanguin din insuficiența aortică duce la schițarea unui buzunăraș endocardic subvalvular, o adevărată sigmoidă în miniatură. Vindecarea plăgilor cutanate este urmată de restructurarea dermului conform cerințelor funcționale mecanice și epidermul revine la structura normală regiunii, chiar în grefe prelevate din alte teritorii cutanate. Rezecția regiunii pilorice este urmată de restructurarea corespunzătoare a glandelor porțiunii corporale gastrice învecinate.

Metaplazia este transformarea unui țesut adult sau deplin diferențiat într-un țesut de alt tip, efectuată în condiții patologice și întîlnită exclusiv în celulele de înveliș sau ale țesutului conjunctiv.

Metaplazia epiteliilor cuprinde metaplazia epidermoidă și metaplazia glandulară. *Metaplazia epidermoidă*, cu mult cea mai frecventă, prezintă mai ales o formă simplă, *leucoplazia* (sau *leucoplakia)* caracterizată prin keratinizarea epiteliilor malpighiene ale mucoaselor bucală, a colului uterin sau laringiană, care normal nu ajung la cornificare. Poate fi însoțită de metaplazia epidermoidă (și eventual chiar keratinizarea) canalelor colectoare glandulare în conti-

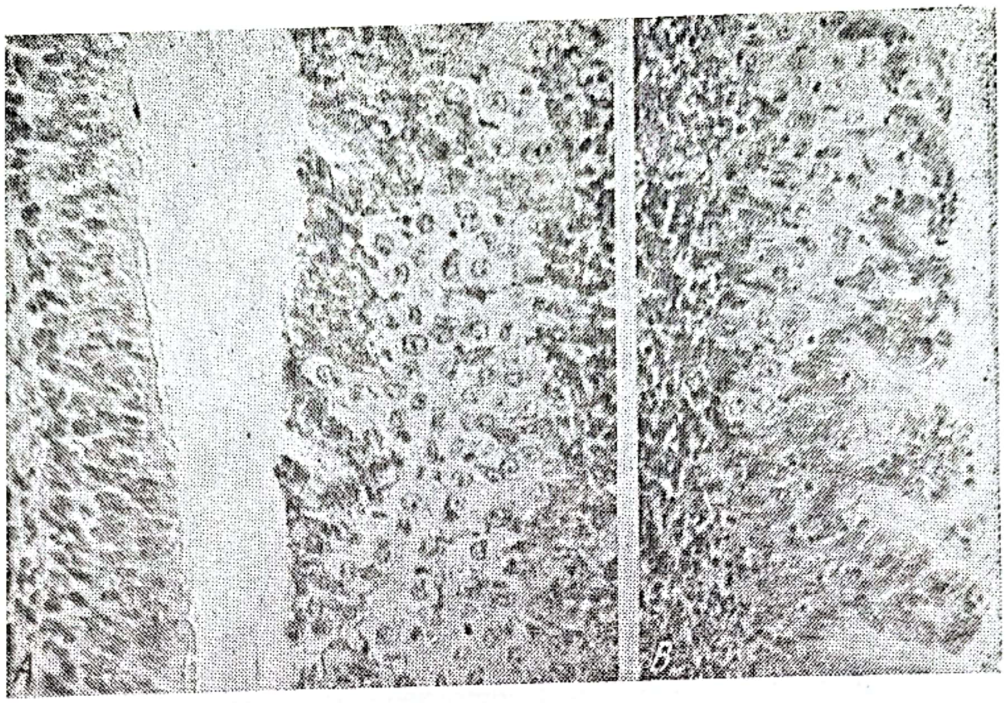

Fig. V—18. Metaplazie. Bronhie. *A.* Metaplazie malpighiană într-o bronhie secționată longitudinal. *B.* Aspecte de trecere între epiteliile bronșic și malpighian.

nuitate. Excepțional această metaplazie devine epidermică datorită prezenței formațiilor pilare ori glandulare anexe și/sau celulelor dendritice conținînd melanină. *Metaplazia epidermoidă* se produce încă *în mucoasele cu epiteliu cilindric* (fig. V-18) și este bine cunoscută în bronhiile principale în legătură cu bronșita cronică și iritația tabagică. Asemenea metaplazii persistă ca atare în formele de carcinoame epidermoide metaplazice ale mucoasei bronșice precum și în porțiunile epidermoide metaplazice ale adenocarcinoamelor de colecist sau ale canalului cervical uterin. *Metaplazia glandulară* a epiteliilor de înveliș sau canalelor colectoare glandulare, obișnuit mucoidă, este comparativ mult mai rară decît cea epidermoidă, întîlnită mai ales în tractul digestiv și glandele salivare.

Metaplaziile țesutului conjunctiv. *Metaplazia osoasă și cartilaginoasă* se întîlnește în părțile moi în legătură cu procese regenerative și vechi hemoragii. Se mai vede în stroma anumitor mușchi scheletici, în peretele arterelor, în afecte primare tuberculoase și limfadenite cazeoase calcificate, în trahee și bronhiile principale (fig. V-19), în tractul urinar unde acțiunea inductoare pentru osificare a epiteliului său este azi bine cunoscută, în aparatul genital feminin, în piele și în pahimeninge. Este de constatare curentă în stroma anumitor tumori, mai ales fibroamele uterine, epitelioamele calcificate Malherbe, tumorile tractului urinar precum și în stroma așa-ziselor tumori mixte salivare, bronșice, mamare, genitale feminine. *Metaplazia grasă* se vede în măduva osoasă, unele mioame uterine, tiroidă și cortexul renal. *Osul metaplazic* poate fi *însoțit de măduvă hematopoietică* și/sau metaplazia grasă a acesteia. *Metaplazia hematopoietică* se întîlnește mai ales în cursul anemiilor regenerative sau leucemiilor în măduva grasă, precum și organe limfoide sau lipoame. Se menționează încă *metaplazia musculară* netedă sau striată dis-

Scanned with OKEN Scanner

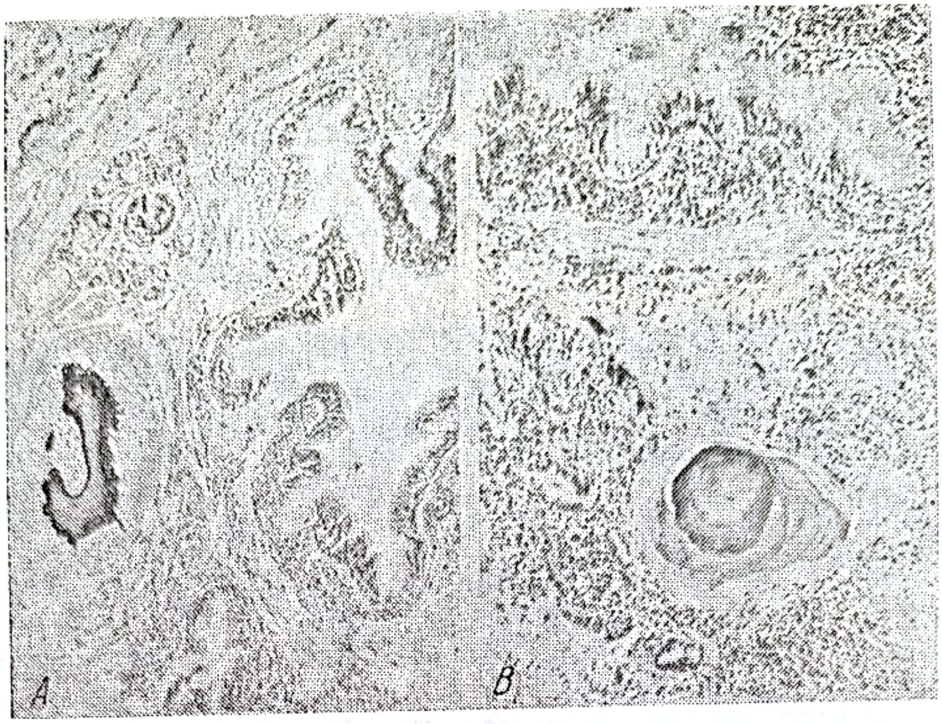

Fig. V—19. Metaplazie. *A, B.* Metaplazie osoasă a cartilagiului hialin din peretele bronșic.

cutată în unele tumori conjunctive și regenerarea arterelor și venelor.

Etio-patogenie. Metaplazia se produce în legătură cu inflamații cronice lezînd epitelii sau țesutul conjunctiv. Depunerile calcare pe leziuni necrotice sau inflamatorii sînt la baza metaplaziei osoase din grosimea mușchilor sau stroma anumitor tumori. Acțiuni traumatice explică metaplazia cornoasă a mucoasei anale prolabate sau a epiteliului veziculei biliare în litiază, constatată în special în anumite tumori. Acțiunea inductoare a epiteliului urinar a fost verificată în numeroase cercetări clinice și experimentale. Influența trofică a sistemului nervos este bine cunoscută în osificările musculare asociate cu afecțiuni nervoase cronice.

Ca morfogeneză, clasic se opune metaplazia indirectă celei directe.

În *metaplazia indirectă* (neoplazică), procesul cuprinde 2 etape. În urma lezării unui țesut matur se produce întîi neoformarea celulară urmată într-o a doua etapă de diferențierea în țesutul metaplazic.

Metaplazia directă prin transformarea unui țesut adult cu persistența celulelor sale este astăzi contestată. Pare posibilă numai în cazul existenței unor elemente de rezervă cu mari potențe pentru diferențiere.

Din punct de vedere al rezultatului morfo-funcțional deosebim metaplazii progresive și regresive. În *metaplazia progresivă* (prosoplazică) se formează un țesut superior adică acini din canalele colectoare salivare sau hepatocite din neocanaliculele biliare. *Metaplazia regresivă* (anaplazică) se exemplifică prin transformarea epiteliilor canalelor glandulare în țesut epidermoid. *Diagnosticul diferențial* se face cu diverse tipuri de false metaplazii. *Transformarea mucoidă* a țesutului conjunctiv, adipos, cartilaginos sau osos din edemul cronic nu este metaplazie căci lipsesc modificările celulare în acest sens. *Acomodarea histologică* caracterizată prin turtirea epiteliilor unei

Scanned with OKEN Scanner

cavităţi chistice sau transformarea cuboidă, cilindrică chiar, a elementelor alveolare (fig. V-20) este o falsă metaplazie deoarece structura celulară nu s-a modificat şi este posibilă revenirea la aspectul iniţial. La fel se poate spune despre transformarea cuboidă a elementelor conjunctive din bursele seroase sau a mezoteliilor epicardice din inflamaţii. Nu este metaplazie nici *migrarea* epiteliului epidermoid în cutia timpanului şi trompa Eustache prin timpanul perforat. De asemenea se exclud *malformaţiile heterotopice* şi *heteroplazia*, adică diferenţierea lor anormală.

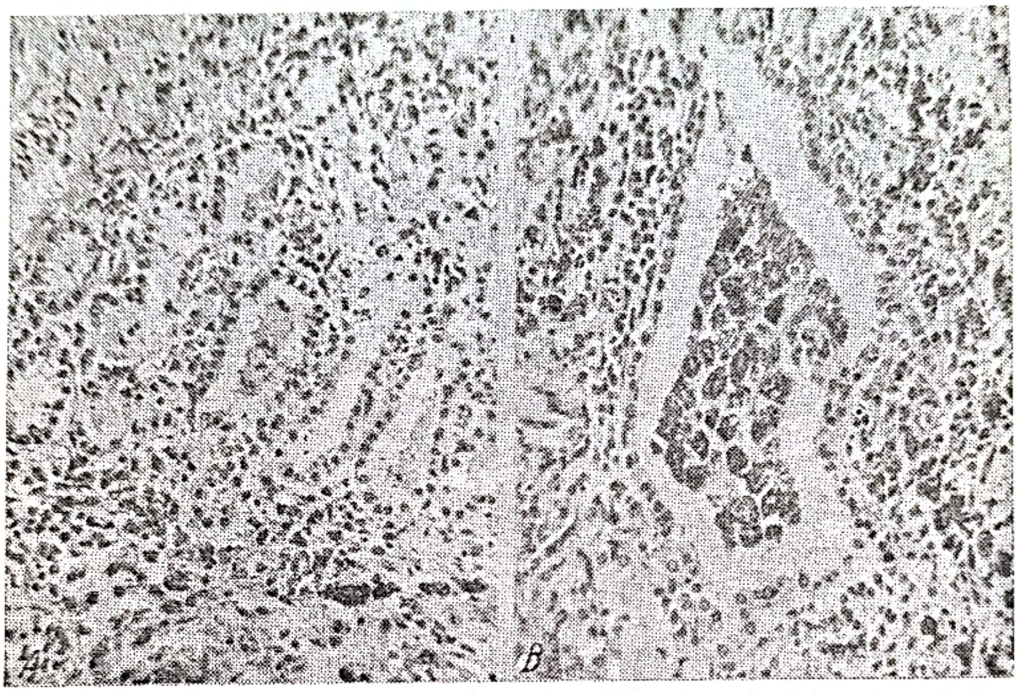

Fig. V—20. Falsă metaplazie a epiteliului alveolar dintr-un caz de pneumoconioză (silicoantracoză). *A.* Alveole tapetate de epiteliu cubic. *B.* Alveolă conţinînd celule cu praf, tapetată de un epiteliu alveolar cubic.

Scanned with OKEN Scanner

VI

BOLILE DE ORIGINE IMUNĂ — IMUNOPATIILE

I. MORARU

Filogenia răspunsului imun 235
Clasificarea imunopatiilor 239
Deficienţele primare ale imunităţii specifice 240
Deficienţele secundare ale imunităţii specifice 247
Deficienţele imunităţii nespecifice 248
Deficienţe ale celulelor fagocitare 248
Deficienţe ale complementului 251
Hipersensibilitatea 251
Rejecţia de grefă 258
Bolile autoimune 262
Bolile ţesutului conjunctiv 263
Bolile renale cu mecanism autoimun 272
Boli digestive cu componentă imună 273
Bolile endocrine cu componentă imună 276

FILOGENIA RĂSPUNSULUI IMUN

Funcţionarea normală a mecanismelor adaptative de apărare imunologică constituie nu numai o condiţie *sine qua non* pentru supravieţuirea organismului dar şi unul din elementele de bază ale evoluţiei biosferei. Omul, ca de altfel toate mamiferele, trăieşte într-un ocean de microorganisme (bacterii, virusuri, fungi). Acestea din urmă, în marea lor majoritate, nu pot exista decît în condiţii de parazitism, de cele mai multe ori prejudiciant pentru organismele parazitate. Orice deviere cantitativă sau calitativă a mecanismelor care asigură apărarea macroorganismelor faţă de microorganisme poate fi dezavantajoasă pentru sănătatea şi viaţa majorităţii animalelor şi oamenilor. În cazurile în care aceste mecanisme îşi pierd din exactitate şi din fineţea de funcţionare pot apărea stări patologice denumite imunopatii.

Orice fiinţă poate exista numai în interiorul planului său de organizare. Organismul are înscris în însăşi legea sa de organizare informaţia necesară dezvoltării mecanismelor care-i asigură existenţa în interiorul schemei sale de construcţie şi funcţionare, care reprezintă de fapt condiţia stării de sănătate. Ansamblul de legi de organizare şi funcţionare a unui organism dat constituie autologul (legea proprie de organizare). Deci moleculele structurate corespunzător legii proprii de organizare sînt cele autologe iar cele care sînt necorespunză-

toare acestei legi sînt nonautologe. În literatura imunologică autologul este denumit self (propriu), iar nonautologul, nonself (non propriu).

În consecință funcția de apărare imunologică pentru a putea furniza un avantaj selectiv implică existența unui mecanism de discriminare între macromoleculele autologe care trebuie protejate și cele nonautologe sau sursele lor vii (celule, țesuturi, organisme pătrunse în organism), care trebuie interceptate și distruse.

În decursul evoluției filogenetice a viețuitoarelor mecanismele imune s-au complexat și rafinat pe măsura creșterii gradului de complexitate a organizării speciilor.

La ființele monocelulare discriminarea se realizează simplu, după criterii topografice: tot ce se găsește extracelular este prin definiție nonautolog. Celula de tip animal ia contact cu nonautologul numai prin fața externă a barierei ei periferice, care permite procese de endocitoză (pino- și fagocitoză). Prin activitatea enzimelor hidrolazice lizozomale, vărsate în vacuole de endocitoză, sînt degradate macromoleculele purtătoare de informație străină în pietre de construcție neinformaționale care pot fi utilizate în sintezele proprii. Deci la animalele monocelulare, mecanismele de apărare se suprapun cu cele de nutriție. Acest mecanism îl vom găsi, ca formă majoră de specializare și la unele din celulele somatice ale tuturor metazoarelor. Celulele specializate în această funcție sînt celulele fagocitare. Între protozoare, care ingerînd particule organice, microorganisme etc., în același timp se apără și se hrănesc și grupul de celule specializate, numit de Mecinicov fagocite, găsite la toate viețuitoarele pluricelulare, există o continuitate de funcție.

La metazoarele cele mai primitive, ca protospongieri, apare o relativă diferențiere celulară în sensul că celulele din straturile exterioare au o morfologie *flagelată*, corelată cu funcția locomotorie iar cele din stratul intern au o structură și funcție asemănătoare cu cea a amoebelor, realizînd funcția de nutriție și apărare. Paralel cu accentuarea citodiferențierii se observă tendința de apariție a unor celule cu morfologie și funcție fagocitară nete. Astfel, la metazoarele imediat superioare, cum sînt de exemplu spongierii, în afara celulelor endodermale care delimitează canaliculele și care în același timp fagocitează, întîlnim o categorie nouă de celule fagocitare — fagocitele mezodermale. Pe măsură ce pe parcursul evoluției stratul endodermal se transformă într-un veritabil tub digestiv și celulele de la acest nivel, care realizau simultan funcția de digestie și apărare, produc enzimele digestive pe care le varsă în tubul digestiv, funcția fagocitară a acestora dispare. De la această treaptă a evoluției, activitatea fagocitelor ca formă de apărare este asigurată doar de fagocitele mezodermale. Acestea se întîlnesc la toate nivelurile de dezvoltare a viețuitoarelor. La nevertebratele primitive funcția lor este mult mai activă, fagocitele avînd rolul chiar de recunoaștere a substraturilor străine. La animalele superioare (vertebrate), inclusiv omul, fagocitele asigură așazisa apărare antiinfecțioasă nespecifică. De fapt, la animalele superioare la care există și imunitate specifică, prin activitatea fagocitelor se realizează, în principal, funcția de *clearance* a antigenelor străine și a autologului alterat. Însă, așa cum vom vedea mai departe, această funcție este coerent integrată în mecanismele de apărare imunologică și implicată în același timp și în producerea de leziuni de origine imună.

La pluricelulare, o parte din mediul extern al fiecărei celule, celula vecină, devine autolog (propriu) de menajat. Acum nu mai este posibil de discriminat propriul de nonpropriu pe criterii

Scanned with OKEN Scanner

topografice ca în cazul unicelularelor; la pluricelulare era necesar un mecanism care să funcţioneze după criterii fizico-chimice. Finețea necesară pentru ca un asemenea mecanism de discriminare să funcţioneze este proporţională cu amploarea citodiferenţierii în organismul respectiv. Astfel, numărul de categorii de organisme, celule şi molecule care se impun a fi discriminate trebuie să fie suficient de mare pentru a cuprinde, pe de o parte, toate elementele citodiferenţierii proprii şi pe de altă parte, un număr suficient de mare de clase de macromolecule şi celule străine. Numai dacă această condiţie este respectată se reduce pînă aproape de zero toleranţa nonautologului şi se elimină condiţiile de autoagresiune. Hidrolazele (betalizine, lizozim) din umori nu pot să realizeze această discriminare deoarece specificitatea acestor enzime nu este limitată la substanţele care nu fac parte din organismul propriu.

Este evident că acţiunea litică a unor enzime nu poate fi diversificată atît de mult în cursul evoluţiei încît să distrugă numai molecule heterologe fără să lizeze în acelaşi timp şi pe cele autologe.

Cele două forme de apărare, realizate prin celule fagocitare şi prin acţiunea extracelulară a enzimelor litice, reprezintă modalităţile principale de apărare la nevertebratele inferioare. Pe măsura creşterii citodiferenţierii, aceste forme de apărare nu mai pot fi suficiente pentru a asigura gradul de specificitate ce se cere mecanismelor de apărare imunologică.

Ulterior, alături de aceste forme de apărare apare şi sistemul limfoid care este dotat cu o enormă capacitate de discriminare, permiţînd ca marea diversificare a citodiferenţierii să poată fi compatibilă cu supravieţuirea organismelor din ce în ce mai complexe. Sistemul limfoid este capabil să asigure recunoaşterea propriului de nonpropriu în condiţiile amplificării continue a citodiferenţierii. Pe lîngă înalta sa specificitate de reacţie, ţesutul limfoid este dotat şi cu o mare capacitate de memorie, ceea ce face din el un sistem incomparabil mai eficient decît sistemele de apărare filogenetic mai vechi. Există opinii care afirmă că imunitatea mediată celular, cea de tipul pe care o asigură limfocitul T, ar preceda în ordinea apariţiei filogenetice pe cea umorală. Astfel imunitatea celulară este deja net exprimată la protocordate şi unele nevertebrate. Se susţine că acest tip de imunitate a apărut ca o modalitate de îndepărtare a clonelor celulelor transformate malign, eventualitate ce apare odată cu creşterea citodiferenţierii şi a duratei de viaţă mai lungi a noilor specii.

La cordate amploarea citodiferenţierii creşte foarte mult, ceea ce implică necesitatea unei discriminări mult mai fine, respectiv, capacitatea de a diferenţia un număr mult mai mare de tipuri de macromolecule. La acest nivel de evoluţie, existenţa ţesutului limfoid cu cele două funcţii — celulară şi umorală — este în afara oricărei discuţii.

Cele două categorii de celule — celulele limfoide antigen-reactive de tip T şi celulele producătoare şi secretoare de anticorpi (de tip B) — vor asigura, prin mecanisme specifice discriminarea, interceptarea şi distrugerea macromoleculelor, celulelor şi eventual organismelor purtătoare de informaţie străină, ce au pătruns în macroorganism. Astfel, celulele T vor selecta graţie receptorilor antigen-reactivi structurile antigenice străine (nonautologe) şi prin activitate citotoxică directă sau prin limfokine vor liza şi distruge celulele şi ţesuturile

Scanned with OKEN Scanner

structurate în conformitate cu alt plan de organizare indiferent dacă este vorba de unele microorganisme, de celule transplantate sau de celule tumorale proprii cu antigenicitate modificată. Anticorpii, datorită structurii lor, pot realiza prin variabilitate mare a situsurilor de combinare, care sînt de fapt segmente adaptative fiecărui antigen, recunoaşterea unei diversităţi enorme de structuri nonproprii. Prin fixarea complementului, anticorpii îşi vor exercita acţiunea litică asupra substratului recunoscut ca străin.

Aceste două mecanisme de bază se pot combina şi uneori se intrică şi cu activitatea fagocitelor. Astfel, unele celule limfoide (killer) şi fagocitare (macrofage, polimorfonucleare), graţie receptorilor Fc, pot ataşa anticorpi specifici sau complexe antigen-anticorp sporindu-şi astfel, capacitatea de a discrimina şi dezintegra celulele şi macromoleculele străine.

În concluzie, la vertebrate, în special la vertebratele superioare, inclusiv omul, vom avea alături de formele mai vechi ale imunităţii (fagocitoză şi enzime extracelulare) şi mecanismele imunităţii adaptative specifice, imunitate care cuprinde toate reacţiile organismului faţă de nonautolog. Acestea asigură imunitatea antiinfecţioasă, de transplantare, antitumorală şi sînt implicate în tulburările de imunitate din bolile autoimune.

După modul de realizare a acestei imunităţi mecanismele sînt divizibile, aşa cum s-a mai afirmat, în două mari categorii: 1) mecanisme celulare şi 2) mecanisme umorale. Acestea sînt apanajul a două mari grupe de celule limfocitare — limfocitele T şi limfocitele B. Date mai detaliate referitoare la morfologia şi funcţia limfocitelor se găsesc în capitolul „Inflamaţii". Aici ne limităm în a reda, aşa cum a rezumat Good, funcţiile celor două categorii de limfocite în următoarele:

Funcţiile şi proprietăţile celulelor T:

— Iniţiază reacţia de hipersensibilitate întîrziată.
— Iniţiază reacţia grefă — contra gazdă.
— Răspund „in vitro" la acţiunea fitohemaglutininei sau a celulelor alogenice prin transformare blastică.
— Participă la funcţia de omorîre a celulelor tumorale.
— Participă la rejectarea alogrefelor de ţesuturi solide.
— Contribuie, în calitate de componentă majoră specifică, la apărarea împotriva unor virusuri, fungi şi bacterii intracelulare facultativ patogene.
— Participă la supravegherea imunologică împotriva cancerului.
— Participă la reglarea răspunsului imun prin celulele T — supresoare.
— Cooperează cu celulele B la sinteza de anticorpi prin celulele T— ajutătoare.

Funcţiile şi proprietăţile celulelor B:

— Produc imunoglobuline de suprafaţă şi au rol şi funcţie de receptor pentru antigen.
— Secretă imunoglobuline cu funcţie de anticorpi.
— Iau primele măsuri defensive cu mare specificitate faţă de bacterii patogene incapsulate şi unele infecţii virale.
— Detoxifică proteine, polizaharide şi alte toxine.
— Evită stagnarea (recurenţa) virusurilor şi a unor infecţii bacteriene.

În cazul în care aceste mecanisme de bază, ce asigură homeostazia organismului, vor prezenta alterări funcţionale fie cantitative, fie calitative, vom avea două categorii de afecţiuni: 1) afecţiuni generate de agenţi lezanţi ca o consecinţă a toleranţei patologice pe care o prezintă organismul prin lipsa unui mecanism imun (defect cantitativ) şi 2) afecţiuni generate de funcţionarea incorectă, în care leziunile sînt chiar efectul nemijlocit al funcţiilor imunitare (defect calitativ).

Aceste două genuri de alterare a mecanismelor imune constituie şi criteriul de clasificare a imunopatiilor.

Scanned with OKEN Scanner

CLASIFICAREA IMUNOPATIILOR

A. *Deficienţe cantitative:*
1. Deficienţele (1) primare şi (2) secundare ale imunităţii specifice:
a) celulare,
b) umorale,
c) mixte.
2. Deficienţele (1) primare şi (2) secundare ale imunităţii nespecifice:
a) deficienţe ale fagocitelor,
b) deficienţe ale complementului.
B. *Deficienţe calitative:*
1. Stările de hipersensibilitate.
2. Bolile autoimune.

Aceste deficienţe pot fi limitate la imunitatea specifică sau nespecifică. De multe ori deficienţele pot fi intricate deoarece cele două mecanisme de bază se intercondiţionează.

Deficienţele imunităţii specifice pot interesa separat imunitatea celulară sau imunitatea umorală. În formele grave sînt simultan afectate ambele tipuri ale imunităţii specifice. Dat fiind faptul că există unele cooperări între celulele ce asigură cele două tipuri de imunitate atunci, prin ordine de consecinţă, deficienţa unei imunităţi va avea răsunet şi asupra celeilalte.

Imunodeficienţele, în funcţie de natură şi gravitate, handicapează organismul faţă de acţiunea agenţilor infecţioşi şi constituie cauza favorizantă a apariţiei unor stări de hipersensibilitate şi boli autoimune. Ele se vor traduce prin apariţia, cu frecvenţă mare la aceşti indivizi, a bolilor infecţioase, a tumorilor şi a stărilor de hipersensibilitate şi bolilor autoimune.

Evoluţia infecţiilor este strîns corelată cu acurateţea şi amploarea mecanismului imun. Mecanismul de apărare imună acţionează asupra agenţilor infecţioşi (bacterii, virusuri, fungi, paraziţi) în toate momentele contactului lor cu organismul, de la poarta de intrare şi pînă la eliminarea lor. Se ştie că pentru a anihila acţiunea patogenă a diferiţilor agenţi infecţioşi este necesară funcţionarea normală a imunităţii umorale în unele circumstanţe şi a celei celulare în altele. De exemplu, majoritatea virozelor, solicită mecanismele imunităţii celulare, însă în mai toate intervin şi anticorpii circulanţi specifici. Putem ilustra aceasta cu exemplul rujeolei. Pentru vindecarea acestei boli se impune funcţionarea în parametri normali a imunităţii celulare. Dar rezistenţa la reinfecţie rujeolică este asigurată de anticorpi specifici. Deficienţa imunităţii celulare handicapează grav organismul în faţa agresiunii majorităţii virusurilor, fungilor, protozoarelor şi a unor bacterii. În aceste cazuri, chiar virozele care în mod obişnuit evoluează benign (varicelă, rubeolă etc.) au efecte dezastruoase. Chiar vaccinarea cu vaccin antivariolic sau vaccin BCG determină vaccină sau BCG-oză generalizată cu efecte letale. În cazurile de deficienţe ale imunităţii umorale, ca în agammaglobulinemii, vaccina are evoluţie normală, în schimb infecţiile cu piogeni sînt afecţiunile comune şi de temut ale acestor bolnavi. Pot apărea infecţii bacteriene, chiar cu bacterii oportuniste, condiţionat patogene, care la oamenii normali nu produc îmbolnăviri. Acestea se dovedesc foarte periculoase pentru cei cu deficienţe umorale şi pentru cei cu deficienţe ale funcţiei celulelor fagocitare.

Se poate afirma că, în general, imunitatea umorală este eficientă în infecţiile cu agenţi extracelulari iar imunitatea celulară este indispensabilă pentru apărarea faţă de agenţii infecţioşi ce parazitează celulele. Anticorpii au acţiune neutralizantă faţă de virusuri şi toxine bacteriene însă acestea trebuie să fie accesibile acţiunii directe a anticorpilor. Pentru ca acţiunea antibacteriană a anticorpilor să fie eficientă sînt necesare fagocitele şi complementul; de aceea în deficien-

Scanned with OKEN Scanner

ţele acestora creşte susceptibilitatea la infecţii.

Funcţionarea defectuoasă sau lipsa imunităţii celulare se însoţeşte de o creştere semnificativă a frecvenţei tumorilor maligne. Imunitatea de transplantaţie şi cea antitumorală sînt profund afectate în această situaţie. Există unele dovezi experimentale şi fapte de observaţie că şi hiperstimulările antigenice ar putea produce proliferări maligne, în special ale ţesutului limfoid.

Leziunile de tip hipersensibilitate se produc mai frecvent la imunodeficienţi şi rudele acestora decît în populaţia generală. Explicaţia pentru această comportare aparent paradoxală este aceea că sistemele producătoare de leziuni ca IgE, complement, celule efectoare, ar fi suprasolicitate în mod cronic de antigene. Persistenţa antigenului la imunodeficienţi se explică prin lipsa efectorilor normali de neutralizare şi îndepărtare a acestora (de exemplu, anticorpi IgM, IgG etc.).

DEFICIENŢELE PRIMARE ALE IMUNITĂŢII SPECIFICE

Imunodeficienţele primare sînt boli congenitale, marea lor majoritate avînd un determinism ereditar. Trăsătura principală a acestor boli o constituie deficitul imunitar parţial sau global, caracter ce conferă o anumită particularitate tabloului clinic şi anatomopatologic.

În funcţie de tipul de imunitate afectat, imunodeficienţele primare se clasifică în trei mari grupe:

1. Imunodeficienţe ale mecanismelor imunitare mediate umoral.
2. Imunodeficienţe ale mecanismelor imunitare mediate celular.
3. Imunodeficienţe care afectează ambele tipuri de imunitate, umorală şi celulară.

IMUNODEFICIENŢELE UMORALE

Cunoscute, în general, sub numele de agammaglobulinemii sau, mai corect, hipogammaglobulinemii constau în insuficienţa de producere a tuturor claselor de imunoglobuline (agammaglobulinemii) sau numai a unor clase de imunoglobuline, vorbindu-se în acest din urmă caz de disgammaglobulinemii. În aceeaşi categorie a imunodeficienţelor umorale intră şi producţia de imunoglobuline patologice sau producţia patologică de fragmente de imunoglobuline, ultimele două constituind ipostazele de bază ale insuficienţei imunităţii dobîndite.

AGAMMAGLOBULINEMIA CONGENITALĂ A BĂIEŢILOR FĂRĂ LIMFOPENIE

Această boală este cunoscută şi ca disgenezie plasmocitară ereditară sau agammaglobulinemie de tip Bruton. Este o boală ereditară ce apare la băieţi şi segregă ca un caracter mendelian recesiv legat de cromozomul X. Există date care arată că gena patologică se găseşte la o distanţă de trei unităţi *crossingover* de gena de grup sanguin Xg. Apare cu o frecvenţă în jur de 1/100 000. Boala se manifestă după ce imunitatea pasivă transferată transplacentar de la mamă dispare, moment în care ar trebui ca apărarea imună să fie preluată de imunoglobulinele sintetizate de propriul organism. Deci această insuficienţă devine net exprimată după 6 luni de viaţă extrauterină cînd IgG materne sînt complet catabolizate. De aceea, începînd din a doua jumătate a primului an de viaţă se constată o susceptibilitate crescută la infecţiile bacteriene în special la bacteriile piogene, ca stafilococi, streptococi, pneumococ, meningococi, *Haemophylus influenzae* şi *Pseudomonas*. În consecinţă, aceşti copii fac frecvent pneumonii, sinuzite, otite purulente, meningite, piodermii şi septicemii. Infecţiile virale, cu ex-

Scanned with OKEN Scanner

cepția hepatitei, nu au o evoluție mai gravă decît în mod obișnuit.

Anatomopatologic, acești bolnavi prezintă hipoplazie a țesutului limfatic, care constă în absența țesutului limfatic faringian (lipsa amigdalelor sau rudimente amigdaliene), structura ganglionilor este modificată destul de caracteristic, în sensul că ei apar pustiiți de limfocite în zona corticală și nu prezintă centrii germinativi corticali. Bolnavii nu au plasmocite nici în ganglioni, nici în splină și nici în *lamina* proprie a mucoasei digestive. Toate aceste modificări contrastează cu existența unei structuri normale a timusului și cu existența limfocitelor, în număr și cu morfologie normală, în sîngele circulant și în zonele timodependente ale organelor limfoide periferice.

De aceea, diagnosticul de agammaglobulinemie se pune pe lîngă simptomatologia clinică prin testarea cantitativă a imunoglobulinelor serice și prin biopsia ganglionară sau testarea lipsei de limfocite purtătoare de receptori de imunoglobuline. În consecință acești copii nu au limfocite care să fie capabile să sintetizeze imunoglobuline. De aceea, în mod obișnuit pacienții cu agammaglobulinemie congenitală, conțin imunoglobuline în cantitate mai mică de 10 mg/100 ml din toate clasele de Ig, chiar după imunizare. Izohemaglutininele au niveluri foarte scăzute sau pot fi total absente. Întrucît nu sînt afectate structurile limfoide timodependente este de la sine înțeles că reacțiile de hipersensibilitate întîrziată sînt normale dovedind capacitatea acestora de a dezvolta imunitate celulară normală. De aceea, capacitatea de rejecție a grefelor este neafectată; limfocitele din sîngele periferic răspund normal la fitohemaglutinină. La acești bolnavi s-au observat și alte particularități ale răspunsului imun. Astfel, mulți dintre băieții suferinzi de această boală prezintă artrite, în special în articulațiile mari, asemănătoare celor de tip reumatoid, dar care dispar la terapia cu gammaglobulină. S-au mai descris și alte afecțiuni care mimează dermatomiozita. Au fost descrise la indivizi cu agammaglobulinemie în procent destul de mare rinite alergice, astm, erupții la medicamente, eczeme atopice și anemii hemolitice. Înainte de era antibioticelor acești copii foarte rar treceau de vîrsta copilăriei. Astăzi acești bolnavi beneficiază de tratamente cu gammaglobulină normală care le ameliorează foarte mult starea de sănătate.

DEFICIENȚA IMUNOGLOBULINICĂ SELECTIVĂ

Față de agammaglobulinemie unde toate clasele de imunoglobuline sînt scăzute, deficiențele selective ale imunoglobulinelor, cunoscute și sub numele de disgammaglobulinemii, se caracterizează prin scăderea numai a unei sau a două clase de imunoglobuline.

Disgammaglobulinemiile sînt mai degrabă un simptom, în cadrul unei afecțiuni de tip autoimun (boli cu deficiență atît umorală cît și celulară), decît boli de sine stătătoare.

Dacă ținem seama de cele 3 clase majore de Ig (IgA, IgG și IgE) există 6 combinații posibile de disgamaglobulinemii deși în clinică au fost descrise doar 3. Astfel a fost comunicată absența IgA în ser. La mulți dintre pacienți cu deficiență IgA întîlnim steatoree și simptome de sprue. Deficit de IgA întîlnim în multe afecțiuni imunologice, ca în ataxie — teleangiectazie și în unele boli ale țesutului conjunctiv (boli de colagen).

La baza deficitului de IgA, stă în marea majoritate a cazurilor incapacitatea înnăscută de sinteză, deși la unii pacienți absența IgA s-a putut explica prin prezența de anticorpi

Scanned with OKEN Scanner

anti IgA şi eliminarea în acest fel a acestei clase de Ig.

Deficienţe de imunoglobulină au fost observate şi în clasele şi subclasele IgG, în special la pacienţii cu bronşiectazii. Deficienţe selective au fost descrise şi cu privire la IgM. În general, bolnavii cu imunodeficienţe selective prezintă un număr crescut de boli de colagen.

HIPOGAMMAGLOBULINEMIA TRANZITORIE A COPILULUI

Mai poartă numele de hipogammaglobulinemie pasageră deoarece această deficienţă este limitată la copilăria timpurie, după care deficienţa dispare. Boala apare la ambele sexe şi se pare că nu avem de-a face decît cu o întîrziere a sintezei de Ig. După cum se ştie, un nou-născut sintetizează imunoglobuline proprii începînd cu a 4-a săptămînă şi pînă la a 12-a săptămînă de viaţă extrauterină, perioadă în care cea mai mare cantitate de IgG maternă este catabolizată.

Copilul începe sinteza propriilor imunoglobuline cu sinteza de IgM, care se produce imediat după naştere, după aceea sintetizează IgA, cam în 3-a săptămînă a vieţii extrauterine iar IgG se sintetizează în cantităţi apreciabile începînd din săptămîna a 8-a. Aceasta este secvenţa normală a sintezei de Ig. În condiţii de patologie intrauterină, ca în cazuri de infecţii fetale cu sifilis, virusuri (virusul rujeolic sau citomegalic), fătul este capabil să formeze anticorpi, care sînt în principal IgM, încă din a 20-a săptămînă de gestaţie.

În mod obişnuit, un sugar normal, în luna a 9-a de viaţă, prezintă caractere morfologice care atestă maturarea ţesutului limfoid ca: ganglioni limfatici cu centrii germinativi, prezenţa de celule plasmocitare etc. În hipogammaglobulinemia tranzitorie a copilului, această maturare apare mult mai tîrziu, la vîrsta de 2—4 ani, ganglionii limfatici prezentîndu-se ca structuri mici, fără desenul caracteristic al ganglionilor maturi. Ganglionii au foarte puţini sau deloc centri germinativi. Ţesuturile sînt lipsite de plasmocite. Deşi după 2—4 ani aceşti copii se pot vindeca complet, în interiorul acestui interval de timp prezintă o mare susceptibilitate la infecţii, de tipul infecţiilor pulmonare, otice, meningeale, tegumentare etc. Imunitatea mediată celular este neafectată chiar şi în perioada maximului de deficit umoral. Cauza întîrzierii în sinteza de imunoglobuline la aceşti copii este încă necunoscută deşi au fost avansate explicaţii de tipul supresiei alotipice a formării anticorpilor, similară iepurilor. De menţionat, că în asemenea cazuri un tratament substitutiv cu imunoglobuline ar putea avea un efect dăunător, prelungind perioada imunodeficienţei.

IMUNODEFICIENŢA DEPENDENTĂ DE CROMOZOMUL X ASOCIATĂ CU HIPER IgM

Din însăşi denumirea acestei afecţiuni se poate deduce că nivelurile scăzute ale unor clase de Ig, în special IgA şi IgG, se asociază cu sinteza crescută de IgM, detectabilă în serul pacienţilor.

Această particularitate a distribuţiei nivelurilor de Ig se asociază cu modificări hematologice ca: anemie, neutropenie, trombocitopenie şi leziuni renale. Aceste leziuni însoţitoare sînt considerate ca manifestări ale unui proces autoimun. Unii din aceşti bolnavi prezintă proliferări maligne cu celule plasmocitoide producătoare de IgM, prezentînd ca şi toţi pacienţii cu acest tip de deficienţă şi macroglobulinemii.

Scanned with OKEN Scanner

IMUNODEFICIENȚELE CELULARE

SINDROMUL DI GEORGE

Se știe că timusul și glandele paratiroide se dezvoltă din mugurii 3 și 4 branhiali. În cazul unei embriogeneze anormale a pungilor 3 și 4 branhiale poate rezulta o completă nedezvoltare a timusului și a paratiroidelor sau țesutul paratiroidian sau timic pot fi găsite, uneori, în cantități infime, de obicei cu localizări ectopice. Restul țesuturilor limfoide ca măduva osoasă, splina, țesutul limfoid din lamina proprie gastro-intestinală, precum și ganglionii limfatici — teritoriile corticale — sînt normal dezvoltați. Plasmocitele din *lamina* proprie a țesutului gastro-intestinal sînt în număr și structură normale. În schimb, zona paracorticală a ganglionilor limfatici și cea periarteriolară din splină apar spoliate de limfocite. Într-un cuvînt, zonele timodependente ale organelor limfatice periferice sînt paucicelulare. Din aceste particularități morfopatologice se deduce cu ușurință că acești pacienți pe lîngă simptomatologia paratiroprivă (hipocalcemie și tetanie) prezintă și deficiențe profunde ale mecanismelor imunității mediate celular. Într-adevăr acești copii au un răspuns umoral mai puțin alterat (concentrații ale diferitelor clase de Ig la niveluri normale, dar funcția de apărare prin anticorpi poate fi alterată datorită lipsei de celule T-ajutătoare, care cooperează cu celulele B pentru sinteza unor anticorpi), dar prezintă în schimb, o profundă insuficiență a imunității celulare: nu dezvoltă hipersensibilitate de tip întîrziat. Astfel, acești bolnavi tolerează alogrefe cutanate sau le rejectează foarte tardiv și greoi. Prezintă susceptibilitate crescută față de majoritatea virozelor, micozelor și, în general, față de toate infecțiile care implică mecanisme de apărare mediate de celulele limfoide. Limfocitele periferice răspund slab la stimularea cu fitohemaglutinină și la celule alogenice. Toate aceste anomalii ale răspunsului imun suferă modificări spectaculare dacă acestor copii li se transplantează timus fetal. Gravitatea acestei boli este, de foarte multe ori, amplificată de coexistența altor anomalii congenitale pe care le prezintă acești pacienți, în special anomalii cardio-vasculare.

IMUNODEFICIENȚE COMBINATE — ALE IMUNITĂȚII CELULARE ȘI UMORALE

Există două sindroame, în care afectarea celulelor T și a țesuturilor limfoide timodependente este evidentă, dar cu relativa conservare morfologică a structurilor limfoide, generatoare de limfocite B (număr de limfocite și plasmocite și nivele de Ig normale), dar în care se observă deficiențe funcționale atît a imunității celulare, cît și a celei umorale.

SINDROMUL NEZELOF

Nezelof a definit această stare ca o aplazie limfocitară, normoplasmocitară și normoglobulinemică. Deși țesuturile limfatice sînt limfopenice și timusul displazic totuși se găsesc foarte multe plasmocite în intestin și în organele limfoide ca splina și ganglionii limfatici. Deși nivelurile de imunoglobuline pentru unele clase, dar nu pentru toate, sînt normale, acești bolnavi nu răspund prin anticorpi nici la antigene virale și nici la antigene bacteriene. De asemenea, la acești copii întîlnim fenomene autoimune, printre care și o incidență crescută a anemiei hemolitice cu reacții Coombs pozitive. Tratamentele cu transplant de timus dau rezultate pozitive și duc la refacerea, atît numeric cît și funcțional a celulelor T și B.

LIMFOPENIA EPISODICĂ CU LIMFOCITOTOXINĂ

În această stare copiii prezintă o inhibiție a funcției limfocitelor T, determinată de o limfocitotoxină care este

Scanned with OKEN Scanner

dependentă de complement. Boala se asociază de obicei cu anomalii cromozomiale în grupa D (perechile 13 și 15). Pacienții prezintă susceptibilitate crescută la infecții cu antigene timodependente și prezintă frecvent boli maligne ale țesutului limfo-reticular. Ca simptoame caracteristice ale acestei boli se consideră limfopenia, hiperimunoglobulinemia și absența imunității timodependente.

În afara celor două afecțiuni amintite, mai există multe afecțiuni cu evoluție și prognostic grav, în care sînt alterate cele două funcții imune și în care se constată alterări histologice profunde, pe lîngă cele ale țesuturilor limfoide timodependente și a celor bursoechivalente.

Dintre acestea amintim ataxia-teleangiectazia, sindromul Wiscott-Aldrich, imunodeficiența cu gammaglobulinemie normală sau hipergammaglobulinemie, sindromul Giedion Scheidegger, imunodeficiența cu timom și imunodeficiența cu acondroplazie (cartilaj-păr-hipoplazie). Toate aceste sindroame au comun faptul că prezintă deficiențe în funcție atît a limfocitelor T, cît și a limfocitelor B, însă fără deficiențe ale celulelor-sușă.

IMUNODEFICIENȚE DE CELULE B ȘI T FĂRĂ AFECTAREA CELULELOR SUȘĂ

ATAXIA-TELEANGIECTAZIA

Este o boală ereditară care are un pattern de transmitere de tip mendelian recesiv. Boala a fost semnalată pentru prima dată în 1941 de Louis Bar, la un pacient care prezenta o teleangiectazie a vaselor conjunctivelor și pielii, asociată cu un sindrom cerebelos. La nivelul țesuturilor limfatice bolnavii prezintă anomalii de dezvoltare a timusului, de obicei o hipoplazie a acestui organ limfoid central. Teleangiectaziile apar numai după vîrsta de 5 ani, în timp ce simptomele ataxice și mișcările coreo-atetozice apar mai devreme. Bolnavii prezintă o slabă dezvoltare a tuturor organelor și țesuturilor limfoide, în special a timusului și a zonelor timodependente. Ei prezintă, în marea majoritate a cazurilor, o lipsă a IgA atît în ser, cît și în secreții. De asemenea, prezintă nivele crescute de α-fetoproteină. Datorită hipoplaziei timusului și a zonelor timodependente din organele limfoide periferice, acești bolnavi prezintă deficiențe ale răspunsului imun mediat celular, relevat prin toleranță prelungită de grefe de piele, deficiența hipersensibilității de tip întîrziat, răspuns slab al limfocitelor față de fitohemaglutinină etc. Destul de des, bolnavii prezintă tumori maligne limfo-reticulare. Datorită insuficienței răspunsului umoral, bolnavii prezintă infecții pulmonare și, în general, ale căilor respiratorii.

SINDROMUL WISCOTT-ALDRICH

Acest sindrom se caracterizează prin triada eczemă-trombocitopenie-susceptibilitate crescută la infecții. Boala este de asemenea ereditară, recesivă, legată de sex; apare numai la băieți. De obicei, copiii mor înainte de pubertate, decesul fiind datorit infecțiilor, hemoragiilor sau proliferărilor maligne limforeticulare. Bolnavii prezintă deficiențe grave ale imunității umorale și celulare reflectate în evoluții grave ale infecțiilor atît bacteriene, cît și virale și micotice.

Sindromul umoral se caracterizează printr-o scădere marcată a imunoglobulinelor de tip M, alături de niveluri normale sau chiar crescute de IgG sau IgA.

Deficiența în IgM se reflectă prin lipsa aproape totală în izohemaglutinină. Cercetări recente au arătat incapacitatea limfocitelor de a răpsunde la antigenele polizaharidice atît *in vivo*, cît și *in vitro*. Țesutul limfoid prezintă modificări de tip hipoplazic la nivelul timusului, precum și o depleție marcată

Scanned with OKEN Scanner

de limfocite în zonele timodependente din țesuturile limfoide periferice.

IMUNODEFICIENȚA CU ACONDROPLAZIE (HIPOPLAZIA CARTILAJ-PĂR)

Boala se transmite ca un caracter înnăscut autosomal recesiv și se caracterizează prin afectarea, în special, a răspunsului timodependent; prezintă limfopenie și răspuns slab *in vitro* a limfocitelor față de fitohemaglutinină. Deficiența timodependentă se evidențiază și prin evoluția gravă a virozelor care la copiii sănătoși evoluează benign.
Bolnavii prezintă și infecții severe ca otite și chiar septicemii. În afară de aceste simptome, nu rareori, boala se asociază cu alte defecte congenitale, cum ar fi eritrodermia.

SINDROMUL GIEDION-SCHEIDIGGER (imunodeficiența cu gammaglobulinemie normală sau hipergammaglobulinemie)

Acest tip de imunodeficiență a fost observat de Giedion și Scheidegger la un copil care prezenta infecții recurente. Analizele imunologice au arătat absența claselor de IgA și IgM, dar cu IgG în concentrații normale. Cu toate că avea niveluri normale de IgG acest bolnav nu a răspuns la o varietate de stimulări antigenice, ceea ce i-a determinat pe autori să denumească această boală și imunopareză.
Se susține că IgG la acești pacienți nu au funcție de anticorpi; situații similare au mai fost descrise și la pacienții care prezentau niveluri normale pentru toate clasele de imunoglobuline, dar care nu erau capabili să producă anticorpi specifici la diferite stimulări antigenice.

IMUNODEFICIENȚA CU TIMOM

S-au descris niveluri scăzute de imunoglobuline la indivizii ce prezentau tumori ale timusului. Good într-un studiu realizat pe 20 de cazuri, la indivizi cu timom benign, constată o hipogammaglobulinemie care afectează toate clasele principale de imunoglobuline (IgG, IgA și IgM). De asemenea, s-a demonstrat că acești pacienți prezintă și o deficiență în funcția celulelor T.

IMUNODEFICIENȚELE ÎN CARE ALĂTURI DE DEFICIENȚA LIMFOCITELOR B ȘI T ÎNTÎLNIM ȘI DEFICIENȚE ALE CELULELOR-SUSĂ

Sînt imunodeficiențe severe, de obicei copiii purtători ai acestor infirmități decedînd înaintea celui de-al doilea an de viață, uneori chiar imediat după naștere, așa cum se întîmplă în disgenezia reticulară.
În aria acestor tipuri de imunodeficiențe primare cu deficit și de celulă-sușă se cuprind cel puțin două categorii de boli:
a) una în care deficiența imunoglobulinică se asociază cu deficiența mielopoietică totală, ca în disgenezia reticulară de Vaal și
b) alta care implică numai celule-sușă ale celor două linii limfopoietice T și B.

DISGENEZIA RETICULARĂ DE VAAL

Este forma cea mai gravă de imunodeficiență primară. Este incompatibilă cu viața, feții se nasc morți sau mor imediat, în primele zile după naștere. În această boală insuficiența imunitară este consecința deficitului de celule-sușă (celule *stem*) ale tuturor liniilor hemato- și limfopoietice, de aceea în această boală vom avea o insuficiență gravă mielopoietică. Astfel, boala se caracterizează prin totala nedezvoltare a țesuturilor limfoide atît timodependente, cît și timoindependente (displazie timică, limfopenie profundă, depleție limfoidă a tuturor organelor limfoide), la aceasta adăugîndu-se așa cum este de așteptat și anemie, neutropenie, trombocitopenie și, bineîn-

Scanned with OKEN Scanner

țeles, lipsa de precursori ai acestor linii celulare în măduva osoasă. Boala se transmite ca un caracter mendelian recesiv autosomal.

AGAMMAGLOBULINEMIA LIMFOPENICĂ DE TIP ELVEȚIAN

A doua categorie de imunodeficiențe severe în care este implicată celula-susă, însă o celulă-susă numai pentru linia limfoidă, este reprezentată de agammaglobulinemia limfopenică de tip elvețian și alimfoplazia timică cu agammaglobulinemie dar cu același tablou clinic, ceea ce i-a determinat pe unii autori să le considere ca o singură boală.

Nu toți autorii consideră că în aceste afecțiuni am avea de-a face cu un adevărat defect al celulelor-susă, ca în cazul disgeneziei reticulare. Totuși, din caracterele morfologice, anatomoclinice și deficiențele imunologice, se poate trage concluzia că deficiența deși nu se exprimă la nivelul celulelor-susă originare hematopoietice, ar putea fi provocată de lipsa de celule-susă, angajate pe linia diferențierii limfoide.

De aceea, deficiența imunitară este profundă, implicînd amîndouă tipurile de imunitate — celulară și umorală. Sindromul clinic este cunoscut mai frecvent sub denumirea de agammaglobulinemie cu displazie timică ereditară de tip elvețian. Deși există studii genetice care arată că, din punctul de vedere al determinismului genetic, am avea de-a face cu două boli — una care se transmite recesiv autosomal (deficit în adenozindezaminază — ADA—, cu alterări consecutive ale celulelor limfoide susă) și alta cu un caracter recesiv legat de sex—din punct de vedere fenotipic bolnavii prezintă aceleași caractere și anume: fac infecții precoce și repetate între luna a 3-a și a 5-a de viață extrauterină, din cauza cărora și mor în primul sau al doilea an de viață. Susceptibilitatea acestor bolnavi este mare pentru toate tipurile de agenți infecțioși biologici, bacterii, virusuri, fungi, paraziți animali. Astfel, copiii prezintă diaree cronică produsă de *Escherichia coli* cu *Salmonella*, infecții pulmonare și a căilor respiratorii care pot îmbrăca diferite aspecte anatomoclinice ca: pneumonii cu *Pneumocystis carinii*, abcese pulmonare bacteriene sau cu fungi, moniliază bucală etc. Deosebit de grave se dovedesc a fi la acești copii virozele; de exemplu în rujeolă, parotidită epidemică, evoluția clinică este foarte gravă, ducînd la exitus. Chiar și vaccinările BCG și antivariolică realizează o vaccină generalizată cu sfîrșit letal. Acești copii fac adesea și forme grave de alte viroze ca varicelă, adenoviroză, viroze care la copiii normali de obicei au o evoluție benignă.

Bolnavii prezintă agammaglobulinemie, incapacitate de sinteză de anticorpi și o limfopenie profundă. Limfocitele au caractere ultrastructurale asemănătoare limfoblaștilor, în schimb granulocitele și trombocitele au o morfologie normală. Măduva osoasă prezintă firește o deficiență în limfoblaste, limfocite și plasmocite. Această deficiență medulară în limfoblaști poate fi considerată ca o expresie morfologică a insuficienței de formare de celule-susă limfoide. Celelalte organe limfoide ca: splină, amigdale, timus, apendice și intestin sînt foarte deficiente, de asemenea, în limfocite. Astfel, timusul este găsit cu dificultate, de obicei ectopic, redus ca dimensiune și cu o structură total modificată, în sensul că pe lîngă lipsa de celule limfoide nu prezintă nici corpusculi Hassal și apare format din niște celule fuziforme și mult țesut adipos. Ganglionii limfatici sînt, de asemenea, limfopenici, fără centri germinativi și fără plasmocite, apărînd constituiți doar din stromă conjunctivă, în care putem găsi eozinofile, cîteva mastocite, histiocite și foarte rare limfocite.

Scanned with OKEN Scanner

Deficiența imunitară se exprimă nu numai prin niveluri foarte scăzute de imunoglobuline și număr redus de celule limfoide, dar însăși limfocitele periferice (din sîngele copiilor) nu răspund la fitohemaglutinină sau la stimularea alogenică. Nu răspund la antigene fungale și, bineînțeles, copiii nu rejectează grefele. Reacția inflamatorie a copiilor este foarte slabă. De aceea, imunoglobulinoterapia nu dă rezultate. Fără rezultat terapeutic s-a dovedit a fi și transplantul de timus și transplantul de măduvă osoasă, deoarece se dezvoltă repede reacția grefă — contra-gazdă chiar și în transfuzia de sînge. Apariția unei erupții macropapulare după transfer de celule limfoide, indiferent prin ce modalitate, reprezintă primul semn de apariție a reacției grefă — contra-gazdă, care ulterior se însoțește de leucopenie, trombocitopenie, aplazia măduvei după a 2-a sau a 3-a săptămînă, icter și anasarcă. De aceea, s-au utilizat transplante de măduvă histocompatibilă care au dus la o ameliorare a stării de sănătate.

În afară de aceasta, s-au descris situații cînd, în pofida numărului normal de limfocite T și B, s-au constatat deficite imune grave, datorită defectului în funcția complexului major de histocompatibilitate (de funcția acestuia este strîns corelat determinismul genetic al răspunsului imun).

DEFICIENȚELE SECUNDARE ALE IMUNITĂȚII SPECIFICE

Imunodeficiențele secundare apar ca afecțiuni cîștigate ulterior în viața individului în urma unor boli, de obicei limfoproliferative sau însoțind alte stări clinice ca boli autoimune sau fără a se putea stabili o cauză evidentă a depresiei răspunsului imun. Din tratarea lor excludem, bineînțeles, imunodepresiile determinate de diferiți agenți imunosupresivi cum ar fi iradierile, terapia cu medicamente imunosupresive ca ser anti-limfocitar, cortizon și diferite citostatice, care de cele mai multe ori sînt administrate expres de medici pentru a deprima unele din verigile răspunsului imun în vederea realizării prizei de grefe în scop terapeutic, sau a reducerii amploarei răspunsului imun în diferite boli autoimune. Și imunodeficiențele secundare pot apărea ca deficiențe fie numai a unui tip de imunitate celulară sau umorală, fie a ambelor, simultan. Deficiențele secundare ale imunității umorale pot apărea ca o consecință:

1. a scăderii sintezei imunoglobulinelor,
2. a creșterii catabolismului imunoglobulinelor,
3. a sintezei de imunoglobuline patologice.

Scăderea sintezei de imunoglobuline poate să apară în diferite limfoame maligne, inclusiv leucemia limfoidă cronică. Creșterea catabolismului imunoglubulinelor apare în sindromul nefrotic și distrofia miotonică. Prin această creștere a catabolismului și eliminare de imunoglobuline, în aceste două stări patologice, se realizează hipogammaglobulinemie.

Sinteza de imunoglobuline patologice apare în mielom și macroglobulinemia Waldenström. Aceste proteine au și fost numite paraproteine.

În mielom, insuficiența imunității umorale este dată de faptul că proteina mielomatoasă monoclonală este lipsită de funcție de anticorpi, iar pentru restul imunoglobulinelor crește catabolismul și scade sinteza, pentru unele clase, chiar pînă la completa dispariție. Din punctul de vedere al deficienței imunității umorale secundare mielomul multiplu este considerat chiar prototipul acestui tip de boală.

Deficiențele secundare ale imunității celulare apar în primul rînd în limfoamele maligne de tip Hodgkin, dar și, într-o măsură mai mică, în alte

Scanned with OKEN Scanner

limfoame maligne ca: limfosarcoame, leucemie limfatică cronică. În aceste boli deficiența imunității apare ca o alterare a funcției celulelor, de multe ori datorită și scăderii numărului de limfocite timodependente.
În unele infecții ce evoluează cu realizarea de granuloame ca în lepră, tuberculoză sau chiar lues, se produce o scădere a imunității celulare, probabil datorită dezvoltării inflamației granulomatoase în ganglionii din zonele timodependente, limfocitele de aici fiind înlocuite de macrofage, care se transformă în celule epitelioide.
Deficiențele cîștigate mixte ale imunității celulare și umorale pot apărea fie ca o consecință a malnutriției prin foamete, în special în alimentația deficitară în proteine, vitamine, în special la sugari sau în malnutriția de cauze patologice gastro-intestinale. Se mai pot întîlni în timoame, în infecții virale anergizante, parazitoze și în unele stări autoimune.

DEFICIENȚELE IMUNITĂȚII NESPECIFICE

În această categorie de afecțiuni se cuprind insuficiența fagocitară și insuficiența de complement.

DEFICIENȚE ALE CELULELOR FAGOCITARE

Funcția fagocitelor, ca și mecanismele chimice de apărare, deși reprezintă primele modalități de apărare, constituie condiția indispensabilă de sănătate a organismului. Lipsa sau alterarea lor, chiar în condițiile conservării funcției imunității specifice celulare și umorale, are consecințe foarte grave, nu de puține ori fatale.
Cel mai frecvent, în clinică întîlnim deficiențe ale funcției polimorfonuclearelor. Pînă în prezent insuficiența sau lipsa exclusiv a funcției macrofagelor mononucleare (monocite, celule Kupffer, nevroglie etc.), nu a fost comunicată. Insuficiența fagocitelor poate fi consecința numărului redus de granulocite sau a insuficienței lor funcționale, în ciuda numărului normal.
Numărul scăzut de granulocite realizează granulopenia sau agranulocitoza. Aceste stări sînt mai frecvent simptome însoțitoare a altor boli de bază, ca afecțiuni ale măduvei osoase, infecții, intoxicații, boli autoimune. De aceea ele sînt considerate ca insuficiențe secundare ale fagocitozei.
Bolnavii cu asemenea boli sînt deosebit de susceptibili la infecții microbiene. Același handicap îl prezintă și cei cu leucoze mieloide în ciuda numărului mare de leucocite periferice, întrucît acestea sînt imature (nediferențiate) și incapabile de activitate fagocitară.
În capitolul de față nu ne vom ocupa de aceste situații ci de acele stări patologice care decurg din incapacitatea granulocitelor de a-și exercita funcția bactericidă în condiții de număr și morfologie normală a lor. După cum este de așteptat și în aceste situații se vor produce infecții bacteriene severe.
Printre formele cele mai severe enumerăm boala cronică granulomatoasă a copilăriei și sindromul Chediak-Higashi. Mai sînt și alte deficiențe însă mai puțin grave, în care sindroamele clinice nu sînt atît de severe. Acestea sînt: tulburările de chemotactism al leucocitelor, insuficiența activității opsonice a serului, deficiența în mieloperoxidază a leucocitelor, absența glucozo-6-fosfatdehidrogenazei în leucocite.

BOALA CRONICĂ GRANULOMATOASĂ A COPILĂRIEI

Această boală este o afecțiune ereditară determinată de o genă X-linkată. Este forma cea mai gravă a stărilor de deficiență a funcției fagocitare. Deși imunitatea umorală și celulară sînt păstrate, insuficiența fagocitară determină infecții cu agenți slabi pa-

Scanned with OKEN Scanner

togeni. Aceste infecții se caracterizează prin formare de granulom și supurație.

Infecțiile apar precoce în copilărie, chiar în primele zile, și evoluează cronic determinînd leziuni grave — supurație cronică — în organele și țesuturile importante: ficat, plămîn, creier, oase, ganglioni limfatici, piele etc., care în ultimă instanță duc la moarte, încă în copilărie. Trăsătura definitorie a bolii o constituie incapacitatea leucocitelor de a distruge bacteriile catalazopozitive: stafilococi, *E. coli*, *Aerobacter*, *B. aerogenes*, în schimb pot distruge bacteriile catalazonegative ca: streptococ, pneumococ etc.

Aceste infecții, inițial, apar sub formă de granulom care ulterior evoluează spre supurație.

Inflamațiile granulomatoase le întîlnim la nivelul pielii, al ganglionilor limfatici cervicali, inghinali și axilari, ficat și splină, determinînd hepatomegalie, pneumonie etc., toate evoluînd în final spre inflamații supurative de tipul abceselor. Alături de acestea întîlnim rinite purulente și otite repetate, care reprezintă alte simptome caracteristice ale acestei boli. Apare ciudat că infecțiile cu bacterii adevărat patogene, fungi patogeni sau virusuri, sînt rare la acești pacienți. În schimb ei fac leziuni frecvente la agenți slab patogeni — agenți producători de catalază. Au nivelul normal sau ridicat de imunoglobuline, imunitate celulară normală.

Fagocitele nu pot omorî bacteriile fagocitate catalazopozitive deoarece prezintă unele deficiențe metabolice.

Alături de scăderea capacității de fagocitoză, celulele prezintă o scădere a proceselor respiratorii, o scădere a activității metabolice a hexozomonofosfatului și o scădere a producerii de peroxid. Examenul la microscopul electronic arată că fagocitoza bacteriilor de către polimorfonucleare nu se însoțește de degranularea lor. așa cum se întîmplă în mod obișnuit. Acești bolnavi nu sînt capabili să reducă sărurile de tetrazoliu fapt ce constituie și un test de diagnostic.

Boala este determinată de defecte genetice. Studiile de pînă acum au relevat mai multe modalități de transmitere ereditară, ceea ce presupune că diferite gene patologice ar determina aceste defecte:

1) gena recesivă localizată pe cromozomul X, 2) gena recesiv autosomală, asociată cu deficiență în glutationperoxidază, 3) gena cu transmitere necunoscută în care se asociază deficiența de glucozo-6-fosfatdehidrogenază.

SINDROMUL CHEDIAK-HIGASHI

Acești bolnavi fac frecvent infecții grave cu bacili piogeni și prezintă defecte înăscute de pigmentare a părului, pielii și ochilor. Caracteristică pentru acest sindrom este activitatea de autofagocitoză a neutrofilelor. Datorită acestui fapt leucocitele prezintă niște incluzii citoplasmatice mari. Neutropenia periferică care se constată la acești bolnavi este consecința distrucției granulocitelor în măduvă și prin hipersplenism, la care se poate adăuga și autofagia polimorfonuclearelor. Ca o consecință a acestui fapt există în măduvă un număr mai mare de precursori ai granulocitelor. Leucocitele se dovedesc a fi defective în funcție bactericidă. Deși rata de fagocitare este normală, celulele nu sînt capabile să distrugă bacteriile pe care le-au fagocitat, în special stafilococii. De asemenea, sînt mai slab distruși streptococii și pneumococii. Granulele gigante ale leucocitelor conțin betaglucuronidază și peroxidază; nu conțin fosfatază alcalină. Aceste granule nu varsă enzimele în veziculele de fagocitoză, de aceea nu dispar în timpul fagocitozei.

Scanned with OKEN Scanner

DIFICIENȚA ÎN MIELOPEROXIDAZĂ

Bolnavii cu această deficiență prezintă o diminuare a capacității bactericide deși au activitatea șuntului hexozomonofosfat normală, ca și consumul de oxigen. De aceea bolnavii prezintă infecții severe.

DEFICIENȚA DE CHEMOTACTISM

Așa cum s-a arătat la capitolul inflamației, o serie de factori determină un chemotactism pozitiv care duce la acumulare de polimorfonucleare la locul invaziei bacteriene. S-a constatat că în unele afecțiuni ca: artrita reumatoidă, diabetul zaharat și sindromul Chediak-Higashi există o slăbire a activității chemotactice, însă cauzele sînt diferite de la afecțiune la afecțiune, lipsa de insulină în diabet, a complexelor Ac/Ag în artrită etc. În ciroză s-au descris factori inhibitori ai leucocitozei, precum și niveluri scăzute de C3. Ca o consecință a acesteia scade capacitatea de opsonizare (polimorfonucleare și macrofage cu receptori pentru C3) și de mobilizare a leucocitelor spre locul infecției.

DEFICIENȚA OPSONINELOR

A fost descrisă de Miller și Nilson la o fetiță de 3 luni, care prezenta infecții cu stafilococ și diaree severă.

Ulterior s-a constatat că serul unor asemenea bolnavi nu opsonizează levuri. Dacă levurile sînt incubate cu ser normal leucocitele sînt capabile să le fagociteze și au și capacitatea bactericidă. S-a văzut că dacă se adaugă fracțiunea C5 serul pacienților își cîștigă capacitatea de opsonizare.

Într-un caz cu boală Leiner, caracterizată prin dermatită seboreică, diaree rebelă și infecții recurente, Jacobs și Miller au descris de asemenea o deficiență în capacitatea de opsonizare a serului și disfuncția componentei C5 din complement; în acest caz s-a observat o spectaculoasă vindecare după tratament cu plasmă proaspătă.

CANDIDOZA CRONICĂ MUCO-CUTANATĂ

Bolnavii au un răspuns imunologic anormal la infecții cu *Candida albicans* și nu prezintă susceptibilitate la alți agenți infecțioși. Tabloul clinic este de leziuni cronice și recurente la nivelul mucoaselor și al pielii degetelor mîinii și piciorului. Bolnavii prezintă simultan boli endocrine, probabil de origine autoimună, ca: hipotiroidism, hipoadrenalism și anemie pernicioasă. Deși prezintă titruri ridicate de anticorpi anti-Candida, pacienții nu dezvoltă hipersensibilitate întîrziată față de antigene de Candida. În această boală avem de-a face mai degrabă cu alterarea funcției limfocitelor. S-a arătat că lipsește factorul de inhibiție a migrării *(MIF)*. Acest fapt este implicat în patogeneza candidozei muco-cutanate cronice. De altfel utilizarea în tratamentul bolii a dializatelor limfocitare de la oameni sănătoși a dat rezultate bune în unele cazuri. În mod cert, în această boală avem de-a face cu insuficiența imunității celulare.

S-au mai descris sindroame de deficiență a fagocitelor ca: sindromul leucocitelor leneșe, sindromul anomaliei de motilitate a leucocitelor și sindromul Job, caracterizate de asemenea prin infecții repetate, scăderea numărului de leucocite și eczemă și dearei rebele în sindromul Job.

DEFICIENȚELE SECUNDARE ALE FAGOCITOZEI

Multiple lucrări au arătat că unele substanțe ca sulfamidele, cloramfenicolul, fenilbutazona, hormonii steroizi și unele substanțe narcotice pot influența funcția fagocitelor.

Scanned with OKEN Scanner

Alterări ale funcției fagocitare întîlnim în afecțiuni ale splinei, ficatului, artritei reumatoide, în anemia falciformă etc.

În neutropenie se dezvoltă infecții grave din lipsa de fagocite polimorfonucleare.

Firește că aici se includ și toate situațiile de neutropenie și agranulocitoză de diferite cauze: expunere la radiații, substanțe citostatice, boli limfoproliferative, agranulocitoze medicamentoase, autoimune etc.

DEFICIENȚE ALE COMPLEMENTULUI

Începînd cu anul 1960, cînd Silverstein a comunicat primul caz de deficiență a componentei C2 au fost descrise multe situații de insuficiență a C2 și a altor componente ale complementului ca: C1q, C1r, C1s, C2, C3, C5, C6 și C7.

Edemul angioneuronic ereditar se asociază cu deficiența C1-inhibitorului, în agammaglobulinemie avem diminuarea C1q. Bolnavii cu deficiențe înnăscute ale fracțiunilor C1r și C1s prezintă leziuni vasculare, renale (glomerulonefrită membranoasă), adesea de tip lupic, și infecții frecvente.

Deficiența în C2 a fost descrisă ca însoțitoare de maladii autoimune ca: glomerulonefrită, LED, purpură Henoch-Schönlein, dermatomiozită, leziuni în general glomerulare și predispoziții la infecții. Au fost, însă, observate asemenea deficiențe și la oameni aparent sănătoși.

În deficitul de C4 s-a observat LED dar fără celule LE.

Bolnavii cu deficiențe C3 prezintă o foarte mare susceptibilitate la infecții, în special pneumococice, cu un înalt grad de letalitate, cu deosebire în deficitele de $C3_b$.

Cazurile care prezintă disfuncția lui C5 se însoțesc, așa cum s-a arătat, de boala Leiner și infecții cu agenți gramnegativi. Insuficiența numai a fracțiunii C6 se însoțește de artrită gonoreică și meningococii severe. Absența lui C7 și C8 se însoțește de afecțiuni gonoreice și în unele cazuri de artrită reumatoidă și sindrom Raynaud. Din expunerea sumară a deficiențelor diferitelor componente ale complementului se poate trage concluzia generală că indivizii purtători ai acestor tare de natură genetică sînt expuși fie la infecții, fie la boli de tip autoimun.

HIPERSENSIBILITATEA

Unele persoane prezintă o anumită particularitate de reacție față de anumite antigene. Această particularitate constă în aceea că un nou contact al organismului cu antigenul față de care a fost în prealabil sensibilizat produce, odată cu răspunsul imun secundar, și o reacție care nu realizează protecție, așa cum ar fi de așteptat, ci din contră leziuni ale propriilor țesuturi.

Aceste reacții sînt denumite reacții sau stări de hipersensibilitate. În funcție de tipul efectorilor implicați în producerea acestor leziuni se vorbește de a) hipersensibilitatea umorală (mediată de anticorpi umorali) care în mod clasic era denumită și hipersensibilitate imediată și b) hipersensibilitate celulară (mediată de celula limfoidă) și care corespunde noțiunii clasice de hipersensibilitate întîrziată sau de tip tuberculoid.

Coombs și Gell împart stările de hipersensibilitate în patru categorii, primele trei categorii fiind expresia interacțiunii antigenelor cu anticorpii umorali, iar cea de a patra corespunde imunității celulare (întîrziate) și este consecința activării limfocitelor T în urma interacțiunii dintre imunogen și receptorii de pe suprafața acestor celule.

Cele trei tipuri de hipersensibilitate care corespund imunității umorale sînt: tipul I sau hipersensibilitatea de tip

Scanned with OKEN Scanner

anafilactic, în care intervin anticorpi de tip reaginic; tipul II sau hipersensibilitatea de tip citotoxic, în care anticorpii mediază efecte citotoxice fie antrenînd fenomene de fagocitoză, fie antrenînd intervenţia celulelor K (killer), fie prin acţiunea litică a complementului şi tipul III, hipersensibilitatea mediată de complexe circulante antigen-anticorp, care pot declanşa fenomene imunologice autolezante.

În ultimii doi ani, la aceste 4 tipuri de hipersensibilitate, unii autori au adăugat încă 2 tipuri şi anume: *tipul V*, realizat prin anticorpi antireceptori (mecanism implicat în tireotoxicoză şi *miastenia gravis)*, şi *tipul VI*, realizat prin mecanisme de citotoxicitate, anticorpodependenţă (implicat în tiroidita cronică şi în hepatita cronică), mecanism inclus de alţi autori în tipul II de hipersensibilitate.

HIPERSENSIBILITATEA DE TIP ANAFILACTIC SAU REACŢIA DE TIP I

Acest tip de hipersensibilitate este dat de anticorpi de tip homocitotropic denumiţi şi reagine, care aparţin aşa cum s-a mai amintit, clasei de IgE. La unele animale au fost evidenţiaţi şi anticorpi IgG acţionînd ca reagine, însă la om deocamdată participarea IgG la producerea stărilor de tip homocitotropic nu a fost clarificată.

Leziunile sînt produse prin eliberarea de histamină şi alţi mediatori de tip histaminic în urma interacţiunii antigenului cu anticorpii de pe suprafaţa mastocitelor şi bazofilelor. Aceste substanţe produc modificări vasculare, contracţia muşchilor netezi (bronhospasm) şi hipersecreţie de mucus. De asemenea, la nivelul plămînului are loc şi o eliberare de SRS-A cu acţiune prelungită asupra muşchilor netezi. Eliberarea histaminei se produce datorită faptului că mastocitele şi bazofilele prezintă receptori specifici care leagă piesa Fc a IgE (receptori Fc) îmbrăcîndu-se cu anticorpi care vor reacţiona pe suprafaţa celulelor cu antigenul, determinînd degranularea bruscă a mastocitelor şi a celulelor bazofile şi eliberarea mediatorilor anafilactici. Anticorpii de tip reaginic care aparţin clasei IgE mai au particularitatea de a rămîne mult timp la locul producerii, fapt ce creşte şansa unui nou contact cu antigenele care i-au generat.

Din punct de vedere clinic există două tipuri de reacţii: a) una sistemică (generalizată) şi b) reacţie locală. Reacţia anafilactică sistemică, cunoscută sub numele de şoc anafilactic, se întîlneşte la subiecţi sensibilizaţi la unele medicamente — în special penicilină şi procaină. Excepţional, asemenea reacţii se pot produce şi la înţepături de insecte. Reacţiile anafilactice sistemice pot duce la moarte în cîteva minute prin asfixie datorită contracţiei muşchilor bronşici, realizînd bronho- şi bronhiolospasm şi prin tulburări grave circulatorii — vasodilataţie capilară. Acest gen de anafilaxie se realizează cu uşurinţă în experimentul pe cobai utilizînd ovalbumina ca antigen. Reacţiile sistemice apar la inocularea parenterală a alergenului.

Reacţiile anafilactice localizate (atopia) se produc la diverse alergene comune ca: polen, praf şi altele sau la unele alimente — fragi, căpşuni, medicamente. Termenul de atopie a fost limitat iniţial la astmul bronşic şi boala fînului. Astăzi atopia este considerată ca o sensibilizare naturală sau spontană la alergene comune, care ajung în organism pe cale respiratorie sau digestivă. Credem că ar fi mai corect să definim atopia ca o formă de reactivitate imunologică în care anticorpii reaginici (IgE) sînt deja produşi la alergene comune din mediul înconjurător al subiectului. Aceste alergene pătrund în organism fie pe cale respiratorie, ca în cazul polenului şi al diferitelor pulberi, fie pe cale digestivă, ca în cazul alergenelor alimentare, şi pot declanşa stări de hi-

Scanned with OKEN Scanner

persensibilitate la un mare procent de indivizi.

Interacțiunea alergenelor cu anticorpii homocitotropici, la nivelul mucoasei respiratorii poate produce, după caz, fie astm bronșic, fie rinite alergice. Modificări de tipul urticariei adesea generalizată, pot apărea la nivelul tegumentelor ca o consecință a conflictului antigen-anticorp la nivelul capilarelor sanguine tegumentare, după absorbția de alergene alimentare în sînge din tubul digestiv. Multiple alimente ca: lapte, ouă, pește, nuci, smochine, fragi etc., pot produce, pe cale digestivă, stări alergice de tip urticarian.

Dovada că anticorpii reaginici aparțin clasei IgE o furnizează posibilitatea de a inhiba cu IgE mielomatoasă, sensibilizarea pasivă a pielii cu ser de la indivizi sensibilizați (testul Praus-nitz-Küstner). Acestea nu au funcție de anticorp dar, fiind injectate în prealabil, vor bloca receptorii Fc de pe celulele mastocitare, împiedicînd astfel legarea de aceste celule a IgE cu funcție de anticorpi.

Specificitatea la diferite alergene se testează prin administrarea intradermică de antigene care determină, la cei sensibilizați, un eritem local în maximum 30 de minute.

La pacienții cu alergie atopică au fost observate și unele fenomene celulare. Astfel, sub influența alergenului, limfocitele pacienților sensibili suferă o transformare blastică și eliberează MIF. Deci pot coexista fenomene de tip întîrziat.

După Roitt limfocitele T pot, de asemenea, funcționa ca celule *helper* cooperînd cu celulele B în sinteza de IgE. După cum se știe numai unii oameni prezintă stări atopice. S-a constatat că există o predispoziție familială pentru asemenea îmbolnăviri. Bolnavii cu hipersensibilitate de tip anafilactic (reacție de tip I) prezintă și cantități mult crescute de IgE în comparație cu restul populației.

HIPERSENSIBILITATEA CITOTOXICĂ SAU REACȚIA DE TIP II

Așa cum s-a arătat, hipersensibilitatea de tip citotoxic se produce cînd anticorpul ce va reacționa cu antigenul prezent pe suprafața unei celule va antrena distrugerea acestei celule cu ajutorul fagocitelor ce sînt aduse la nivelul celulelor-țintă grație anticorpilor opsonizanți. Acest efect se realizează cu anticorpi ce se leagă de macrofag prin mijlocirea receptorilor Fc sau C3 (imunoaderență). Leziuni ale celulelor-țintă se produc și prin alterări ale membranei celulare, datorită activării complementului de anticorpii citotoxici.

Tot aici, Coombs și Gell includ și mecanismul de citotoxicitate realizat de celule limfocitare speciale K *(killer)* care nu sînt celule T, fiindcă nu au antigene de tip theta. Ele au receptori Fc asemănători celulelor B însă nu prezintă receptori imunoglobulinici. Contactul cu celula-țintă se realizează cu ajutorul acestor receptori Fc, care leagă regiunea Fc a anticorpilor IgG ce au interacționat cu antigenul de pe suprafața celulelor-țintă. Același tip de citotoxicitate îl pot produce și celulele macrofage. Acest gen de imunitate (citotoxicitate) este denumit citotoxicitate (imunitate) celulară dependentă de anticorpi.

În ultimul timp, unii autori consideră această hipersensibilitate realizată de celulele K cu ajutorul anticorpilor, ca un tip special, pe care îl încadrează în grupul VI de hipersensibilitate.

Un rol din ce în ce mai important se acordă imunității celulare dependente de anticorpi în imunitatea antitumorală, în care celulele K își vor exprima efectul citotoxic asupra celulelor tumorale prin atașarea de complexe imune, realizîndu-se așa-zisa armare a lor.

În cadrul hipersensibilității de tip citotoxic se includ anemiile hemolitice imune în care liza hematiilor se produce

Scanned with OKEN Scanner

prin activarea complementului. Aici se încadrează toate reacţiile izoimune, inclusiv anemia hemolitică a nounăscutului. Anemia hemolitică în incompatibilitatea Rh care se observă la nou-născut se produce intrauterin, datorită activităţii opsonizante a anticorpilor anti-Rh (D+) care aparţin clasei IgG şi care pot trece bariera placentară.

Bolnavii cu anemii hemolitice autoimune prezintă liza hematiilor îmbrăcate cu autoanticorpi, în special prin creşterea aderenţei lor faţă de celulele fagocitare.

Efectul citotoxic al anticorpilor prin activarea complementului se întîlneşte în sindromul Goodpasture (leziuni ale membranelor bazale, în special glomerulare) şi în tiroidita Hashimoto. De asemenea, grefele care au supravieţuit atacului celulelor T sensibilizate pot fi distruse de anticorpii specifici, care îşi pot exprima efectul citotoxic direct sau antrenează acţiunea fagocitelor sau a celulelor K. Reacţiile la unele medicamente — cu excepţia celor ce produc anticorpi reaginici sau a celor care determină hipersensibilitate de tip celular ca dermatita de contact — pot fi incluse în categoria hipersensibilităţii de tip citotoxic. În această grupă se încadrează reacţiile la unele medicamente, care prin ataşarea de suprafaţa unor celule, de obicei sanguine, formează cu acestea un complex imunogen faţă de care organismul produce anticorpi specifici. Aceşti anticorpi îşi exercită efectul citotoxic asupra acestui complex prin activarea complementului, ducînd la liza celulelor pe care s-a absorbit medicamentul. Acest mecanism patogenic se întîlneşte în anemiile hemolitice medicamentoase, în agranulocitoza după amidopirină sau chinidină şi bineînţeles în trombocitopenia produsă de Sedormid.

HIPERSENSIBILITATEA MEDIATĂ DE COMPLEXE SAU REACŢIA DE TIP III

Complexele solubile antigen-anticorp sînt responsabile de leziunile din unele boli ce evoluează cu inflamaţie acută. Modificările şi leziunile sînt rezultatul acumulării fagocitelor şi componentelor complementului sub acţiunea complexelor imune.

Complexele imune pot fixa complementul şi elibera în consecinţă anafilatoxine, cum sînt fracţiunile sale C3 şi C5 care determină eliberarea de histamină şi, deci, modificări de permeabilitate vasculară. C3 şi C5 acţionează şi ca factori chemotactici, realizînd un aflux de polimorfonucleare care fagocitează complexele imune. În acelaşi timp, ele eliberează enzime proteolitice inclusiv proteinaze neutre şi colagenază, enzime formatoare de kinine care vor creşte în continuare permeabilitatea vasculară. Vor apărea modificări inflamatorii intense cu leziuni tisulare locale, leziuni care sînt amplificate şi de acţiunea litică a complementului activat, precum şi de agregarea trombocitelor cu consecinţe agravante asupra leziunilor atit prin eliberarea de amine vasoactive trombocitare cît şi prin realizarea de ischemii tisulare prin microtromboze.

Complexele imune sînt lezante în două circumstanţe: a) în exces de anticorpi şi b) în exces de antigen.

Bolile şi leziunile produse prin exces de anticorpi au particularitatea că complexele sînt rapid precipitate la locul de introducere a antigenului. Prototipul acestei leziuni este reactivitatea de tip Arthus.

Arthus a constatat la iepurii hiperimunizaţi, care prezentau nivel crescut de anticorpi după injecţii intradermice de antigen, apariţia, la 3—8 ore, a unei reacţii inflamatorii locale intense. Histologic, aceştia prezentau un edem intens, infiltraţie cu polimorfonucleare şi degenerescenţă fibrinoidă. Prin tehnici de imunofluorescenţă se pun

Scanned with OKEN Scanner

în evidenţă la locul inflamaţiei atît Ig cît şi antigen, precum şi complement. Acestea, prin mecanismele amintite, duc la desfăşurarea evenimentelor inflamatorii. Dovada că efectorii leziunilor sînt complementul şi polimorfonuclearele o constituie posibilitatea de prevenire a leziunilor prin depleţia serului de complement şi blocarea polimorfonuclearelor.

În patologia umană, leziunile din plămînul fermierilor expuşi la praful de fîn mucegăit sînt de tip Arthus.

Aici antigenele sensibilizatoare sînt actinomicetele termofile care determină producerea de anticorpi precipitanţi şi formează la nivelul plămînului, la inhalare, complexe antigen-anticorp ce determină reacţia de hipersensibilitate mediată de complexe.

Printre bolile cu antigen în exces amintim boala serului. În această maladie deşi avem reacţii generalizate, complexele imune se depun în special în membranele bazale ale rinichilor, articulaţiilor şi pielii.

Aceste leziuni au fost observate prima dată, după terapia cu ser antidifteric, ser preparat pe cai şi constau din apariţia după 7—8 zile de la injectarea serului heterolog a unei erupţii urticariene generalizate, tumefierea articulaţiilor, tumefierea ganglionilor limfatici, temperatură, scăderea complementului şi albuminurie. Toate aceste fenomene sînt expresia clinico-morfologică a modificărilor determinate de complexul solubil antigen-anticorp format în condiţiile unui exces de antigen. Complexele mai mari pot produce efecte asemănătoare anafilaxiei prin eliberarea de amine vasoactive însă aici este necesară o cantitate mult mai mare de anticorpi decît în cazul hipersensibilităţii anafilactice de tip I, produsă de anticorpii homocitotropici. Prin creşterea permeabilităţii capilare se facilitează depunerea complexelor la nivelul membranelor glomerulare, sub forma unor depozite evidenţiabile fie cu ajutorul microscopului electronic — îngroşarea membranei bazale — fie prin marcarea fluorescentă a antigenului, imunoglobulinelor (fig. VI-1 şi VI-2) şi complementului.

Cele mai multe glomerulonefrite sînt determinate de complexe antigen-anticorp.

Chiar şi leziunile glomerulare din unele glomerulopatii experimentale, cum ar fi cele obţinute de Dixon prin administrarea cronică de proteine străine la iepuri, sînt consecinţa formării de complexe solubile. Complexele imune ce determină leziuni renale se obţin şi în infecţia şoarecilor cu virusul corio-

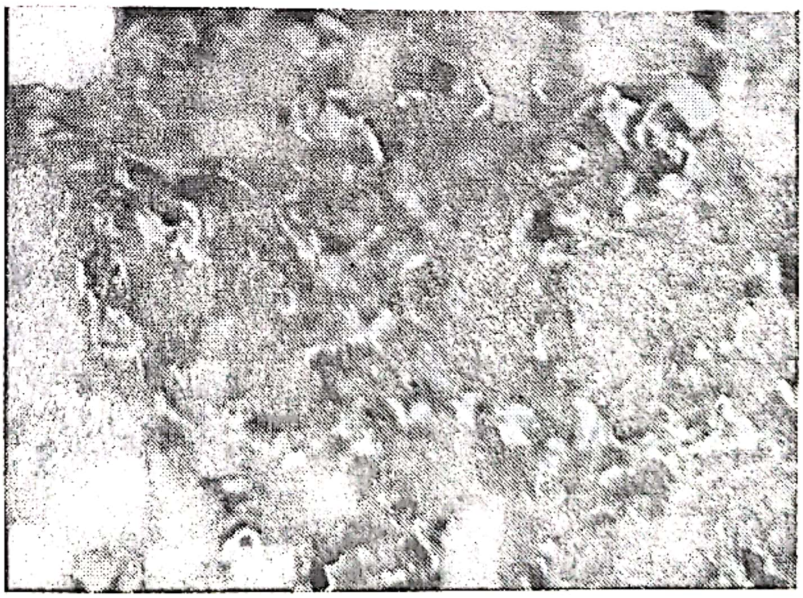

Fig. VI—1. — LED. Rinichi (Imunofluorescenţă directă. Ob. 20). Biopsie renală secţionată la criostat. Colorare cu ser anti-Ig umane conjugat cu izotiocianat de fluoresceină. Se observă prezenţa unor depozite aparent liniare de Ig în lungul membranelor bazale capilare.

Scanned with OKEN Scanner

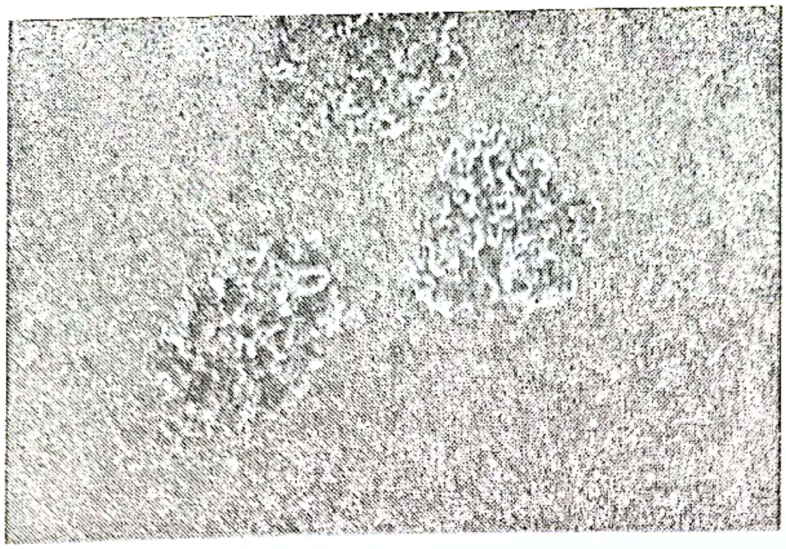

Fig. VI—2. — Glomerulonefrită poststreptococică (Imunofluorescență. Ob. 10). Serul anti-Ig umane conjugat cu izotiocianat de fluoresceină colorează intens un grup de 3 glomeruli, datorită prezenței imunoglobulinelor în peretele capilarelor glomerulare.

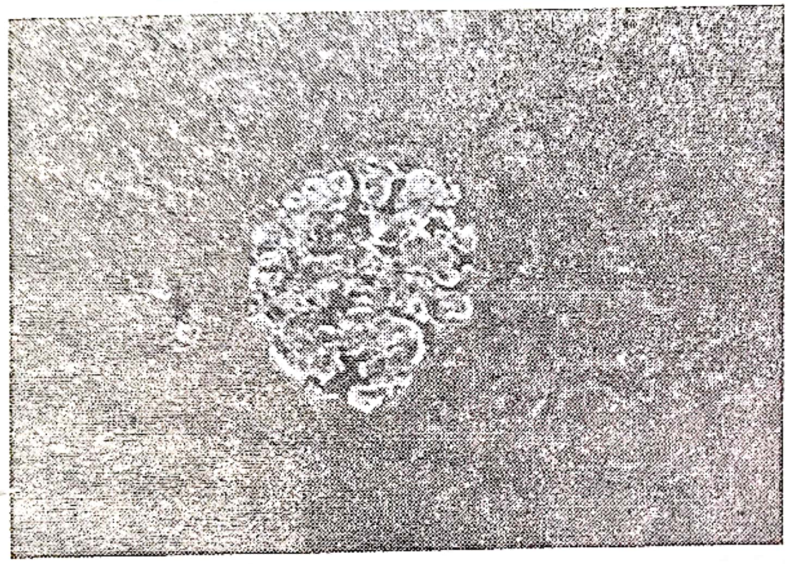

Fig. VI—3. — Glomerulonefrită cronică. Rinichi (Imunofluorescență. Ob. 20). Biopsie secționată la criostat. Aplicare de ser antistreptococic preparat pe iepure, urmată de ser anti-iepure conjugat cu izotiocianat de fluoresceină. Glomerulul apare intens fluorescent, datorită prezenței depozitelor intracapilare, granulare, care conțin antigene streptococice.

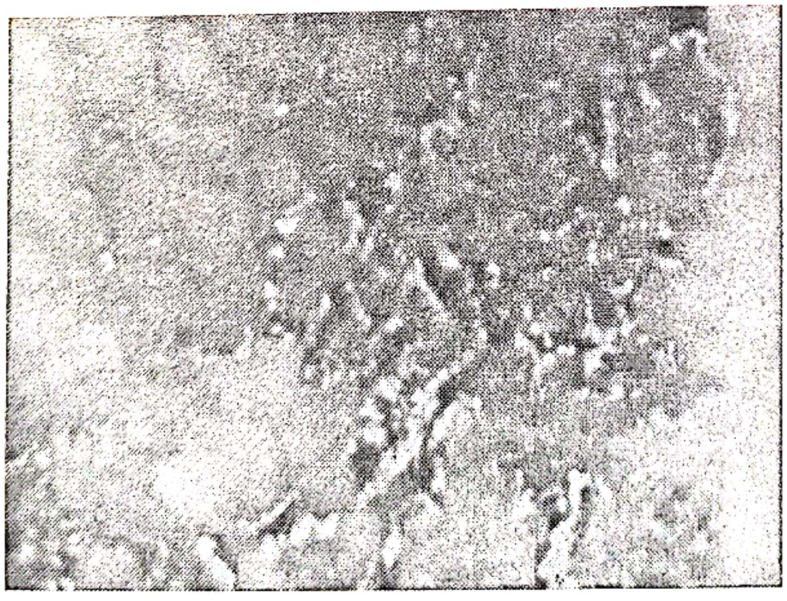

Fig. VI—4. — Același caz (Imunofluorescență. Ob. 40). La o mărire mai puternică aspectul de imunofluorescență este caracteristic pentru o boală cu complexe, respectiv prezența de depuneri inegale, moniliforme *(lumpy-dumpy)*.

Scanned with OKEN Scanner

meningitei limfocitare. În patologia umană, antigenul din complexele solubile poate avea de asemenea origini diferite ca: unele suşe de streptococi, în nefrita postinfecţie streptococică (fig. VI-3, VI-4), virusul în nefritele însoţitoare a hepatitelor HB_s, paraziţii în nefritele malarice, autoantigene în special ADN în lupus eritematos diseminat. Complexele se depun şi în plexurile coroide, fapt ce explică unele simptome nervoase în LED.

Leziunile vasculare de tipul arteritelor necrotizante, întîlnite în boala serului produsă experimental la iepuri, seamănă cu acele din panarterita nodoasă. După unii autori leziunile eruptive din lepră şi sifilis ar fi datorite complexelor antigen-anticorp.

HIPERSENSIBILITATEA MEDIATĂ CELULAR (ÎNTÎRZIATĂ SAU TUBERCULOIDĂ) SAU REACŢIA DE TIP IV

Aşa cum s-a menţionat la capitolul „Inflamaţii" reacţia la tuberculină este considerată cel mai clasic fenomen de hipersensibilitate celulară. Dacă se administrează PPD la un individ care în prealabil a suferit o infecţie cu micobacterii tbc apare un eritem la locul injecţiei, de intensitate maximă la 24—48 de ore, şi care histologic constă iniţial dintr-un infiltrat cu polimorfonucleare şi celule mononucleare. Foarte curînd polimorfonuclearele dispar din infiltrat şi rămîn doar celulele monunucleare, care sînt reprezentate de limfocite şi monocite macrofagice. Leziunile sînt consecinţa stimulării limfocitelor T datorită interacţiunii receptorilor specifici ai acestora cu diferite bacterii, virusuri, microciuperci, ţesuturi transplantate ai chiar unele complexe pe care le formează substanţele chimice cu proteina proprie, ca în dermatitele de contact. O dovadă că celulele T participă la hipersensibilitatea întîrziată o constituie faptul că animalele timectomizate şi indivizii cu deficienţă timică nu prezintă acest gen de hipersensibilitate. Modalitatea prin care celulele T realizează modificările de hipersensibilitate nu este încă complet elucidată. Celulele limfocitare (limfocite mici) sub acţiunea agentului specific se transformă în celule blastice şi se multiplică (limfocite T activate). Acestea eliberează substanţele care sînt răspunzătoare de hipersensibilitate, cunoscute sub numele de limfokine [de exemplu, factorul de inhibare a migrării macrofagelor (MIF) etc.] (vezi cap. „Inflamaţia").

Limfocitele T activate prin receptorii pentru antigen manifestă o activitate citotoxică specifică directă (în afara celei mediate de limfokine) faţă de ţesuturile purtătoare de antigene străine.

Se admite că receptorii pentru antigen se pot desprinde de pe celulele T în asociaţie cu antigenul şi să se ataşeze de macrofage conferindu-le abilitatea de a omorî celule-ţintă. Se ştie că celulele T activate pot lega prin receptori Fc imunoglobuline (exogene) produse de alte limfocite (limfocitele B). Dovada că celula T leagă imunoglobulinele de regiunea Fc o constituie capacitatea acestora de a rozeta cu eritrocite îmbrăcate cu imunoglobuline.

Aspectul morfologic al unei reacţii de hipersensibilitate întîrziată este determinat de leziunile produse nemijlocit de limfocitele T sau prin intermediul limfokinelor secretate de acestea. La producerea leziunilor participă şi macrofagele, factor de armare a macrofagelor etc.

Tabloul morfologic al leziunilor tisulare din sindroamele şi bolile ce implică hipersensibilitatea mediată celular poate îmbrăca diferite aspecte ca: leziuni granulomatoase în tuberculoză, lepră, cazeificări tuberculoase, leziuni inflamatorii în unele micoze (histoplasmoză, coccidioidomicoză, dermatomicoză), inflamaţii parazitare precum şi

Scanned with OKEN Scanner

leziuni eruptive în variolă, pojar, herpes etc.
Aceste afecţiuni sînt expuse mai detaliat în capitole speciale, de aceea în secţiunea de faţă vom expune doar leziunile din dermatita de contact şi rejecţia de grefă ca afecţiuni datorite, în principal, hipersensibilităţii celulare. Dermatita de contact este o afecţiune cu manifestări cutanate, întîlnită la oamenii care vin în contact, prin natura profesiei lor, cu diferite substanţe chimice. Acestea pot fi numeroase şi variate: formol, cromaţi de plumb, diamină, săruri de nichel, pomezi de neomicină, care pătrunzînd pe cale cutanată se pot lega de constituenţii organismului formînd, astfel, noi antigene care sensibilizează propriile limfocite. Astfel, proteinele proprii sînt modificate prin legarea acestor substanţe, aşa încît nu mai sînt recunoscute ca proprii şi organismul dezvoltă împotriva propriilor constituenţi o reacţie ca faţă de o grefă străină. În felul acesta, la nivelul tegumentelor se produc leziuni de tip eczematos.

HIPERSENSIBILITATEA (REACŢIA) DE TIP V

Se realizează prin anticorpi antireceptori, prin intermediul a două mecanisme: 1) de stimulare şi 2) de blocare a funcţiei celulare.
În primul caz, anticorpii competiţionează cu agoniştii datorită cărui fapt stimulează funcţia celulei. Aşa se întîmplă în tireotoxicoză, în care autoanticorpul antireceptor (cunoscut sub numele de stimulatorul tiroidian de lungă durată — *long acting thyroid stimulator* — LATS) se leagă de receptorul pentru TSH al celulelor tiroidiene, în locul acestuia, determinînd hiperfuncţia celulelor tiroidiene şi scoaterea lor de sub influenţa hormonală reglatoare.
În cel de al doilea caz, anticorpul blochează receptorii pentru acetilcolină de la nivelul membranei postsinaptice a plăcii neuro-motorii.
Aşa se întîmplă în *miastenia gravis*, în care autoanticorpii antireceptori blochează receptorii pentru acetilcolină, împiedicînd transmiterea influxului nervos, ce se realizează prin acetilcolină.

HIPERSENSIBILITATEA (REACŢIA) DE TIP VI

Se realizează prin mecanisme de citotoxicitate anticorpodependentă, în care liza celulelor ţintă are loc prin acţiunea celulelor ucigaşe (celule Killer), dar recunoaşterea ţintei se face prin anticorpi specifici faţă de ţintă. Deci interacţiunea dintre celula-ţintă şi celula ucigaşe este condiţionată de anticorpii specifici anti-ţintă, care se leagă prin *situs*-ul de legare a antigenului de celula-ţintă, iar prin porţiunea Fc de receptorii Fc ai celulelor ucigaşe, permiţînd recunoaşterea şi contactul dintre celula-ucigaşă şi celula-ţintă şi, în consecinţă, liza celulei-ţintă. Acest mecanism este implicat de unii autori în tiroidita cronică şi hepatita cronică.

REJECŢIA DE GREFĂ

Rejecţia de grefă — proces imunologic cu mediaţie predominant celulară — se desfăşoară în cadrul unui proces inflamator local întreţinut prin mecanisme de hipersensibilitate întîrziată. Modificările tisulare de la nivelul aloşi xenografelor constituie un exemplu ilustrativ pentru reacţia inflamatorie declanşată şi întreţinută prin mecanism imunologic, în care se intrică atît ripostele specifice, cît şi nespecifice faţă de prezenţa unui organ sau ţesut *non-self* incompatibil cu planul genetic propriu de organizare.
Soarta transplantelor este dependentă, în principal, de relaţiile imunogenetice gazdă-grefă (donator), determinate de natura antigenelor de histocompatibilitate din grefă şi de răspunsul

Scanned with OKEN Scanner

imunologic al gazdei, cu alte cuvinte de compatibilitatea dintre sistemul imunologic al receptorului și țesutul sau organul grefat.

Histocompatibilitatea se manifestă în funcție de gradul de polimorfism genetic dintre specii, linii și indivizi, fiind controlată de locusurile genetice de histocompatibilitate care determină structura antigenelor tisulare sau de histocompatibilitate (H). La șoarece, antigenele H sînt determinate de locusul genetic major — H_2 —, corespunzător la șobolan locusului Ag-B; la om, locusul analog corespunde sistemului HLA, exprimat la nivelul membranei leucocitare, completat de un al doilea sistem de grup ABO, exprimat în membrana eritrocitelor. Antigenele de histocompatibilitate, localizate în special în structurile membranare, sînt comune tuturor țesuturilor-organelor unei specii, prezentînd variații cantitative în funcție de organ, cu următoarea ordine descrescîndă: splină, plămîn, rinichi, ficat, piele, mușchi, cord, creier.

În funcție de gradul de histocompatibilitate dintre receptor și donator, grefele se diferențiază în:

1) autografe realizate la același individ;

2) izografe realizate la indivizi cu constituție genetică identică [gemeni monozigoți sau animale singeneice—*inbred* (linii genetice pure)];

3) alografele efectuate la membrii aceleiași specii dar diferiți din punct de vedere genetic;

4) xenografe efectuate între specii diferite.

În primele două cazuri, caracterizate prin identitatea locusurilor genetice de histocompatibilitate, grefa va fi acceptată ca structură autologă *(self)* și integrată permanent în organismul receptor. În ultimele două cazuri, caracterizate prin diferențe genetice în locusurile majore, prezența antigenelor H la nivelul grefei va determina recunoașterea acestora, de către celulele imunocompetente ale receptorilor, ca *non-self*, declanșînd reacții imunologice care vor duce la rejecția grefei. Aceste reacții imunologice declanșate, la receptor de alo- sau xenotransplant se încadrează în imunitatea de transplantare, ipostază majoră a imunității mediate celular.

Astfel, rejecția grefelor are la bază un mecanism imunologic bazat predominant pe reacții imune mediate de limfocitele T, asemănătoare cu reacțiile de tip imunitate tumorală. Limfocitele T *(cytotoxic T lymphocyte* — CTL) și celulele Tallogeneice constituie factorii principali ai rejecției, fiind importante atît în recunoașterea antigenelor de histocompatibilitate, cît și ca efectori ai citolizei imune. Dependența procesului de rejecție față de limfocitele mici T a fost demonstrată prin transferul reacției de rejecție a grefei la receptori toleranți sau iradiați, care au primit limfocite sensibilizate față de antigenele de histocompatibilitate ale donatorului de grefă. Această reacție de transfer a stării de imunitate de transplantare nu a putut fi provocată prin factori serici ai imunității umorale. În schimb animalele timectomizate la naștere, deci lipsite de limfocite T, devin tolerante la alografă, iar celulele alogeneice pot supraviețui la receptor atît timp cît sînt conținute într-o cameră filtru impermeabilă pentru celulele gazdă, dar permeabilă pentru factorii umorali. Celulele limfoide marcate cu izotopi, recoltate de la indivizi sensibilizați specific față de donatorul de grefă și transplantate la receptor, pot fi regăsite ca populație celulară semnificativă printre celule care infiltrează grefa, inițiind reacții inflamatorii și distructive ce duc la rejecție. În organismul receptorilor de alo- sau xenografă se produc o serie de modificări moleculare, celulare, histopatologice cu teritoriu predominant de desfășurare în ganglionii limfatici locali și regionali și în teritoriul grefat,

Scanned with OKEN Scanner

ca răspuns imunologic la antigenele de grefă.

În primele zile după grefare are loc stimularea limfocitelor mici imunocompetente, cu modificări în ganglionul de drenaj al grefelor. Între a 3-a și a 6-a zi zona paracorticală timodependentă și, în special, teritoriul venulelor postcapilare devine sediul transformării blastice a limfocitelor T, evidențiată prin apariția unui număr important de celule limfoide mari limfoblastice, pironinofile (bazofile), din a căror proliferare rezultă celulele limfoide mici efectoare, care ulterior reintră în circulație migrînd la locul grefei. Intensificarea contactelor dintre celulele limfoide și celulele mononucleare fagocitice, ca bază a cooperărilor în inducția imună, ca și stimularea unor celule B cu apariția de plasmocite în cordoanele medulare în perioada de prerejecție, întregesc tabloul transformărilor ganglionare.

Modificările histopatologice din alogrefele de piele constituie un exemplu ilustrativ pentru analiza procesului clasic de rejecție, date fiind particularitățile corelațiilor limfatice și vasculare grefă-gazdă și proprietățile intens antigenice ale transplantelor de piele.

În decursul perioadei de evoluție a grefelor primare de piele, la care rejecția se produce în mod obișnuit între a 9-a și a 11-a zi, atît țesutul grefat, cît și țesutul gazdei care constituie patul grefei, sînt sediul unui proces inflamator inițiat de injurie chirurgicală, avînd în faza de debut toate atributele inflamației acute nespecifice cu sediul maxim la interfețele grefă-gazdă. După un scurt val de infiltrații cu polimorfonucleare apariția în primele 2—3 zile a celulelor mononucleare limfoide și monocitare fagocitice duce la constituirea infiltratului celular din patul grefei. Pătrunderea celulelor mononucleare ale gazdei în țesuturile grefate are loc pe măsura stabilirii conexiunilor vasculare grefă-gazdă. Acest prim stadiu, caracterizat ca o fază de proliferare epitelială a grefei și de apariție a țesutului de granulație în patul receptorilor, durează 4—5 zile, fiind comun alogrefelor, autogrefelor și izogrefelor. După un stadiu edematos, cu capilare colabate, circulația sanguină a grefei se restabilește, prin pătrunderea și proliferarea vaselor din patul grefei sau prin intricarea și anastomoza dintre capilarele grefei și cele ale gazdei. Restabilirea circulației, completă după a 4—5-a zi, constituie condiția desfășurării celui de-al doilea stadiu, caracterizat prin invazia grefei de celulele mononucleare. Prin pătrunderea în grefă a celulelor limfoide efectoare citotoxice, acest stadiu pregătește rejecția, făcînd trecerea spre faza finală a rejecției — de necroză și eliminarea grefei.

Spre deosebire de auto- și izogrefe, în care stadiul inflamator proliferativ se rezolvă printr-un proces reparator integrativ, în cazul alo- și xenografelor procesul inflamator se accentuează fiind dominat de reacții litice, degenerative, care interesează în primul rînd structurile epiteliale și vasculare. Infiltratele celulare mononucleare pătrund în grefă în jurul rețelei vasculare dermice, insinuîndu-se în special în structurile epiteliale. Invazia mononucleară, de primă importanță pentru faza efectorie a imunității de transplantare, introduce în grefă „celulele de rejecție", limfocitele mici citotoxice, caracterizate ultrastructural prin bogăția ribozomilor și poliribozomilor liberi, care în absența unui endoreticul dezvoltat amintesc de celulele T. Nucleii mari neregulați conțin adesea nucleoli voluminoși. Aparatul Golgi, dezvoltat, prezența lizozomilor electronodenși și a unor corpi multiveziculari, contururi pseudoviloase ale membranei plasmatice, completează aspectul electronomicroscopic al celulelor de rejecție. Contactul dintre suprafețele celulare ale limfocitelor efec-

Scanned with OKEN Scanner

toare și celulele-țintă, purtătoare ale antigenelor de histocompatibilitate, constituie evenimentul cel mai important declanșator al citolizei imune. Imagini electronomicroscopice au evidențiat contacte intime ale membranelor plasmatice prin evaginații și pliuri citoplasmatice interdigitante și chiar prin segmente, unde limita dintre membrane este slab definită. Aspecte ultrastructurale asemănătoare au fost descrise *in vitro* în cadrul sistemului citotoxic alogeneic al lui Brunner. Acest contact dintre celula agresoare și celula-țintă este esențial, după Wagner și Röllinghoff, pentru „recunoașterea antigenului" și pentru „lovitura letală" care au loc în primele minute. Faza citolitică, liza propriu-zisă a celulelor-țintă, se desfășoară ulterior, independent de prezența celulelor ucigașe, manifestîndu-se prin înmulțirea structurilor vacuolare și a granulelor citoplasmatice electronodense, conglomerarea tonofibrilelor, dezorganizarea mitocondriilor, urmate de descreșterea generalizată a densității electronice a citoplasmei, pierderea ribozomilor, ruperea membranei nucleare. Modificări citochimice paralele, caracterizate prin alterarea permeabilității lizozomilor, cu difuzia reacțiilor pentru fosfataza acidă și intensificarea activității proteazelor intracelulare, subliniază caracterul autolitic al alterărilor generate în celulele grefei, ca urmare a contactului imun citotoxic. Rolul macrofagelor, de agresori specifici, susținut în rejecția de grefă de unii autori, poate fi discutat în legătură cu capacitatea acestor celule de a fixa factorul citotoxic produs de limfocitele timodependente activate.

Citoliza imună, urmată de necroză, debutează în epiderm interesînd întîi stratul bazal, pentru a se extinde apoi la stratul malpighian, la glandele sudoripare, la foliculii piloși și glandele anexe. Alterările vasculare și dermice completează tabloul rejecției care se finalizează prin eliminarea grefonului necrozat, patul grefei devenind sediul unui proces inflamator regenerativ cicatriceal.

Procesul inflamator în cadrul căruia se desfășoară citoliza imună este în mare măsură influențat de factorii imunologici asociați aparținînd reacției de hipersensibilitate întîrziată (celulară). Astfel, limfokinele elaborate de limfocitele timodependente ca: factorul de inhibiție a migrării macrofagelor (MIF), limfotoxina, factorul chemotactic etc. pot acționa ca mediatori în diverse etape ale procesului inflamator. La aceasta, se adaugă factorii imunității umorale care însoțesc de regulă reacțiile imunității de transplantare, fiind mai expresivi în ultima perioadă a rejecției primare, cînd în grefă se semnalează uneori chiar apariția plasmocitelor, și mai ales în rejecția secundară a alogrefelor.

Interferența bine cunoscută a acestor factori cu sistemele plasminei, trombinei și implicațiile lor în activarea eliberării de polipeptide vasoactive, ca și stimularea sintezei și eliberării de enzime lizozomale, în special proteolitice, constituie mecanisme de mediere și intensificare a procesului inflamator în cadrul rejecției.

Intensitatea și particularitățile procesului inflamator sînt dependente, în mare măsură, de modul de reacție a patului vascular din grefă față de factorii imuni specifici. În rejecțiile rapide, ca în cazul grefelor secundare de piele sau în cazul rejecției renale hiperacute, în care se produc alterări vasculare dramatice, tabloul histopatologic este dominat de necroza ischemică.

Imunitatea antitumorală — o variantă a imunității antigrefă — va fi expusă la capitolul carcinogeneză, dat fiind faptul că este considerată unul din mecanismele ce condiționează prevenirea apariției sau — în lipsa sa — apariția cancerului.

Scanned with OKEN Scanner

BOLILE AUTOIMUNE

Deşi mult timp au fost exprimate păreri cu privire la existenţa de mecanisme autoimune în unele boli din patologia umană şi au fost observate fenomene de tip autoimun, ca existenţa *in vivo* de hematii învelite cu imunoglobuline în anemiile hemolitice autoimune, totuşi explicaţia ştiinţifică a acestor fenomene a devenit posibilă numai după ce Burnet a elaborat teoria selecţiei clonale.

Lucrările lui Burnet, care au fundamentat teoria selecţiei clonale, reprezintă cheia explicativă a mecanismului de toleranţă a autologului şi de discriminare a sa faţă de non-autolog. Cercetările de imunologie experimentală, precum şi analiza faptelor de observaţie din patologia umană, au cuprins şi descifrarea, în bună măsură, a modalităţilor prin care organismul, în mod paradoxal, dezvoltă mecanisme imunitare împotriva propriilor constituenţi, deci împotriva autologului. În aceste afecţiuni organismul îşi pierde propria sa identitate. Mecanismele imunologice — denumite în mod curent autoimune —, implicate în etio-patogenia acestor boli sînt fie mediate de celule, fie de anticorpi, fie de ambele.

Aceste mecanisme vor fi în bună parte expuse la fiecare din afecţiunile cu o asemenea etio-patogenie, aici limitîndu-ne doar la o prezentare sintetică a circumstanţelor în care se produc asemenea fenomene.

Majoritatea autorilor recunosc cinci mecanisme principale de producere a bolilor autoimune: 1) pierderea toleranţei prin mutaţie somatică a celulelor imunocompetente; 2) apariţia în circulaţie de autoantigene claustrate; 3) achiziţia de noi antigene prin modificarea proteinelor proprii sub acţiunea unor agenţi fizici, chimici sau infecţioşi; 4) reacţie încrucişată între auto- şi heteroantigene datorită unei asemănări structurale; 5) insuficienţa celulelor T-supresoare.

1. *Pierderea toleranţei imunologice faţă de autolog (self)* ar apare în condiţiile în care celulele imunocompetente derivate dintr-un precursor care a suferit o mutaţie spontană sau o modificare indusă de un virus latent nu mai recunosc constituenţii proprii. Apar, după Burnet, aşa-numitele clone interzise.

2) *Existenţa de autoantigene claustrate* şi care în mod normal nu circulă în sînge pentru a veni în contact cu sistemul imun. În anumite condiţii patologice acest contact se produce şi determină riposte imune împotriva ţesuturilor purtătoare ale acestor antigene. Proteinele constituente ale tireoglobulinei, cazeina din lapte şi antigenele spermatice constituie principalii reprezentanţi ai acestui grup de antigene provocatoare de leziuni autoimune.

3) *Autoantigenul poate deveni imunogen faţă de propriul sistem imunologic* prin modificarea structurii moleculare, achiziţionînd astfel calităţi de heteroantigene; aici pot fi incluse situaţiile survenite în urma acţiunii unor factori chimici, fizici sau biologici. Substanţele chimice cu rol de haptene se combină cu proteinele proprii generînd neoantigene, ca în cazul dermatitei de contact, trombocitopeniilor produse de medicamente ca Sedormid, leucopeniilor, anemiilor etc.

4) *Un heteroantigen poate induce un răspuns imun* capabil să reacţioneze încrucişat cu constituenţii tisulari normali. În patologia clinică sînt cunoscute situaţiile de reacţie încrucişată a proteinei „M" din peretele streptococilor şi proteinele muşchiului cardiac; de altfel, acest mecanism este implicat în patogenia febrei reumatismale. În aceeaşi categorie se include producerea de anticorpi nefrotoxici împotriva propriilor membrane glomerulare la oaie, după administrarea

Scanned with OKEN Scanner

de membrane glomerulare umane sau de maimuță (nefrita Steblay). În patologia umană este de asemenea cunoscută situația în care anticorpii anticolon din colita ulcero-hemoragică reacționează și cu *Escherichia coli*. Encefalita postvaccin antirabic și encefalomielita alergică sînt afecțiuni ce recunosc același mecanism de producere.

5. Celulele T-supresoare au rol în reglarea răspunsului imun și în alterările lor se produc perturbații în funcționarea efectorilor imunității.

Indiferent de mecanismul implicat sau presupus ca responsabil de producerea leziunilor autoimune se observă, totuși, o tendință la apariția în anumite familii a acestor boli. Chiar existența de autoanticorpi la indivizi clinic sănătoși este mult mai mare la congenerii bolnavilor decît în populația generală. O asemenea predispoziție familială s-a observat net cel puțin în cazul tiroiditei Hashimoto, LED, cirozei biliare primitive, anemiei pernicioase etc. Acest fapt pledează pentru participarea unor factori genetici la patogenia acestor boli. Trebuie de reținut, de asemenea, că în mod experimental leziuni autoimune prin anticorpi sau celule cu specificitate antiorgan se obțin, în general, cînd antigenul este administrat în mod cronic (timp îndelungat și repetat) și, mai ales, cînd antigenul este administrat în adjuvanți ca în cazurile de encefalomielite, tiroidite și orhite experimentale.

Leziunile sînt produse prin aceleași mecanisme care acționează și în cazul distrugerii heteroantigenelor și a celulelor-țintă purtătoare de aloantigene, și anume: acțiunea celulelor T activate, reacția de tip anafilactic, acțiunea complexelor antigen-anticorp, coagularea intravasculară etc.

Aceste mecanisme și aspectele morfologice ale leziunilor din principalele boli autoimune vor fi expuse mai detaliat în continuare.

BOLILE ȚESUTULUI CONJUNCTIV

Sînt cunoscute în patologie sub denumirea de boli de colagen, încercîndu-se astfel să se acrediteze ideea că bolile sînt consecința lezării primordiale a colagenului. Ele constituie un grup de afecțiuni avînd drept factor comun un mecanism etio-patogenic de tip imunologic. Morfologic aceste boli prezintă o leziune comună și anume o distrofie fibrinoidă la nivelul zonei de conflict antigen-anticorp.

Sediul cel mai frecvent al acestor leziuni este constituit de pereții vaselor și de alte structuri conjunctive — țesut articular și periarticular, țesut conjunctiv dermic și interstițiile diferitelor organe. Modificarea morfologiei componentelor structurate ale țesutului conjunctiv (fibrele de colagen și reticulină) a generat ideea că aceste boli ar constitui manifestări clinice consecutive alterării primordiale a colagenului. De fapt această alterare a colagenului este consecutivă conflictului antigen-anticorp și plasmexodiei ce va antrena și o modificare a relației dintre substanța fundamentală și componentele fibrilare. Se produce astfel o omogenizare a fibrelor de colagen care formează aparent o masă comună cu substanța fundamentală. Bolile care pot fi incluse în această categorie sînt: reumatismul articular acut, lupusul eritematos diseminat (LED), panarterita nodoasă, artrita reumatoidă (AR), dermatomiozita, sclerodermia.

Reumatismul articular (febra reumatismală) este singura boală din această categorie la care agentul etiologic este cunoscut, fiind reprezentat de streptococii β-hemolitici din grupa A care au proteina M în structura peretelui. Sediul agresiunii imunologice este constituit din țesut conjunctiv articular și al inimii, leziunea avînd un aspect morfologic caracteristic.

Pe lîngă argumentele clasice care sugerau un mecanism imunoalergic (apa-

Scanned with OKEN Scanner

riția bolii la un anumit timp după o prealabilă infecție, sterilitatea leziunilor și aspectul lor morfologic), progresul imunologiei moderne a făcut posibilă clarificarea mecanismelor intime de producere a leziunii. S-au evidențiat atît anticorpii cu specificitate față de produse streptococice (antistreptolizine, antistreptokinaze, antistreptodornaze), cît și anticorpi ce reacționează cu țesutul miocardic. Acești din urmă anticorpi reacționează cu sarcolema și zona subsarcolemală, uneori cu sarcoplasma, dînd și un aspect de fluorescență difuză în musculatura netedă a pereților vasculari. Anticorpii au fost evidențiați prin imunofluorescență și prin reacții de imunoprecipitare cu diverse extracte antigenice tisulare. Două mecanisme au fost incriminate în inducerea răspunsului imun: 1) posibilitatea unei similitudini între componenta streptococică (proteina M) și structurile miocardice, facilitînd astfel o reacție încrucișată și 2) posibilitatea ca sub acțiunea lezantă a streptococului și a produselor sale țesutul miocardic alterat să devină antigenic.

În reumatismul articular au fost descrise și fenomene autoimune de tip celular.

Deși nu se încadrează în grupul bolilor de colagen unele fenomene imune, cum sînt cele din infarctul miocardic, cele din miocardiopatia idiopatică primitivă și cele din inima transplantată, totuși le tratăm aici datorită faptului că ele sînt corelate cu leziuni cardiace.

In infarctul miocardic au fost evidențiate fenomene de ordin imunologic. Astfel la 14—21 zile de la debutul infarctului, apar anticorpi antifibră miocardică și uneori antimușchi neted. Rolul acestor anticorpi este încă nelămurit deși există opinii exprimate că ei ar contribui la menținerea leziunilor postinfarct sau chiar la apariția fenomenelor ischemice.

Modificarea reactivității imunologice a fost demonstrată și într-o afecțiune miocardică mai rară ca miocardopatia idiopatică primitivă. În această boală se găsesc niveluri crescute de imunoglobuline precum și autoanticorpi antimușchi neted și antimitocondriali. Modificările imunologice din inima transplantată nu sînt de tip autoimun ci sînt expresia imunității de transplant — deci reacție inflamatorie tip rejecție de grefă.

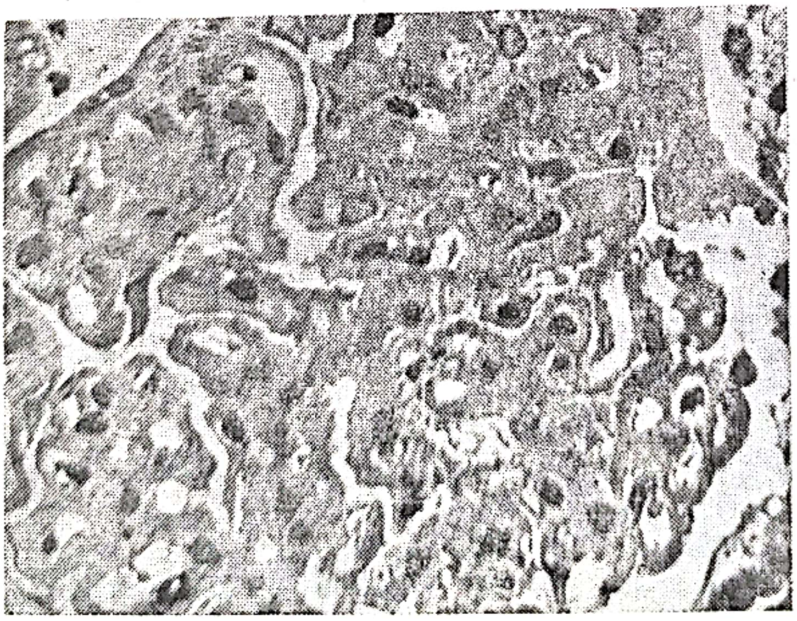

Fig. VI—5. — LED. Rinichi (H.E. Ob. 40). Aspect tipic pentru leziunea glomerulară a LED, constînd în îngroșarea uniformă a anselor capilare *(wireles)*.

Scanned with OKEN Scanner

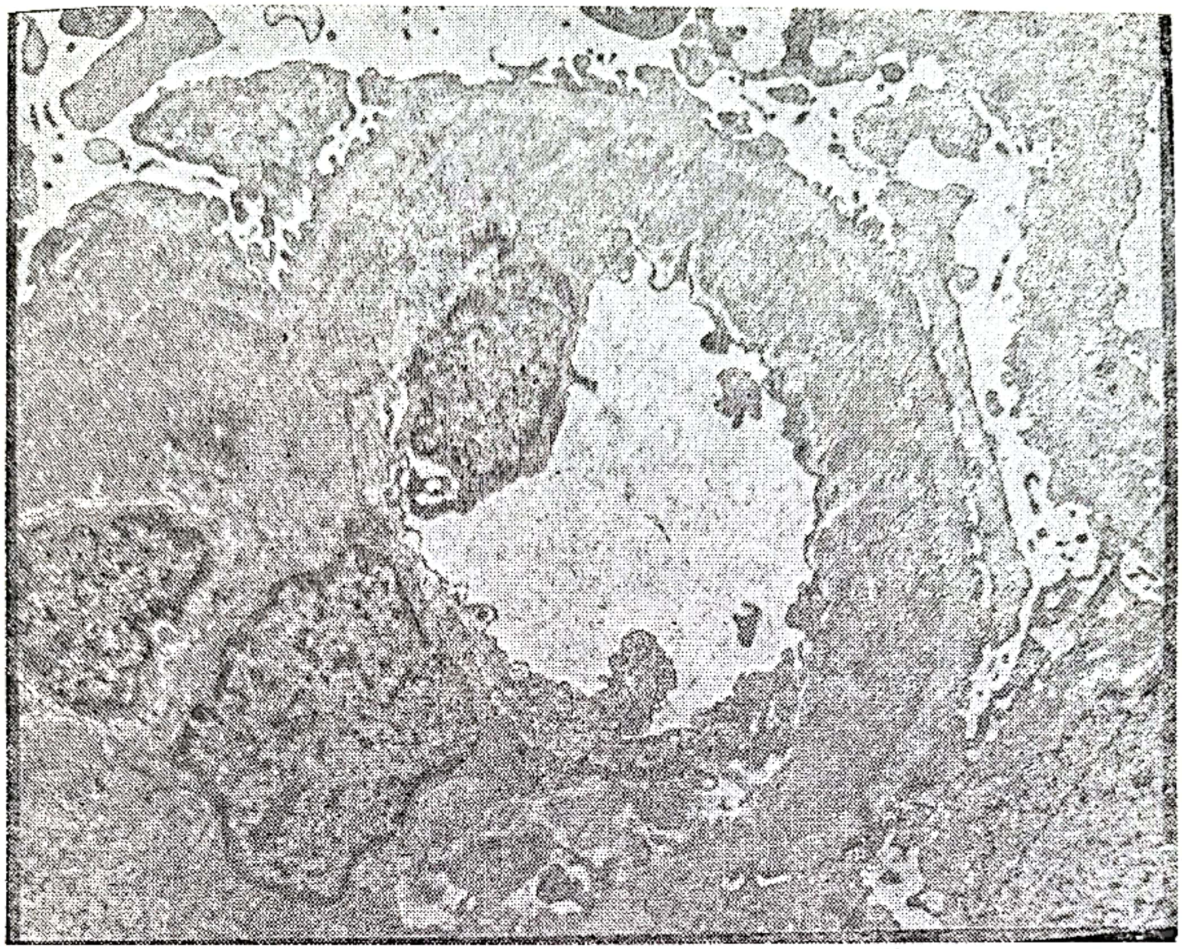

Fig. VI—6. — LED. (Microscopie electronică — puncție renală). Se observă un capilar cu îngroșarea marcată a membranei bazale, datorită depunerii unui material omogen electronodens între endoteliu și membrana bazală.

LUPUSUL ERITEMATOS DISEMINAT (LED)

Este boala în care fenomenele autoimune au fost cel mai clar evidențiate. Ca și în celelalte boli de colagen, fenomenele autoimune sînt de tip sistemic și nu localizate la nivelul unui organ.

Leziunile principale din LED sînt produse de depozitarea la nivelul membranelor bazale capilare (din derm, rinichi, dar și din alte viscere) a complexelor antigen-anticorp. Analize imuno-chimice au evidențiat prezența în aceste complexe a acizilor nucleici (ADN mono- și bicatenar, ARN).

La nivelul rinichilor, depunerile duc la îngroșarea membranei bazale evidențiabilă optic (fig. VI—5) și electronooptic (fig. VI—6), iar prin tehnici imunohistochimice s-a demonstrat prezența diverselor categorii de antigene nucleare, a componentelor complementului, precum și, uneori, o specificitate antimembrană a anticorpilor eluați. Anticorpii antinucleari (AAN) pot favoriza fagocitarea *in vitro* a fragmentelor nucleare (rol opsonizant), producînd celula LE (granulocit încărcat cu fragmente nucleare). Anticorpii antinucleari constituie un marker prețios atît pentru diagnostic cît și pentru urmărirea evoluției afecțiunii. Anticorpii antinucleari se pot lega de resturi nucleare omogenizate (corpi hemotoxilinofili) (fig. VI—7).

Scanned with OKEN Scanner

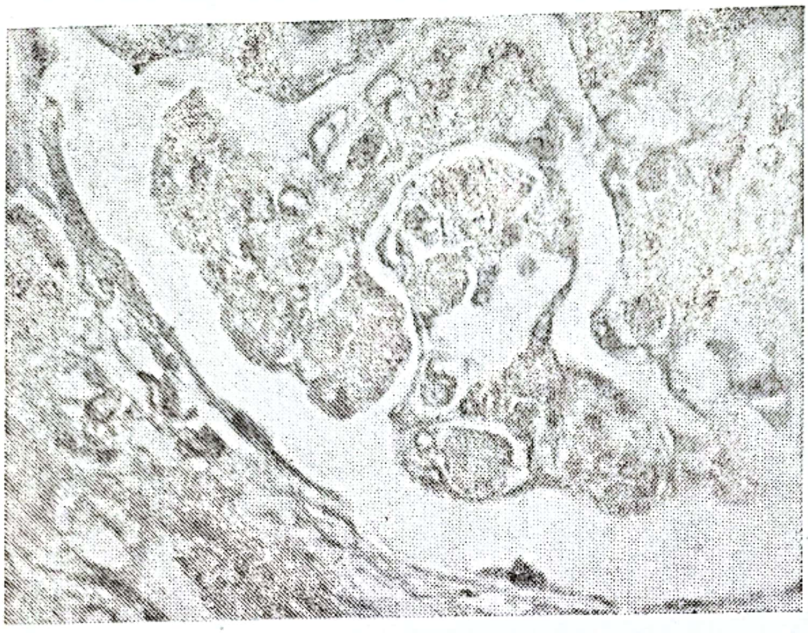

Fig. VI—7. — LED. Rinichi (Tricrom Goldner. Imersie). Se observă prezența în ansele capilare glomerulare a corpilor hematoxilinofili (resturi nucleare omogenizate, de obicei învelite cu Ig cu specificitate antinucleară).

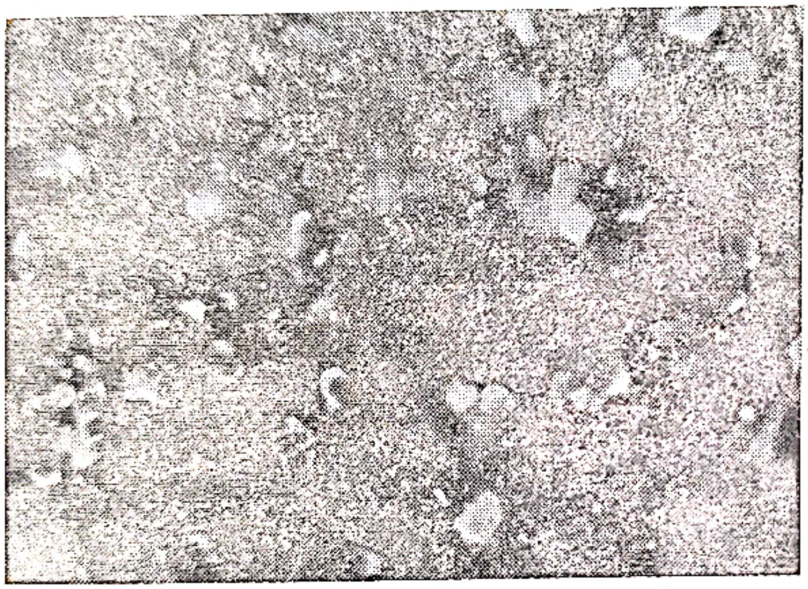

Fig. VI—8. — Secțiune la criostat din ficat de șobolan (Imunofluorescență indirectă. Ob. 40). S-a aplicat ser de pacient cu LED, care conține anticorpi anti-nucleari, și ser anti-Ig umane conjugat cu izotiocianat de fluoresceină. Anticorpii antinucleari evidențiază toți nucleii prezenți pe secțiune. Aspect de inel nuclear întîlnit predominant în LED.



Fig. VI—9. — Secțiune la criostat din stomac de șobolan (Imunofluorescență indirectă. Ob. 20). S-a aplicat serul unui pacient cu hepatită cronică activă, urmat de ser anti-Ig umane conjugat cu izotiocianat de fluoresceină. Anticorpii anti-mușchi neted din serul pacientului evidențiază foarte clar structurile care conțin antigen de mușchi neted și anume: *muscularis mucosae*, benzile musculare verticale din mucoasă și peretele vaselor din submucoasa gastrică.

Scanned with OKEN Scanner

A fost evidențiată și o altă categorie de autoanticorpi, legați *in vivo* de membrana bazală a epidermului și care sînt considerați a avea un rol patogen în producerea leziunilor cutanate.

În această boală se pot releva, în mod indubitabil, leziuni consecutive acțiunii altor autoanticorpi, cum ar fi leucopenie, anemie și trombocitopenie.

Anticorpii antilimfocitari recent investigați se pare că au un rol mai larg în patogenie, deoarece prin interacțiune cu limfocitele T previn exercitarea rolului supresor al limfocitelor T asupra limfocitelor B, acestea din urmă secretînd în mod necontrolat diversele categorii de autoanticorpi. Pe lîngă anticorpii antinucleari (fig. VI—8) uneori bolnavii prezintă anumite categorii de autoanticorpi întîlniți cu frecvență maximă în afecțiuni hepatice și anume anticorpii antimușchi neted (AMN) (fig. VI—9) și anticorpii antimitocondriali. În aceste cazuri, se pare că producerea lor se datorește existenței unor leziuni hepatice subclinice.

În afară de acești anticorpi, au mai fost descriși și anticorpi cu specificitate de organ, ca: anticorpi antitiroidieni, anticelule parietale gastrice, antimușchi striat. Prognosticul a fost mult ameliorat prin tratamentul imunosupresiv.

Ca și în alte afecțiuni autoimune și în LED a fost evidențiată predispoziția genetică. LED apare cu frecvență sporită la femei și în familii care prezintă și alte boli de colagen. De asemenea, s-a observat că se asociază cu haplotipul HLA8.

S-ar putea ca la baza producerii fenomenelor autoimune să existe o denaturare nucleară indusă viral sau de agenți toxici.

În acest sens putem cita modele experimentale de LED cum ar fi boala șoarecilor produsă la hibrizii F_1NZB-NZW la care o sușă poartă virusul (de tip Gross) iar cealaltă prezintă o predispoziție genetică pentru boli autoimune.

De asemenea, la om au fost descrise leziuni de tip lupic cu un tablou autoimun asemănător după administrarea unor medicamente, în special hidralazină și la care dacă se întrerupe tratamentul boala se vindecă.

ARTRITA REUMATOIDĂ (AR)

Spre deosebire de LED unde conflictul este mai generalizat, în AR (cunoscută sub vechea denumire de PCE — poliartrita cronică evolutivă), agresiunea se manifestă la nivelul seroaselor articulare. Răspunsul local imun este foarte viu și însoțit, în timp, de fenomene autoimune sistemice.

În această boală fenomenul definitoriu pentru patogenia sa, inclusiv pentru diagnostic, este reprezentat de prezența factorilor reumatoizi (FR). Factorii reumatoizi sînt reprezentați de autoanticorpi în special de tip IgM dar și IgG, cu specificitate antiimunoglobulinică. Imunoglobulinele care sînt în mod normal, substratul anticorpilor, de data aceasta capătă proprietăți autoantigenice. Autoantigenicitatea pare a fi conferită de o modificare conformațională indusă de o prealabilă reacție antigen-anticorp în care imunoglobulinele erau anticorpul.

Ipoteza cea mai plauzibilă, referitoare la factorul declanșator al bolii, incriminează prezența unui agent infecțios care provoacă o inflamație la nivelul seroasei articulare cu apariția anticorpilor și autoanticorpilor. Prezența complexelor antigen-anticorp la nivelul seroaselor articulare constituie un important stimul leucotactic.

Conflictul imunologic local este demonstrat de prezența abundentelor infiltrate plasmocitare și de capacitatea plasmocitelor de a secreta imuno-

Scanned with OKEN Scanner

globuline cu specificităţi de factor reumatoid. De asemenea, a fost demonstrată scăderea marcată a complementului în lichidul articulaţiilor afectate care în ser are valori normale.
În lichidul articular şi la nivelul seroasei au fost evidenţiate numeroase leucocite. Eliberarea enzimelor hidrolazice lizozomale în cursul fagocitării complexelor imune constituie principalul mecanism de producere a leziunilor cartilajului şi colagenului articular, cu aspectul morfologic caracteristic.

Şi în această afecţiune, mecanismul de boală cu complexe imune creează leziuni vasculare sistematizate, complexele fiind reprezentate de imunoglobulinele cuplate cu anticorpii antiimunoglobulinici (factorii reumatoizi). Persistenţa inflamaţiei şi morfologia ei ar fi explicate şi prin antigenicitatea modificată a produşilor rezultaţi în decursul inflamaţiei, cu inducerea autoanticorpilor. Legarea autoanticorpilor de componentele respective întîrzie curăţirea focarului de necroză, fapt ce determină apariţia fenomenelor inflamatorii granulomatoase.

Prezenţa depunerilor amiloide constituie un argument pentru existenţa unei hiperstimulări a sistemului imun în această boală. În AR se întîlnesc şi alte fenomene autoimune. Astfel, au fost descrişi în 30—40% din cazuri anticorpi antinucleari, uneori specifici granulocitari, precum şi antimitocondriali, antimuşchi neted, a căror contribuţie la realizarea tabloului clinico-morfologic al bolii este mai puţin precizată.

SCLERODERMIA ŞI DERMATOMIOZITA

Aceste boli le expunem împreună întrucît, de obicei, simptomatologia lor este intricată, în sclerodermie predominînd leziunea cutanată. În aceste boli, conflictul imunologic apare mai puţin evident şi constă în apariţia AAN, dar într-un procent mai mic de cazuri şi a unor anticorpi antimuşchi striat, în dermatomiozită, asemănători autoanticorpilor din *miastenia gravis*, dar fără specificitate pentru placa neuromotorie.
S-a afirmat că există şi unele fenomene de hipersensibilitate celulară faţă de antigenele muşchiului striat. Leziunea vasculară este prezentă, realizînd în special leziuni glomerulare (fig. VI-10), clare, fără însă a se putea caracteriza substratul lor patologic. Afectarea funcţiei supresoare a

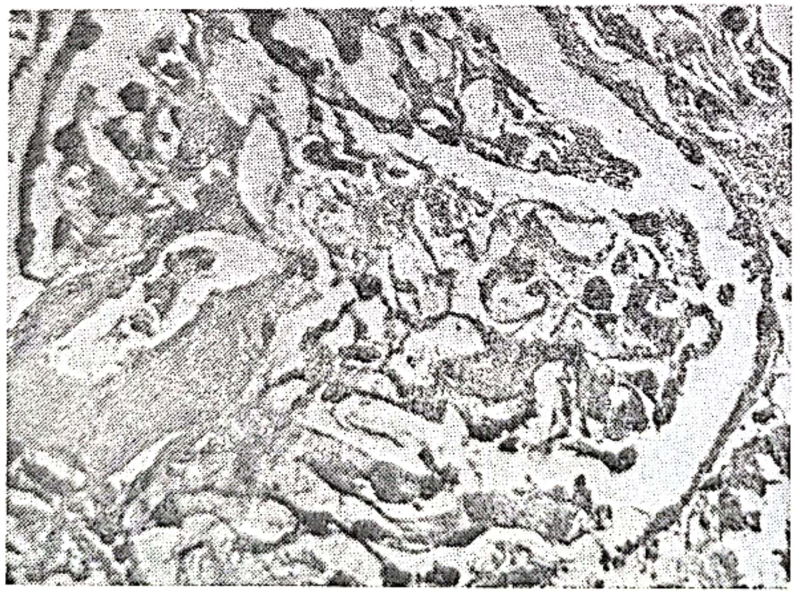

Fig. VI—10.— Dermatomiozită. Rinichi (Tricrom Goldner. Ob. 40). Leziune cu necroză fibrinoidă masivă a anselor capilare în zona polului vascular. Se observă zone de fibrinoid şi în alte zone glomerulare.

Scanned with OKEN Scanner

Fig. VI—11. — PAN. Arteră pancreatică (Tricrom Goldner, Ob. 20). Necroză fibrinoidă masivă a peretelui arterial, care cuprinde aproape întreaga circumferință și se extinde și în țesutul conjunctiv. Discret infiltrat limfocitar perivascular.

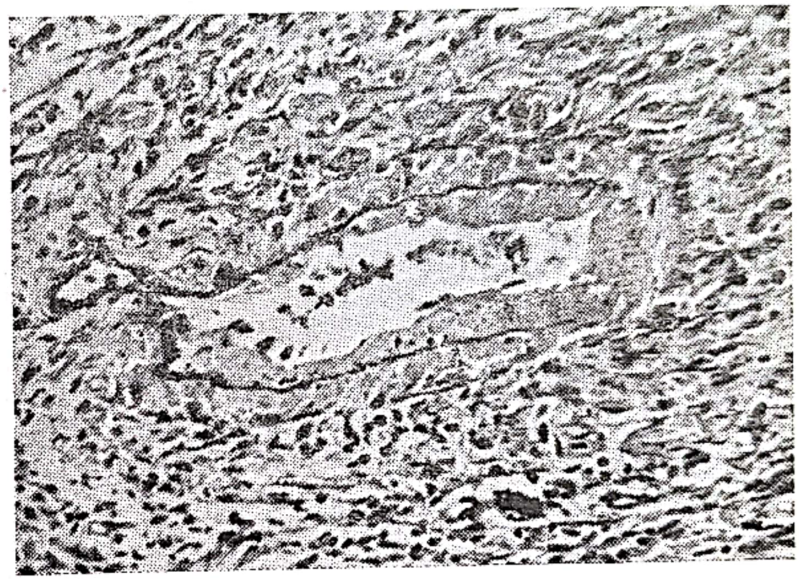

Fig. VI—12.—PAN. Aceeași arteră pancreatică (Col. Hornonski. Ob. 20). Îngroșarea intimei prin prezența de depozite fibrinoide. Întreruperea limitantei elastice interne.

Fig. VI. — 13. PAN. Arteriolă miocardică (Tricrom Goldner. Ob. 40). Aspect tipic granulomatos de leziune arteriolară. Proliferare endotelială, necroză fibrinoidă a întregului strat muscular, infiltrat masiv limfo-histiocitar.

Scanned with OKEN Scanner

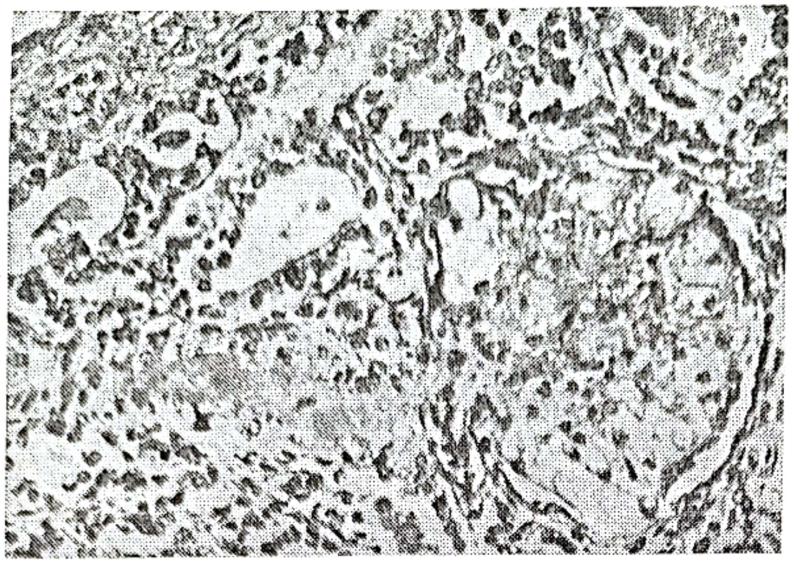

Fig. VI—14.—PAN. Rinichi (Col. PAS. Ob. 20). Arteriola preglomerulară prezintă un proces de necroză fibrinoidă care se continuă și în glomerul. Infiltrat limfo-histiocitar interstițial.

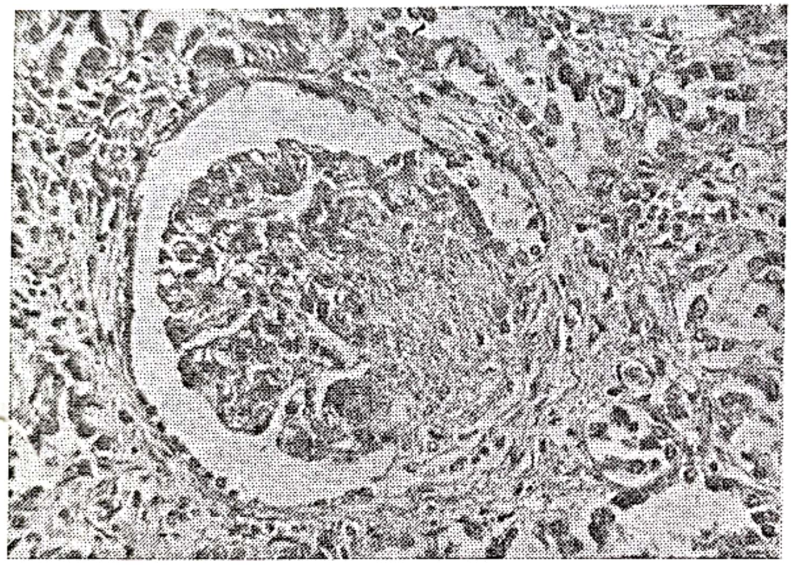

Fig. VI—15.—PAN. Rinichi (Tricrom Goldner. Ob. 20). Leziune tipică glomerulară de colagenoză parțială, situată la nivelul polului vascular (glomerulită segmentară).

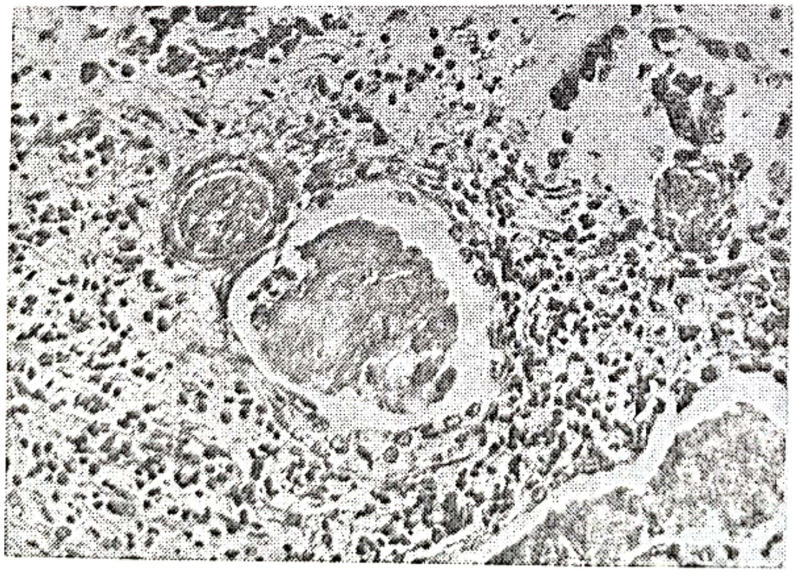

Fig. VI—16.—PAN. Rinichi (Tricrom Goldner. Ob. 10). Leziune fibrinoidă a arteriolei preglomerulare care prin obstruarea lumenului realizează un infarct glomerular. Proliferarea nucleilor foiței parietale a capsulei Bowman. Bogat infiltrat limfo-histiocitar interstițial.

Scanned with OKEN Scanner

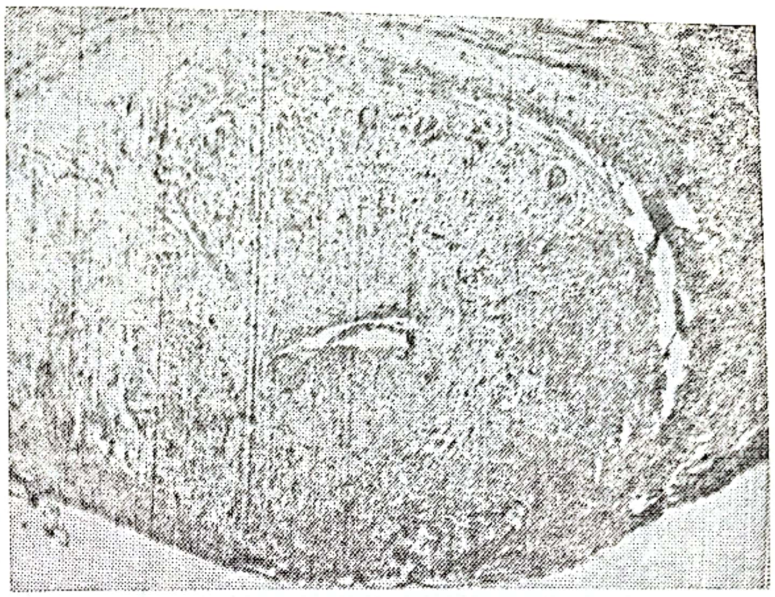

Fig. VI—17. —Arterită temporală. Se observă un infiltrat inflamator granulomatos în peretele arterei, care obstrucează lumenul arterial.

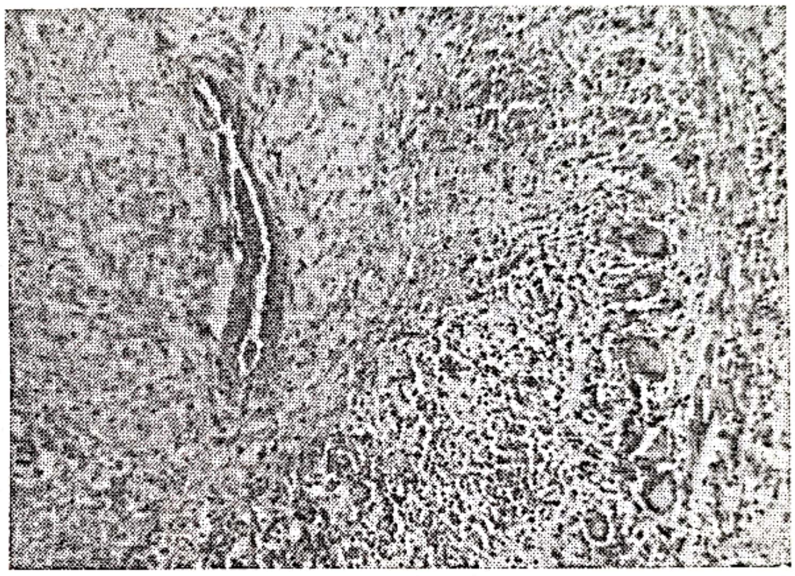

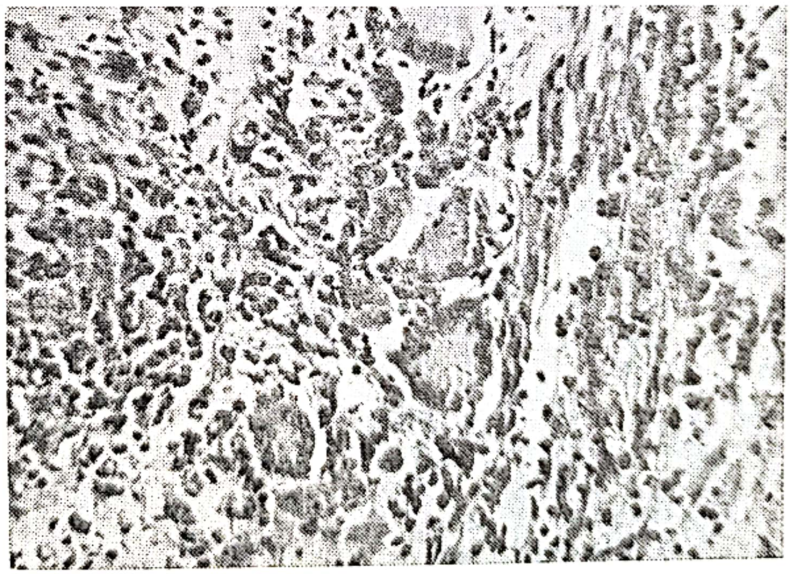

Fig. VI—13 și *VI—19.* — Același caz — măriri mai mari. Se observă celule gigante și infiltrat inflamator polimorf, cu formarea de granuloame de tip pseudotuberculos.

Scanned with OKEN Scanner

celulelor T ar putea explica incidența sporită a cancerului la bolnavii cu dermatomiozită.

PANARTERITA NODOASĂ (PAN)

În această afecțiune impresionează, în primul rînd, leziunea vasculară care cuprinde în evoluția ei întregul perete arterial, realizînd un echivalent comun al fenomenului Arthus și al fenomenelor vasculare din boala serului. Necroza fibrinoidă este foarte amplă (fig. VI-11, VI-12) iar infiltratul glomerular granulocitar foarte abundent, realizînd într-o anumită etapă un aspect granulomatos (fig. VI-13). În această boală, pentru existența unui substrat alergic pledează prezența eozinofilelor la locul leziunii și creșterea numărului lor în sînge, demonstrarea imunoglobulinelor și complementului în vasele cu leziuni de acest tip, precum și evoluția bolii în puseuri.

Leziunile arteriale se însoțesc de leziuni ischemice (infarcte) în diverse organe. În ordine descrescîndă, ele apar în: rinichi (fig. VI-14, VI-15, VI-16), miocard, splină, SNC.

Dintre toate bolile de colagen, fenomenele autoimune sînt cel mai slab reprezentate în PAN.

Date care să ateste un mecanism direct autoimun au fost comunicate sporadic și ele constau din: prezența de autoanticorpi antinucleari și antimușchi neted.

În toate bolile de colagen a fost investigată existența unei hipersensibilizări de tip seric și celular față de componentele colagenului. Datele de pînă acum sînt contradictorii și asemenea mecanisme nu sînt suficient demonstrate.

Din punct de vedere morfologic leziuni asemănătoare (degenerescență fibrinoidă, leziuni granulomatoase) prezintă și alte vasculite ca: trombangeita obliterantă, arterita temporală (fig. VI-17, VI-18, VI-19), boala fără puls precum și granulomatoza Wegener (după unii autori variantă a PAN), însă investigațiile imunologice nu au relevat cu certitudine fenomene de tip autoimun.

BOLILE RENALE CU MECANISM AUTOIMUN

Mecanismele autoimune au fost dovedite în patogenia unor glomerulonefrite. Deși în patogenia glomerulonefritelor au fost implicate două mecanisme de producere a leziunilor, unul direct în care anticorpii reacționează cu structurile membranelor bazale și altul indirect în care leziunile sînt consecința acumulării complexelor antigen-anticorp la acest nivel, în patologia umană ultima eventualitate se întîlnește în aproape 95% din cazuri. Leziunile produse prin anticorpi antimembrană bazală se întîlnesc mai mult în modele experimentale, cum ar fi nefrita Masugi, nefrita Steblay, echivalentul lor în patologia umană fiind reprezentat de sindromul Goodpasture. În aceste afecțiuni, mecanismul principal constă din acțiunea lezantă asupra membranelor glomerulare a anticorpilor heterologi în glomerulonefrita Masugi și autologi în glomerulonefrita Steblay și în sindromul Goodpasture. Acest mecanism nu este singurul responsabil de toate leziunile produse, cel puțin în cazul nefritei Masugi. La acțiunea lezantă a anticorpilor heterologi antimembrană se adaugă, în a doua fază, acțiunea anticorpilor autologi care se dezvoltă împotriva anticorpilor heterologi (care sînt imunoglobuline străine), formînd complexe pe membrana bazală și amplificînd astfel leziunile. Interacțiunea anticorpilor și a antigenelor de la nivelul glomerulului determină acumularea de PMN care, eliberînd enzime litice, determină leziunile glomerulare. Intervenția complementului este încă neclară.

Scanned with OKEN Scanner

În nefrita Steblay leziunile sînt directe, fiind consecința apariției anticorpilor antimembrană bazală, ca urmare a imunizării oilor cu membrane heterologe (de om sau maimuță) și în care anticorpii antimembrană bazală de om sau maimuță reacționează (reactivitate încrucișată) cu propriile membrane glomerulare ale oii. Anticorpii produși față de heteroproteine vor reacționa, de data aceasta, ca un ser nefrotoxic față de propriul rinichi.
În patologia umană singura afecțiune care poate fi inclusă în această categorie este sindromul Goodpasture, în care antigenul este reprezentat de membrana bazală a capilarelor pulmonare alterate. Anticorpii produși față de aceste structuri vor reacționa și cu membranele glomerulare, realizînd glomerulonefrita autoimună din acest sindrom.

Bolile renale cu complexe circulante imune reprezintă marea majoritate a situațiilor din patologia umană. Leziunile sînt consecința acumulării complexelor la nivelul glomerulilor.

După natura antigenului întîlnim două categorii de afecțiuni:

1) afecțiuni în care antigenul este un heteroantigen (streptococic, parazitar, viral) și

2) afecțiuni în care complexul constituie un autoantigen (acizi nucleici, factori reumatoizi și antigene tubulare renale).

În prima categorie se includ glomerulonefrita streptococică, malarică, din hepatitele antigen HB_s pozitive iar în a doua categorie, glomerulonefrita lupică, leziunile renale ale bolnavilor cu artrită reumatoidă și anumite leziuni renale produse prin alterări tubulare; în această ultimă categorie ar putea fi inclusă nefrita endemică balcanică (cel puțin ca mecanism parțial). Argumentul că în aceste boli leziunea renală este produsă prin complexe circulante imune a fost reprezentat de crearea bolii experimentale la animale și evidențierea antigenelor, anticorpilor și complementului la nivelul membranei glomerulare și mezangiale.
Diagnosticul în aceste afecțiuni se realizează prin tehnici imunomorfologice care includ: examenul direct în imunofluorescență (caracterizare de antigen și anticorp — fig.VI-1, VI-3), eluții de antigen și anticorpi de la acest nivel și cercetarea specificității lor prin tehnici de imunochimie și de imunofluorescență indirectă (fig.VI-2).
În imunofluorescența directă, în aplicarea pe secțiuni la criostat provenite din biopsii renale a antiserurilor (antiimunoglobuline anticomplement, antistreptococ etc.), marcate cu fluoresceină, se realizează vizualizarea depunerii de imunoglobuline, complement sau/și antigen (fig. VI-3 și VI-4), în funcție de antiserul utilizat și de tipul de boală în structurile glomerulare.

În sindromul Goodpasture s-au evidențiat depuneri continue de imunoglobuline la nivelul membranei bazale glomerulare, în timp ce în bolile cu complexe imune în funcție de antiserul utilizat, fluorescența este granulară, depozitul fiind observat în membrana capilarului glomerular sau în mezangii, celula mezangială avînd capacități fagocitare.

BOLI DIGESTIVE CU COMPONENTĂ IMUNĂ

Dintre bolile digestive la care s-au putut evidenția mecanisme patogenetice de tip autoimun enumerăm: anemia Biermer, boala Crohn, recto-colita ulcero-hemoragică și unele hepatopatii cronice (hepatita cronică activă, ciroza biliară primitivă etc.) și așa-zisele ciroze criptogenetice.

ANEMIA BIERMER

În anemia Biermer au fost descrișii anticorpi anticelule parietale gastrice care apar și în alte afecțiuni digestive și endocrine, însă, în plus, în această

Scanned with OKEN Scanner

boală au fost evidenţiaţi anticorpi, care pot fi consideraţi ca patognomonici pentru această boală şi anume anticorpii antifactor intrinsec. Aceştia se găsesc atît în ser, cît şi în sucul gastric al pacienţilor. Majoritatea leziunilor (vezi cap. „Patologia ţesutului hemato- şi limfopoietic") care se întîlnesc în anemia Biermer sînt o consecinţă a lipsei factorului intrinsec, inactivat prin mecanisme autoimune.

BOALA CROHN

În această boală se includ inflamaţiile granulomatoase cu aspect histologic sarcoid ale ileonului terminal şi/sau ale colonului. Mecanismele autoimune din această boală sînt controversate. În ciuda existenţei, la aceşti bolnavi a anticorpilor antimucoasă intestinală, argumentele referitoare la alterarea răspunsului imun celular sînt mai importante. Există bolnavi cu agammaglobulinemie care prezintă acest tip de afecţiune intestinală. Pentru intervenţia mecanismelor mediate celular pledează şi faptul că limfocitele acestor bolnavi au acţiune citotoxică asupra culturilor de mucoasă intestinală şi, în plus, histologic, leziunile sînt asemănătoare cu cele din tuberculoză şi, în special, din sarcoidoză.

RECTO-COLITA ULCERO-HEMORAGICĂ

Cronicitatea, asocierea bolii cu alte afecţiuni cu patogenie autoimună, precum şi lipsa unui agent etiologic evident au constituit argumentele pentru o ipoteză patogenică autoimună.
În sprijinul acestei ipoteze s-au adăugat şi dovezi de laborator, constînd în existenţa la un număr important de bolnavi a anticorpilor antimucoasă de colon şi antiproteine alimentare, în paralel cu o scădere a plasmocitelor producătoare de IgA din mucoasa colonului. La aceiaşi bolnavi au fost puşi în evidenţă anticorpi contra unor germeni intestinali ca *E. coli* şi *Streptococcus faecalis*. S-au adus de asemenea dovezi în sprijinul participării mecanismelor imune de tip celular ca: transformarea blastică a limfocitelor cu antigene de colon şi acţiunea citotoxică a limfocitelor faţă de mucoasa colonului, ca şi în cazul bolii Crohn. Tratamentul cu anticorpi şi alte imunosupresive ameliorează mult evoluţia bolii.

HEPATOPATII CRONICE ÎNSOŢITE DE FENOMENE AUTOIMUNE

În această categorie pot fi incluse hepatita cronică activă, ciroza biliară primitivă (CBP) şi cirozele criptogenetice. În aceste hepatopatii cronice s-au evidenţiat modificări ale reactivităţii imunologice — unele nespecifice — ca hiperimunoglobulinemia şi deprimarea răspunsului imun (par a fi fenomene secundare), altele care pot fi incluse în categoria autoanticorpilor cu specificităţi de ţesut, ca anticorpii antimuşchi neted (AMN), anticorpii antinucleari (AAN), anticorpii antimitocondriali (AM) şi anticorpii antimicrosomali. S-au descris şi anticorpi cu specificităţi faţă de diverse organe, însă altele decît ficatul, ca anticorpi anticelulă parietală gastrică, anticorpi antimicrosomali tiroidieni şi anticorpi antieritrocite. În ultimii doi ani a putut fi demonstrată o imunitate specifică antificat atît de tip umoral cît şi de tip celular. Antigenele sînt reprezentate de o lipoproteină de membrană hepatocitară şi o proteină microsomală hepatică. Acest fapt a sprijinit ipoteza autoimună a acestor hepatopatii, mecanismul patogenic cel mai incriminat fiind de tip citotoxicitate mediată prin anticorpi. Evidenţierea autoanticorpilor este importantă pentru că ajută la diagnosticul bolii şi la stabilirea evoluţiei. Şi în această categorie de boli autoimune s-a obser-

Scanned with OKEN Scanner

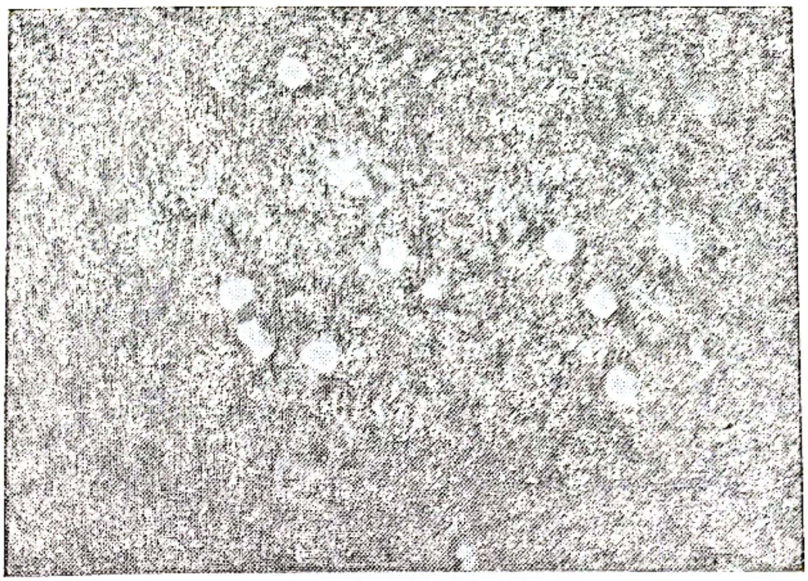

Fig. VI—20.— Biopsie hepatică de la un pacient cu hepatită cronică activă virală B (Imunofluorescență directă. Ob. 20). Serul anti-HB_c evidențiază prezența $AgHB_c$ într-un grup de nuclei hepatocitari care se colorează specific.

vat că există o predispoziție genetică, deoarece bolnavii prezintă haplotipul HLA 1-8.

Analiza fenomenelor autoimune din hepatopatiile cronice permite diferențierea hepatitei cronice active de leziunile hepatice însoțitoare ale bolilor de colagen, la care anticorpii antimușchi neted au o incidență și titru mult mai reduse. De asemenea, prezența de AM stabilește diagnosticul de ciroză biliară primitivă, diferențiind-o de alte forme de colestază.

Pe baza unor markeri imunologici s-a putut stabili filiația hepatită virală acută — hepatită cronică agresivă — ciroză hepatică. Unul din markerii care a permis această filiație este antigenul asociat hepatitei virale B (AgHB) (fig. VI-20). Pentru cronicizarea hepatitelor virale A încă nu s-au evidențiat markeri specifici.

Referitor la mecanismul de producere și întreținere a leziunilor au fost avansate unele explicații patogenice ce pot fi logic integrate în lanțul de feno-

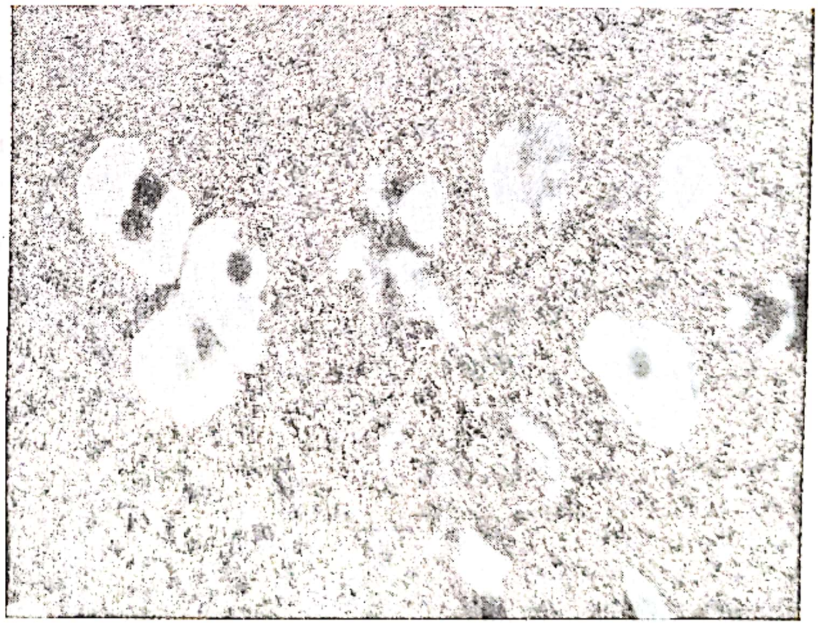

Fig. VI—21.—Biopsie hepatică aparținînd unui pacient cu hepatită cronică persistentă virală B (Imunofluorescență directă. Ob. 40). Serul anti-HB_s evidențiază prezența $AgHB_s$ în citoplasma unor hepatocite.

Scanned with OKEN Scanner

mene autoimune. Se știe că boala este rezultatul conflictului dintre agentul patogen și reacția gazdei. În cazul hepatitei acute virale B se constată o tendință neobișnuită la cronicizare. Acest fenomen a fost interpretat ca fiind datorit existenței în învelișul virusului ($AgHB_s$) (fig. VI-21) a numeroase proteine sintetizate de ficat (albumină, transferină, complement etc.). Componentele autoloage hepatice de pe suprafața virusului legate de proteinele virale pot constitui un imunogen puternic în care proteinele proprii gazdei joacă un rol de haptenă, iar virsul, de purtător *(carrier)*, generînd astfel la unii bolnavi cu o anumită predispoziție fenomene autoimune. Se știe că există două categorii de bolnavi: a) o categorie care prezintă AgHB și la care fenomenele autoimune sînt mai slab reprezentate și b) o categorie în care AgHB nu poate fi evidențiat, în schimb există o gamă largă de autoanticorpi și cu titru ridicat. Ipoteza mai sus-amintită este în măsură să explice diferențele între cele două categorii. Virusul este agentul etiologic determinant al leziunilor în forma cu persistență virală. Persistența este atribuită unui deficit în funcția limfocitelor T *helper*, în care caz secreția de anticorpi anti HB de către limfocitele B este insuficientă pentru eliminarea agentului viral. În forma autoimună funcția celulelor T supresoare este deficitară, apărînd fenomenele autoimune provocate de hiperreactivitatea celulelor limfoide B.

Multă vreme hiperimunoglobulinemia întîlnită în aceste afecțiuni a fost interpretată drept o consecință a apariției autoanticorpilor, implicit a hiperreactivității imunologice. Recent hiperimunoglobulinemia a fost interpretată ca expresie a hiperstimulării limfocitelor splenice, secundară scăderii funcției de *clearance*, exercitată de celulele Kupffer, atît de importantă în eliminarea antigenelor din teritoriul digestiv. Se susține că celulele Kupffer fiind angajate, în hepatite, în fagocitarea autoantigenelor hepatice sînt suprasolicitate și decompensate, scăpînd astfel multe antigene în circulația generală, antigene care vor stimula splina.

Pentru existența de mecanisme imunologice în producerea leziunilor din unele hepatopatii cronice pledează și aspectul morfologic, caracterizat prin abundente infiltrate limfo-plasmocitare în spațiul port și în interiorul lobului. Pătrunderea acestora în interiorul lobului a generat noțiunea de agresivitate. Recent a fost descrisă și o altă categorie de autoanticorpi specifici* pentru existența unei alterări a funcției hepatice și anume, anticorpii antialbumină polimerizată (AAA).

BOLILE ENDOCRINE CU COMPONENTĂ IMUNĂ

Bolile endocrine sînt printre primele afecțiuni în care au fost puse în evidență fenomene autoimune. Primul autor care a descris anticorpii antitiroidieni a fost neuropatologul român Gh. Marinescu. Dintre bolile care au cel mai caracteristic tablou clinico-morfologic de boală autoimună este gușa limfomatoasă cronică (tiroidita Hashimoto). În această boală tiroida este invadată de un țesut limfoid ce tinde să înlocuiască foliculii glandei. Proliferarea țesutului limfoid este atît de mare încît se observă chiar centri germinativi. În infiltrate se observă histiocite și plasmocite.

Anticorpii din serul bolnavilor au specificitate atît față de tireoglobulină, cît și față de celulele tiroidiene. Anticorpii anticitoplasmatici sînt mai semnificativi pentru boală, decît cei antitireoglobulinici, aceasta explicîndu-se printr-o mai strînsă corelare dintre titrul lor și gravitatea leziunilor.

Boala se poate produce și experimental cu țesut tiroidian omolog sau heterolog administrat în adjuvanți. Tabloul his-

* Dr. Lenkei Rodica (Institutul „V. Babeș").

Scanned with OKEN Scanner

tologic este aproape similar celui din boala Hashimoto, cu excepţia că în tiroiditele experimentale centrii germinativi sînt mai puţin exprimaţi şi se găsesc mai puţine plasmocite.

Deşi s-a crezut că leziunile de tiroidită autoimună experimentală sînt produse exclusiv prin mecanisme celulare, astăzi este dovedit că de apariţia leziunilor sînt responsabile atît mecanisme celulare cît şi umorale. Distribuţia în populaţie a bolii arată un evident caracter familial şi se însoţeşte frecvent de alte boli autoimune ca: LED, artrită reumatoidă, sindrom Sjögren etc., ceea ce constituie puternice argumente pentru contribuţia factorilor genetici în patogenia bolii.

Tireotoxicoza, de asemenea, se însoţeşte într-un procent de peste 85% din cazuri de autoanticorpi. Totuşi nu s-a lămurit modul prin care aceştia ar putea fi implicaţi în patogenia bolii. A fost descoperit factorul cu acţiune stimulatoare îndelungată a tiroidei (Longacting thyroid stimulator) (LATS). Acest factor s-a dovedit a fi o imunoglobulină G cu specificitate antitiroidiană, dar care în interacţiunea sau cu suprafaţa celulelor tiroidiene nu produce distrugerea celulelor, ci din contră o stimulare funcţională. LATS, se leagă de aceiaşi receptori ai celulelor ca şi tireostimulin-hormonul (TSH), traversînd placenta ca orice IgG, poate produce efecte de tip tireotoxic la nou-născut şi la copil, în primele luni, cînd imunoglobulinele materne sînt încă prezente în organismul copilului. După ce ele sînt catabolizate dispare şi efectul tireostimulator.

Şi alte boli endocrine pot fi consecinţa unor leziuni cu mecanism autoimun. Printre acestea amintim unele cazuri de diabet, de boală Addison, orhita cu infertilitate masculină etc. În prezent se poate afirma că, mult mai multe boli din patologia umană recunosc în patogenia lor mecanisme autoimune. În afara celor expuse amintim scleroza multiplă, pemfigusul vulgar, oftalmia simpatică, *miastenia gravis*, anemia hemolitică autoimună, trombocitopenia idiopatică şi altele. Toate acestea sînt afecţiuni care integral sau cel puţin în parte sînt consecinţa directă a alterării mecanismelor imune.

Scanned with OKEN Scanner

VII

BOALA CANCEROASĂ ŞI ABERAŢII ÎN CREŞTEREA ŞI MORFOLOGIA CELULELOR ŞI A ŢESUTURILOR

I. MORARU, P. G. NICOLESCU

Introducere — I. Moraru 278
Aberaţii în creşterea şi morfologia celulelor şi a ţesuturilor — I. Moraru 279
Biologia celulei canceroase — I. Moraru 282
Caracterele morfologice ale celulei canceroase 282
Caracterele de malignitate a tumorilor neoplazice 291
Oncogeneza — I. Moraru
Etiologia bolii canceroase 294
Mecanismele patogenice în carcinogeneză 295
Carcinogeneza prin agenţi fizici 298
Carcinogeneza prin agenţi chimici 300
Carcinogeneza prin agenţi virali 307
Rolul imunităţii în apariţia cancerului 310
Nomenclatura tumorilor — I. Moraru 315
Formele histopatologice ale principalelor tumori benigne şi maligne — P. G. Nicolescu 322
Tumorile epiteliale 322
Tumorile ţesutului conjunctiv 337
Tumorile ţesutului gras 347
Tumorile ţesutului cartilaginos 350
Tumorile ţesutului osos 352
Tumorile ţesutului muscular 357
Tumorile vasculare 361
Tumorile sistemului APUD 366
Carcinoidele 367
Feocromocitomul 369
Chemodectoma 370
Tumorile ţesutului mezotelial 372
Tumorile sinoviale 373
Tumorile ţesutului melanoformator 375
Tumorile dizembrioplazice 378
Tumorile pluristratificate (tumori mixte) 389

INTRODUCERE

Frecvenţa mare, diversitatea formelor morfologice şi diversitatea ţesuturilor şi organelor pe care le afectează, caracterul insidios al debutului, în discordanţă cu evoluţia cel mai adesea fatală, conferă bolii canceroase o notorietate de prim rang în preocupările ştiinţelor medicale şi, ceea ce este mai puţin de dorit, în conştiinţa celor mai largi pături ale populaţiei.

Nu este mai puţin adevărat că unele din trăsăturile larg acceptate nu-şi găsesc suportul în datele reale de care dispunem astăzi, aşa încît obsesia colectivă a bolii canceroase creează falsa impresie că medicina nu a progresat substanţial în domeniile diagnosticului şi terapeuticii şi că boala

Scanned with OKEN Scanner

canceroasă este incurabilă, uitîndu-se că bolile degenerative şi ateroscleroza cu complicaţiile ei reprezintă un pericol social şi individual mult mai serios.

O cantitate impresionantă de studii fundamentale şi aplicative a adus, mai ales în ultimii ani, cunoştinţe foarte aprofundate privind biologia celulei canceroase şi mecanismele etiopatogenetice, pe de o parte, precum şi posibilităţi extrem de sensibile de diagnostic precoce şi scheme terapeutice real eficace, pe de altă parte.

La aceste rezultate au contribuit studiile de genetică moleculară şi celulară, de biologie virală, biochimie, farmacologie şi clinică utilizînd practic tot arsenalul experimental actual, de la tehnicile de rezonanţă magnetică nucleară şi radiobiologice şi pînă la experimentul clinic obişnuit, trecînd prin culturile de celule şi transplantări. Înainte de a trece la expunerea propriu-zisă a capitolului se vor prezenta succint cîteva consideraţii morfofuncţionale asupra unor procese de creştere şi morfologie celulară şi tisulară anormale cum sînt: metaplazia şi displazia care prin aspectul lor pot duce la confuzii cu procese tumorale, mai ales că, uneori, pe fondul lor se pot dezvolta tumori maligne, dar de cele mai multe ori ele au o existenţă de sine stătătoare fără a avea gravitatea unui proces patologic malign.

ABERAŢII ÎN CREŞTEREA ŞI MORFOLOGIA CELULELOR ŞI A ŢESUTURILOR

În afara aplaziei, agenezei şi hipoplaziei ţesuturilor şi organelor, procese care au fost tratate la malformaţiile congenitale în organism mai pot apărea, sub influenţa diverşilor factori, tulburări care se pot exprima prin modificarea formei celulelor ca metaplazia şi anaplazia, precum şi modificări în citoarhitectonica diverselor ţesuturi şi organe, realizînd aşa-zisa displazie.

Metaplazia este procesul care duce la înlocuirea unui tip diferenţiat (adult) de celulă cu alt tip diferenţiat de celulă. Modificarea poate implica fie celulele epiteliale fie diversele derivate celulare ale ţesutului mezenchimal.

Metaplazia celulelor epiteliale apare foarte frecvent sub forma înlocuirii epiteliului cilindro-cubic al unor mucoase cu epiteliu pavimentos stratificat. Această modificare apare sub acţiunea unor factori iritanţi, la inflamaţii cronice şi avitaminoze A.

Putem întîlni, astfel, metaplazii pavimentoase ale epiteliului bronşic (care devin astfel afuncţional) în bronşitele cronice, în special în cele de etiologie tabagică. Acelaşi tip de metaplazie îl putem întîlni în glandele endocervicale (fig. VII-1), sub influenţa factorilor inflamatori şi, eventual, hormonali.

Transformări metaplazice pavimentoase întîlnim şi în canalele excretorii ale diverselor glande sub acţiunea iritativă produsă de existenţa unor calculi (sialoliţi în glanda salivară), calculi biliari în vezicula biliară şi căile biliare extrahepatice. În aceleaşi condiţii pot apărea metaplazii pavimentoase ale epiteliului canalelor pancreatice. În avitaminoza A întîlnim metaplazie pavimentoasă a epiteliului respirator şi a epiteliului canalelor excretoare ale glandelor salivare.

În unele gastrite cronice putem întîlni înlocuirea mucoasei gastrice cu cea de tip intestinal (intestinalizarea mucoasei gastrice).

Metaplazii frecvente întîlnim în cadrul ţesuturilor mezenchimale. Acest lucru este posibil întrucît în organismul adult există posibilitatea apariţiei de ţesut mezenchimal tînăr, care are o capacitate morfogenetică mare şi deci o plasticitate care permite generarea diverselor tipuri de ţesut mezenchimal adult. Astfel, în ţesu-

Scanned with OKEN Scanner

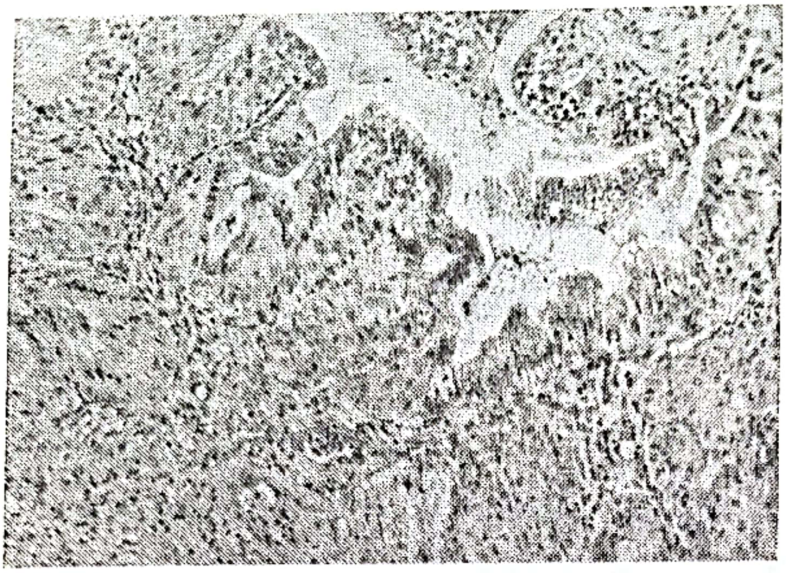

Fig. VII—1. — Metaplazie pavimentoasă în glandă endocervicală.

turile conjunctive se observă frecvent, în condiții particulare, dezvoltarea de țesut condromatos sau țesut osos. În adenomul pleomorf de parotidă (tumoare mixtă de parotidă) se observă transformarea condromatoasă a stromei tumorii. Țesutul osos se poate dezvolta ori de cîte ori săruri de calciu se depun în structuri fibroblastice și colagenice, fibroblastele putîndu-se transforma în osteoblaste. Metaplazii osoase pot apărea în țesutul conjunctiv în inflamații cronice cum ar fi dermatomiozita, în distrofii calcare ale vaselor etc.

Metaplazii care au semnificații mai puțin patologice întîlnim la adult, cînd măduva hematogenă este înlocuită în diafiza oaselor cu un țesut adipos, în atrofii senile putem întîlni înlocuirea țesutului limfoid cu țesut lipomatos. De asemenea, în anumite stări patologice, ca în mielosclerozǎ, întîlnim metaplazii mieloide ale splinei, ganglionilor limfatici etc.

Displazia. În sens etimologic, displazie înseamnă tulburare de dezvoltare. În termen medical, prin displazie înțelegem modificarea în formă, dimensiune și organizare a celulelor și țesuturilor adulte, modificări ce apar sub acțiunea unor agenți iritativi, inflamatori sau hormonali. Celulele pot suferi modificări în formă și dimensiune, însă nu ajung la modificările caracteristice celulelor maligne, ele menținîndu-se mai mult sau mai puțin în limitele morfologice ale unor celule diferențiate de tip adult. Celulele au totuși tendința de a-și pierde polaritatea normală și deci orientarea corectă a uneia față de alta, realizînd structuri histologice în bună măsură modificate, ca în displazia mamară [proliferarea acinilor poate fi însoțită de dilatări chistice (fig. VII-2), sau, din contră, acinii glandulari sînt turtiți, deformați, însă sînt formați din celule diferențiate]. Displazia colului uterin se prezintă ca o îngroșare a epiteliului pavimentos stratificat al exocolului printr-o proliferare de celule cu nuclei mai mari și mai tahicromatici, celule care pot prezenta mitoze, fapt ce ridică probleme dificile de a diferenția acest proces de carcinomul *in situ*. Totuși, față de carcinnomul *in situ*, în displazie se observă tendința ca celulele să se diferențieze și să se păstreze spre straturile superficiale. Mulți autori consideră aceste leziuni ca leziuni la limită cu malignitatea

Scanned with OKEN Scanner

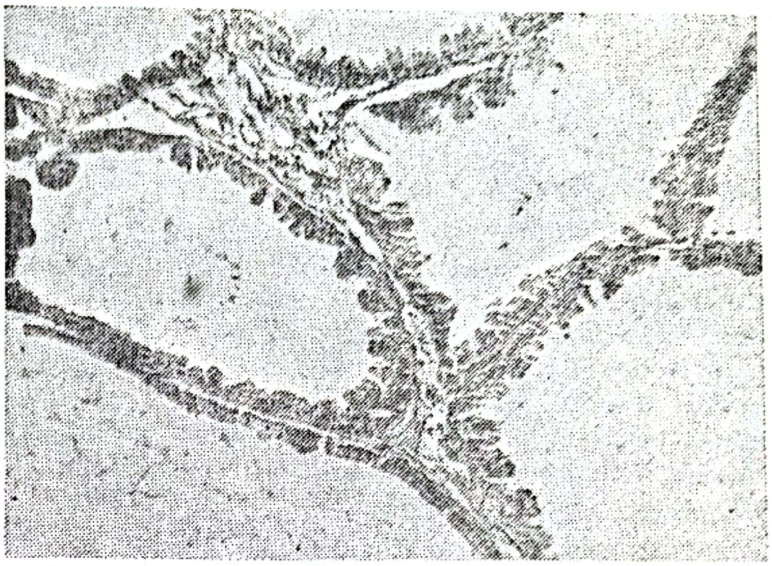

Fig. VII — 2. — Displazie chistică a glandei mamare.

sau cel puțin le consideră leziuni precanceroase.

În ultima clasificare OMS, displaziile colului uterin sînt considerate echivalente ale carcinomului *in situ*.

Anaplazia a fost considerată ca un proces de dediferențiere, întrucît vorbim de anaplazie atunci cînd celulele de tip adult nu sînt înlocuite cu un alt tip de celule tot adulte, ca în metaplazie, ci cu celule tinere nediferențiate, de aspect embrionar. De fapt, acest proces are o semnificație patologică deosebită, întrucît nu mai are nici o vecinătate cu procesele normale de citodiferențiere, el constituind forma cea mai gravă a bolii citodiferențierii, cunoscută sub numele de neoplazie sau boala canceroasă.

În acest caz celulele își pierd capacitatea de a se diferenția în celule de tip adult și, de aceea, în funcție de tipul de tumoare malignă celulele pot fi mai mult sau mai puțin apropiate de tipul de celulă adultă. Vorbim de anaplazii atunci cînd celulele nu mai au nici o asemănare cu țesutul în care se dezvoltă. Ele prezintă, de fapt, caracterele morfologice ale celulelor tumorale maligne (vezi capitolul despre neoplazii).

Deosebirile față de celulele diferențiate constau în diferențe de talie, colorabilitate, formă, aspect al nucleilor etc. Ele pot varia foarte mult în dimensiune și formă de exemplu, în cancerele pulmonare cu celule mici, celulele anaplazice pot îmbrăca forma de celule în „boabă de ovăz", celule care nu numai că nu seamănă cu cele ale epiteliului bronșic de origine, dar sînt ca morfologie asemănătoare cu celulele sarcomatoase. De asemenea, putem întîlni carcinoame anaplazice, tiroidiene, cu celule fusiforme, generînd mai degrabă imaginea unui sarcom decît a unui carcinom, fapt ce împiedică, în mod considerabil, stabilirea originii celulelor proliferate malign. Pot fi de asemenea celule foarte mari, gigante, care îndepărtează foarte mult morfologia celulelor anaplazice de cele de origine. De fapt, toate aspectele ce vor fi expuse la capitolul despre boala canceroasă, referitoare la caracterele de malignitate a celulelor, pot constitui trăsături morfologice specifice celulelor anaplazice ca: hipercromazia, nucleoli giganți, nucleii înmuguriți, mitozele atipice, modificarea raportului nucleu/citoplasmă etc.

Scanned with OKEN Scanner

BIOLOGIA CELULEI CANCEROASE

Poate nici o altă afecţiune, spune Dustin, nu merită atît de complet şi fără echivoc denumirea de boală celulară, cît boala canceroasă.

Această afirmaţie se poate susţine cu dovezi morfologice, funcţionale şi de transplantabilitate (s-au putut obţine transplante tumorale prin inocularea unei singure celule canceroase), aceste criterii impunînd în plus, concluzia indubitabilă că boala canceroasă este o boală a citodiferenţierii.

Tumorile maligne se pot dezvolta din orice tip de ţesut, cu condiţia ca celulele din care se dezvoltă să mai păstreze capacitatea de diviziune. După transformarea malignă, celulele proliferează anormal şi anarhic, ca şi cum ar fi scăpat de sub influenţa factorilor umorali şi tisulari care controlează diviziunea şi multiplicarea normală. Clona tumorală se multiplică continuu, producînd o creştere excesivă de ţesut tumoral, ce ajunge uneori la dimensiuni considerabile. Din acest punct de vedere, tumoarea se comportă ca un ţesut autonom faţă de gazdă, în sensul că factorii care-i determină dezvoltarea se găsesc în însăşi natura tumorii şi nu în necesităţile biologice şi fiziologice ale organismului în care ea se dezvoltă. Din acest comportament autonom a rezultat opinia că mecanismul patogenic principal al oncogenezei îl constituie pierderea controlului normal al diviziunii, perturbare ireversibilă, ce se transmite genetic la toate celulele derivate direct din celula transformată malign.

Perturbarea citodiferenţierii se poate demonstra prin examinarea caracterelor ce deosebesc celulele neoplazice de celulele normale ale ţesutului de origine. Aceste caractere pot fi grupate în 3 categorii: morfologice, funcţionale şi antigenice.

CARACTERELE MORFOLOGICE ALA CELULEI CANCEROASE

1. **Talia** (dimensiunile) celulei este, ca regulă generală, mai mare decît a celulelor normale de origine, dar variaţiile sînt considerabile şi frecvent se întîlnesc celule gigante (fig. VII-3, VII-4).

Forma acestor celule suferă, de asemenea, variaţii importante, însă cea globuloasă predomină. Ambele aceste caractere marchează, în citologia cla-

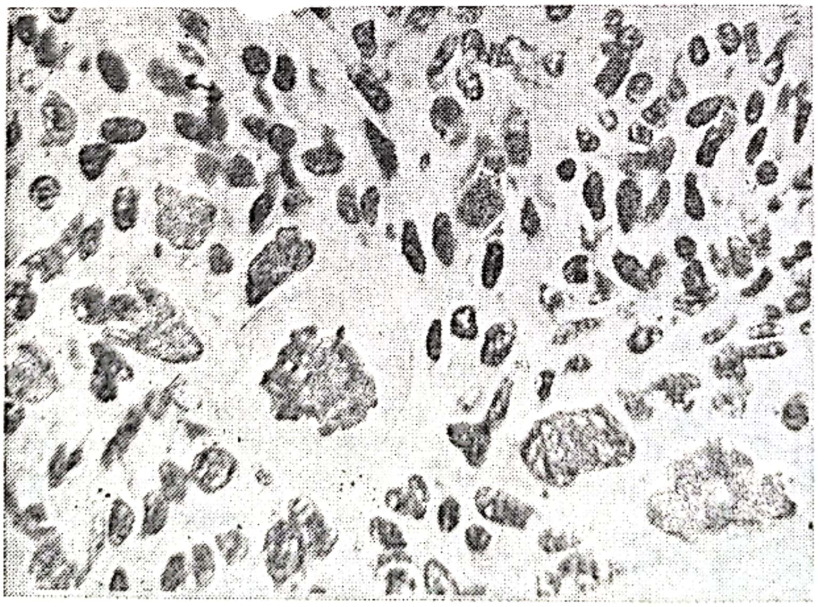

Fig. VII—3. — Carcinom epidermoid al colului uterin. Polimorfism celular şi nuclear; nuclei inegali, înmuguriţi şi multe monstruozităţi nucleare.

Scanned with OKEN Scanner

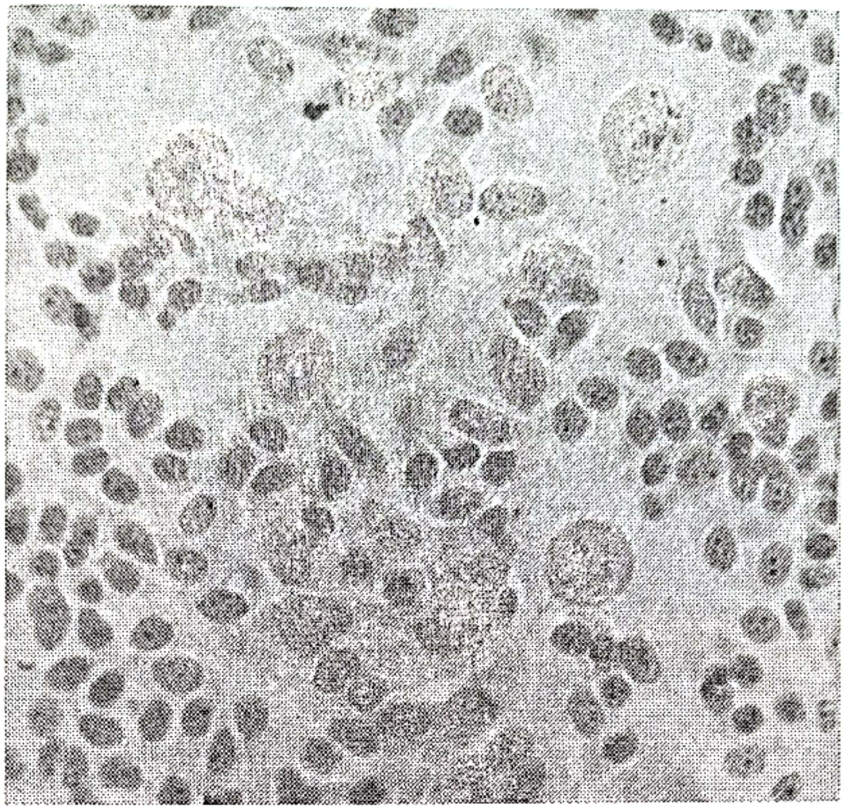

Fig. VII—4. — Cultură din carcinom ovarian. Polimorfism celular și nuclear, inegalități nucleare, nuclei giganți.

sică, dovezi de „tinerețe" celulară și, cu cît tumoarea este mai nediferențiată (mai apropiată de țesuturile embrionare), celulele sînt mai mari și mai globuloase. Adesea pot fi surprinse imagini de pseudopode, care atestă mobilitatea crescută a celulelor neoplazice.

2. **Citoplasma** aduce alte dovezi „de diferențiere" în sensul „tinereții" formelor celulare, prin abundență și afinitățile tinctoriale. Atît bazofilia (la corelația uzuală) cît și pironinofilia atestă prezența unei sinteze proteice bogate, prin cantitatea mare de ARN (cel ribosomal fiind predominant).

Din ultrastructura citoplasmică, următoarele particularități sînt notabile, deși nu toate patognomonice:

— mitocondriile sînt adesea mai mici, cu criste reduse, uneori absente (imagini de tuburi);

— formațiuni membranare fenestrate analoge membranei nucleare, dispuse în pachete izolate;

— modificări ale dispunerii aparatului Golgi;

– existența unor polisomi giganți;

— prezența de incluziuni lipidice ceva mai numeroase, dar fără caracter patognomonic.

Singurul caracter strict specific (pentru leucemia cu celule nediferențiate) îl constituie, după Dustin, prezența *corpilor Auer* care reprezintă formațiuni proteice de aspect cristalin. Așa cum s-a văzut la capitolul tulburărilor distrofice, asemenea modificări ultrastructurale apar și în alte condiții patologice decît maladia canceroasă.

3. **Nucleul.** Modificările nucleare sînt, din punct de vedere anatomopatologic, cele mai importante pentru diagnosticul pozitiv în cancer, nu atît izolate cît mai ales în situația prezenței lor

Scanned with OKEN Scanner

Fig. VII—5. — Carcinom epidermoid de col uterin, frotiu amprentă. Nucleoli foarte evidenţiaţi şi mari, o celulă cu 2 nucleoli.

concomitente, cu anomaliile mitotice. Nucleii celulelor canceroase prezintă următoarele caractere:

— talie mare, care uneori inversează raportul nucleoplasmatic şi ajunge la forme gigante;

— morfologie extrem de variată în acelaşi cîmp microscopic, în dezacord, uneori, cu morfologia celulară;

— existenţa de nuclei multipli de dimensiuni şi forme diferite, monstruoşi (vezi fig. VII-3-4);

— desen cromatic evoluînd către două extreme: cromatină mai densă decît la celulele normale, dispusă în granule grosolane şi neregulate; cromatină palidă, laxă, sugerînd o activitate intensă de sinteză nucleară;

— conţinutul în ADN al nucleilor este de regulă mai mare decît la celulele normale (uneori cvadruplu);

— nucleolul este cel mai frecvent anormal atît ca talie („nucleoli giganţi") (fig. VII—5), cît şi ca număr (putîndu-se întîlni celule cu 3—4 nucleoli), iar morfologia lor este de asemenea modificată, prin prezenţa unei reţele filamentare neregulate şi a unui halou perinucleolar;

— existenţa unor incluziuni intranucleare, ades interpretate ca particule virale.

Nu trebuie absolutizată importanţa modificărilor nucleare, căci forme nucleare monstruoase au putut fi întîlnite şi în afecţiuni benigne: lupus eritematos, kwashiorkor.

4. **Mitoza.** Anomaliile mitotice constituie de asemenea un factor distinctiv al proliferărilor maligne, ce se caracterizează prin:

a) *perturbări ale fusului mitotic* ce se traduc prin imagini de mitoză multicentrică, cromozomi izolaţi, desprinşi de pe filamentele fusoriale, mergînd pînă la absenţa totală a fusului (fig. VII—6). Aceste perturbări stau la baza formării celulelor multinucleate;

b) **aneuploidie** (anomalia cromozomială numerică), caracterizată cel mai adesea prin hiperploidie avansată (fig. VII—7), putînd fi întîlnite celule cu peste 100 de cromozomi.

În cercetări efectuate pe tumori ovariene (I. Moraru şi Lidia Fadei) s-a constatat o corelare între aspectul cariotipului şi malignitatea tumorii. Astfel în tumorile benigne cum sînt chistadenoamele papilifere cariotipul s-a dovedit a fi normal (euploid) iar în culturi celulele tumorale îşi păstrează inhibiţia de contact vezi fig. VII—10, pe cînd tumorile ovariene maligne prezintă o aneuploidie cu

Scanned with OKEN Scanner

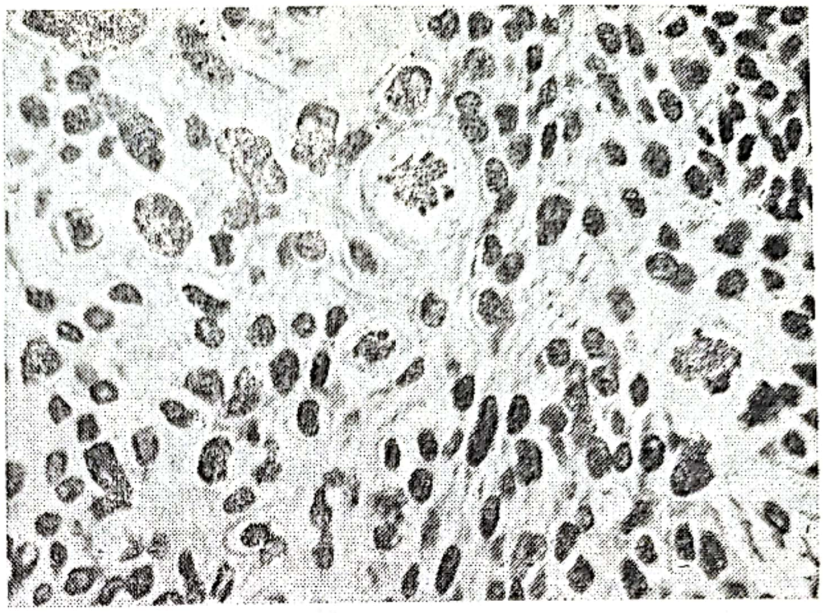

Fig. VII—6. — Carcinom epidermoid de col uterin. Pe lîngă polimorfismul nuclear se observă mitoze atipice.

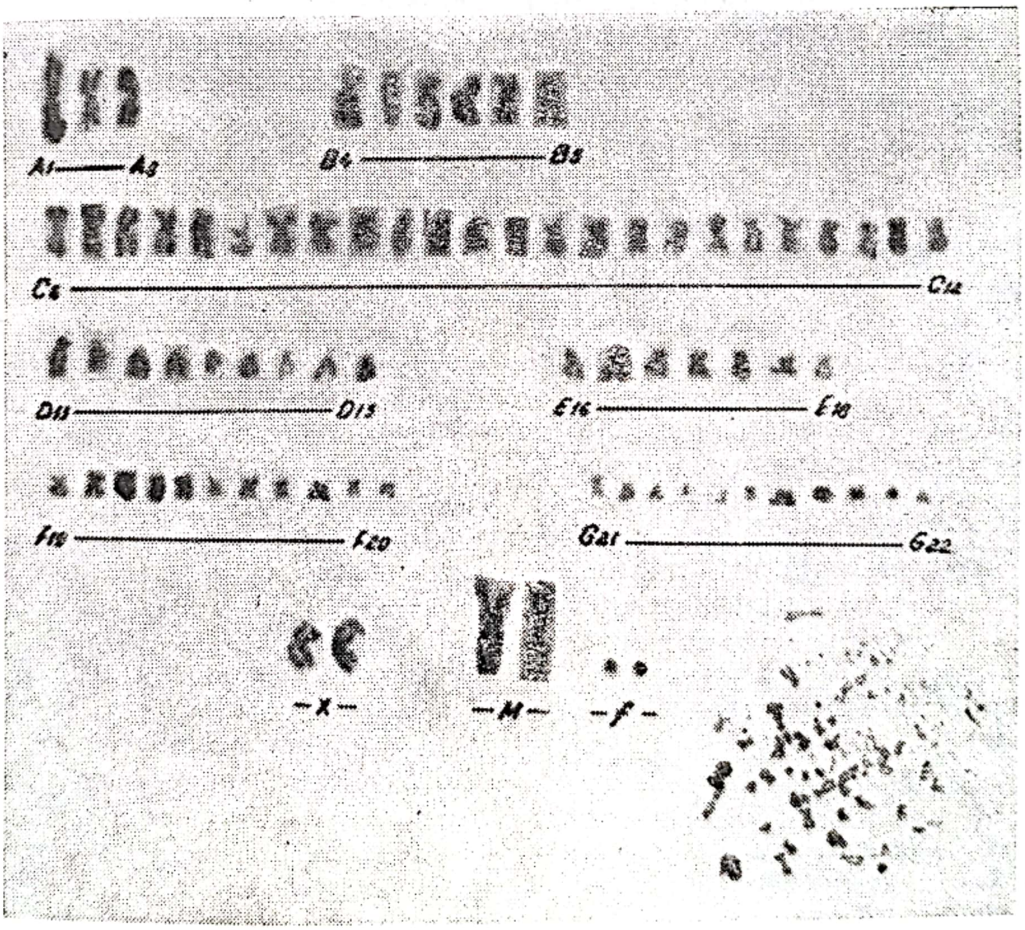

Fig. VII—7. — Carcinom vegetant de ovar. Cariotip hipotetraploid.

Scanned with OKEN Scanner

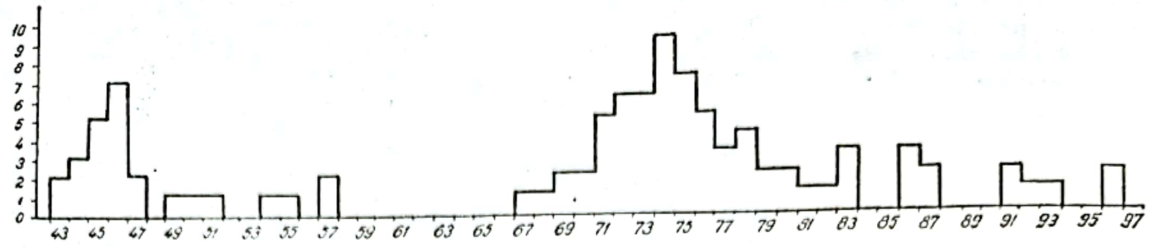

Fig. VII—8. — Aceiași tumoare ca în fig. VII—7. Histograma distribuției numărului cromosomial; se observă predominanța celulelor multiploide.

atît mai marcată cu cît aspectele histologice și clinice de malignitate sînt mai evidente, vezi fig. VII—6 și VII—7.

Speciei umane îi este caracteristic un set diploid de cromozomi format din 23 de perechi. Existența unui asemenea set constituie *euploidia*, iar toate variațiile numerice sînt definite ca aneuploidii sau heteroploidii. După cum numărul de cromozomi este mai mare sau mai mic putem avea hiperploidii și hipoploidii.

Dacă hipoploidia atinge 1/2 din numărul specific, setul cromozomial este definit ca haploid, iar dacă hiperploidia atinge dublul (92 cromozomi) avem un set tetraploid. Grupele cromozomiale cele mai interesate în pierdere sau achiziție de cromozomi supranumerari sînt: C (6—12); E (16—18); G (21—22).

Un element important îl constituie existența unor variații mari ale numărului de cromozomi ceea ce aduce în discuție originea unicelulară a tumorii. În fapt, prezența mai multor tipuri de celule cu cariotipuri diferite poate fi consecința alterării mitozei, prin acțiunea unor factori toxici intratumorali (modificări de pH, toxine tumorale etc.);

c) *Anomalii de structură cromozomială*, ce duc la apariția de cromozomi aberanți (ca urmare a unor recombinări anormale): cromozomi inelari *(ring-chromosom)*, dicentrici, imagini tri- sau tetraradiale, cromozomi giganți obținuți prin translocații reciproce, cromozomi pitici (parțial deletați), fracturi cromatidiene uni- sau bilaterale (simetrice sau nu).

De la primele studii moderne de citogenetică a tumorilor, aceste modificări au stat continuu în atenția cercetătorilor, în intenția de a identifica o modificare de cariotip specific tumorală și posibil o relație cauzală între aceasta și malignizare.

Cu foarte puține excepții, tumorile maligne se caracterizează, așa cum am văzut, printr-o marcată instabilitate de cariotip (fig. VII—8), element ce le apropie de celulele cultivate *in vitro* după mai multe pasaje succesive (tulpini și linii celulare cultivate).

Cu toate acestea există și proliferări maligne cu cariotip normal (unele leucemii limfoide) ca și cariotipuri stabile, marcate de prezența constantă a unor cromozomi anormali numiți cromozomi-marker.

Cele mai cunoscute cazuri de cromozomi-marker tumorali în patologia umană sînt:

— cromozomul Philadelphia (Ph_1), rezultat din deleția parțială a brațelor lungi ale cromozomului 22. A fost identificat prima dată de Nowell și Hungerford (1961) la celulele din leucemia mieloidă cronică, iar ulterior a fost identificat și în eritroblaști. Pare să fie o anomalie somatică ce apare în celulele primitive ale măduvii hematopoietice și nu este ereditar;

Scanned with OKEN Scanner

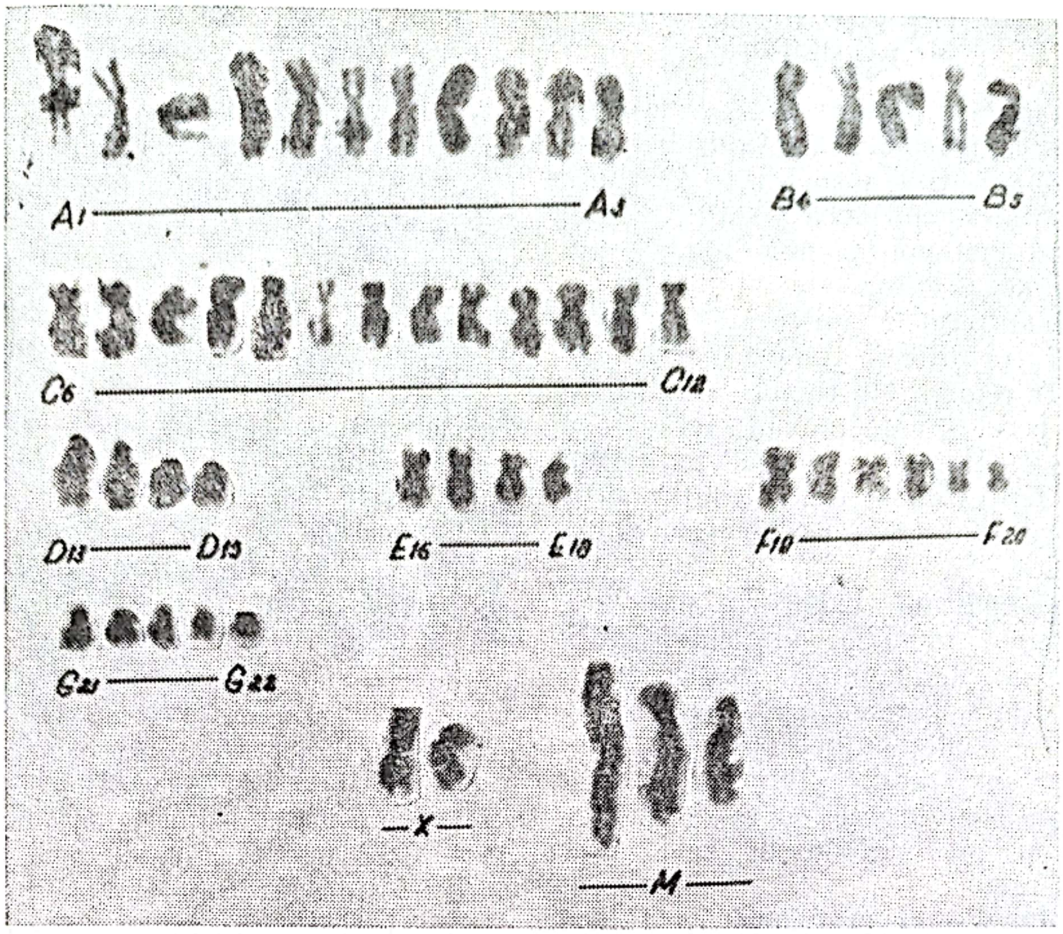

Fig. VII—9. — Carcinom de ovar. Cariotip hiperdiploid cu 3 cromosomi markeri.

— cromozomul Christchurch, din leucemia limfoidă cronică, rezultat din deleția brațului scurt al cromozomului 21 sau 22;

— cromozomul marker, din macroglobulinemia de tip Waldenström, este mai mare ca talie decît cei mai mari cromozomi normali (grupa A) și poate fi produs prin translocații reciproce (alipirea unui segment cromozomial la un alt cromozom). Este mult mai puțin caracteristic și se întîlnește și în alte proliferări maligne (sarcoame, tumori tiroidiene, pulmonare, ovariene etc.) (fig. VII—9) (I. Moraru și L. Fadei);

d) *anomalii de reduplicare cromozomială.* În faza S a interfazei cromozomii monocromatidieni, rezultați din mitoza precedentă, devin bicromatidieni prin biosinteza replicativă a ADN. Dacă controlul sintezei este pierdut pot apărea cromozomi tetracromatidieni prin procesul cunoscut sub numele de endoreduplicare. La aceste modificări, constatate de citogenetica clasică, studiile actuale ale structurii fine cromozomiale prin bandare, acumulează detalii noi de modificări fine, existente chiar în cazul unor cariotipuri normale după criteriile clasice.

CARACTERELE FUNCȚIONALE

Perturbările funcțiilor celulare care stau la baza anomaliilor morfologice sînt extrem de numeroase și se intercondiționează, dar pentru considerente didactice, ele vor fi diferențiate după cum urmează:

Scanned with OKEN Scanner

1. PERTURBĂRI BIOCHIMICE (METABOLICE)

Interesează următoarele compartimente: a) **Metabolismul glucidic.** Primele observaţii l-au condus pe Warburg (1926) la concluzia că ţesutul tumoral are un metabolism predominant glicolitic şi anaerob.

Studii ulterioare au arătat variaţii mari între diferite tumori, ca şi între diferite regiuni ale tumorii (zona centrală prost irigată are un metabolism anaerob net mai mare decît periferia), ca şi faptul că în toate ţesuturile tinere cu proliferare rapidă predomină glicoliza.

b) **Metabolismul lipidic.** Ca şi în metabolismul glucidic, diferenţele faţă de ţesuturile normale sînt cantitative, deşi s-au identificat unele fosfolipide — malignolipina (Kosaki, 1958) — aparent specifice tumorilor.

Sinteza acizilor graşi, ca şi degradarea celor cu lanţ lung, sînt de regulă mult mai lente.

c) **Metabolismul proteinelor şi al acizilor nucleici.** Se caracterizează atît printr-o sinteză crescută, cît şi printr-un catabolism viciat, ceea ce se traduce prin eliberarea de proteine şi acizi nucleici în mediul extracelular. Unele din aceste proteine au activitate hormonală (toxohormonul, de exemplu). Un alt fenomen îl constituie încorporarea prin endocitoză, fără distrugerea ulterioară, a proteinelor plasmatice sau exogene.

Sinteza sporită de proteine şi acizi nucleici a sugerat utilizarea analogilor bazelor purinice şi pirimidinice şi a aminoacizilor în tratamentul proliferărilor maligne, dar ritmul sintezei nu depăşeşte pe cel din ţesuturile normale cu reînnoire rapidă (seria mieloidă, epiteliul intestinal), aşa încît efectul terapeutic este grevat de acţiuni secundare importante.

d) **Metabolismul hidroelectrolitic.** Ţesutul tumoral este mai bogat în apă ca cel de origine, dar acesta este un fenomen comun tuturor ţesuturilor „tinere". Consecinţa glicolizei crescute o constituie, evident, scăderea pH în tumoare, dar, în afara acestor date, alte studii care vizează dozări ale elementelor minerale nu par importante patogenic (scăderea Ca^{++}, sau creşterea K^{+}).

2. DIFERENŢIEREA CELULELOR TUMORALE FAŢĂ DE CELE DE ORIGINE

Pentru descrierea diferenţelor (la început erau luate în consideraţie doar cele morfologice) între celula tumorală şi cea de origine s-au folosit, în egală măsură, termenii de *dediferenţiere* (sugerînd întoarcerea către forme embrionare) şi de *anaplazie.* În realitate avem de a face cu pierderea capacităţii celulelor de a se diferenţia specific. În fond se produce o nediferenţiere şi nu o dediferenţiere. Această nediferenţiere poate varia de la o lipsă sau o aberaţie completă a diferenţierii — în această situaţie nu se mai recunoaşte deloc celula de origine ca în carcinoamele anaplazice — pînă la forme înalt diferenţiate, cînd celulele tumorale se aseamănă foarte mult atît morfologic, cît şi funcţional, cu celulele adulte normale ale ţesutului din care s-a dezvoltat tumoarea. În această secţiune ne vom ocupa de diferenţele de activitate celulară care cunosc o varietate extraordinară. La o extremă stau celulele care practic nu diferă funcţional de cele normale (unele forme de cancere tiroidiene secretă tiroxină, carcinoamele malpighiene produc keratină etc.). La cealaltă extremă stau dizembrioamele (teratoamele), care aduc într-un organ formaţiuni cu totul străine histologic, derivate din resturi embrionare (ţesut nervos, ţesut keratinizat sau chiar ţesut dentar în unele tumori ovariene etc.).

Ca o regulă generală, însă, celulele tumorale au o capacitate funcţională spe-

Scanned with OKEN Scanner

cifică, redusă în raport cu țesutul normal de origine.

3. RITMUL DE DIVIZIUNE

Una dintre convingerile generale este că celulele tumorale se divid mai rapid decît cele normale și rezultatele obținute prin evaluarea indicelui mitotic sau a încorporării de timidină tritiată (precursor al ADN) arată că cele mai multe tumori se divid mai rapid decît țesuturile adulte.
Ritmul lor este însă inferior epiteliului intestinal și granulopoiezei normale, așa cum se poate vedea din tabelul VII—1, reprodus după Baserga (1965).
Astăzi este dovedit clar că celulele din leucemia mieloidă cronică se înmulțesc mai lent decît cele ale seriei mieloide normale, dar creșterea numărului de leucocite circulante este rezultatul apariției unor focare extramedulare de mielopoieză.

TABELUL VII-1

DURATA APROXIMATIVĂ A CICLULUI CELULAR ÎN TESUTURILE UMANE (BASERGA, 1965)

Țesutul	*Durata*
Epiderm	1—5 luni
Eritroblaste policromatofile	15—18 ore
Epiteliul intestinului subțire	25 de ore
Epiteliul intestinului gros	53 de ore
Carcinomul metastatic de colon	27 de ore
Celule leucemice de origine	50—80 de ore
Adenocarcinom gastric	66 de ore
Mielom multiplu	2—6 zile
Carcinom hepatocelular	10 zile
Glioblastom multiform	1 lună
Chistadenom de ovar	1,5 luni
Carcinom de ovar	1,5 luni
Carcinom mamar	3 luni
Leiomiom	5,5 luni

Mai important decît viteza absolută de succesiune a diviziunilor este însă faptul că celulele canceroase au pierdut capacitatea de control a mitozei.
Se acceptă, actualmente, că ritmul diviziunilor este corelat direct de nevoile organismului prin intermediul a două categorii de factori:
— factori umorali de diverse naturi (cei mai cunoscuți sînt hormonul somatotrop, eritropoetina, glandulotropii hipofizari, citocalazinele, timozina, ubicvitina etc.);
— inhibiția de contact a diviziunii celulare, care reglează proliferarea normală din cadrul organogenezei și histogenezei și care poate fi ușor demonstrată în culturile de celule.
Natura factorilor implicați în cele două categorii este intens dezbătută și cele mai numeroase studii se efectuează pe modelul arhicunoscut al regenerării hepatice după extirparea parțială a 60—70% din masa hepatică. Pe acest model s-a putut dovedi că proliferarea reparatorie se limitează strict la refacerea numărului inițial de celule, care este atins după aproximativ 2 unde de mitoză.
Un asemenea mecanism uimitor de precis (implicat și în menținerea numărului de celule circulante, de exemplu) pare să fie total ineficace în cazul diviziunilor celulei canceroase.

4. VIABILITATEA

În evaluarea teoretică a viabilității celulelor neoplazice apare un paradox greu de explicat. Pe de o parte, celulele canceroase sînt purtătoare a unor aberații enorme cromozomiale, de număr și structură, iar pe de altă parte, din citogenetica clasică se știe că aceste aberații constituie, la celulele normale, alterări letale, incompatibile cu supraviețuirea acestora.
Cum tumorile maligne cresc continuu, rezultă că raportul între producerea și distrugerea celulară este net supraunitar și că celulele neoplazice nu numai că supraviețuiesc cu aberații cromozomiale ci sînt capabile și de diviziune.
Nu avem deocamdată explicația plauzibilă pentru acest paradox.
Viabilitatea mare a celulelor canceroase este dovedită și de capacitatea

Scanned with OKEN Scanner

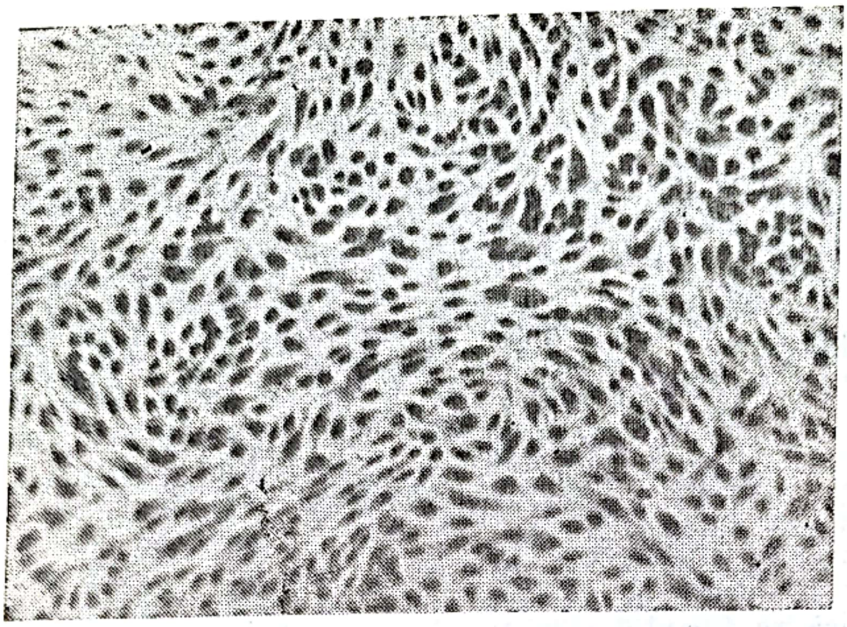

Fig. VII—10. — Cultură monostrat dintr-un chistadenom papilifer — se observă păstrarea inhibiției de contact.

de a forma tumori, după migrare la distanță, a tumorii de origine (metastaze) sau chiar prin transplantare.

5. INVAZIVITATEA ȘI METASTAZAREA

Ambele fenomene care definesc capacitatea celulelor tumorale de a pătrunde printre elementele histologice fie învecinate, fie la distanță, au la bază trei caracteristici ale celulelor neoplazice:

— mobilitatea (prin pseudopode);

— pierderea inhibiției de contact a mișcărilor celulare (la contactul celulelor normale cultivate, cu cele vecine, atît mișcările, cît și diviziunile încetează, ceea ce face ca *in vitro* celulele normale să formeze numai straturi monocelulare pe suportul de sticlă al flaconului de cultură) (fig. VII-10), pe cînd cele maligne cresc haotic, în grămezi, una peste alta etc. (fig. VII-11);

— pierderea adezivității de elementele tisulare înconjurătoare, ceea ce face

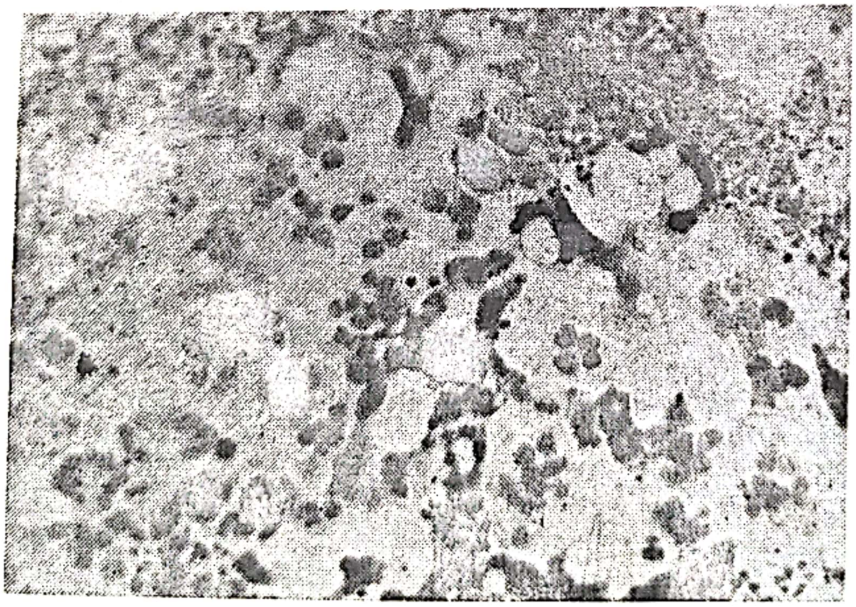

Fig. VII—11. — Cultură dintr-un carcinom vegetant ovarian. Pe lîngă polimorfismul marcat celular se observă pierderea inhibiției de contact prin creștere anarhică, celule îngrămădite, spații libere etc.

Scanned with OKEN Scanner

ca ele să fie uşor antrenate de curentul sanguin sau limfatic.
Cel puţin ultimele două proprietăţi par să fie datorite unor caractere speciale ale membranei plasmatice, care la celulele neoplazice ar fi lipsite de unii antigeni de suprafaţă.

6. CARACTERELE ANTIGENICE ALE CELULEI TUMORALE

Acestea sînt poate singurele dovezi în sprijinul teoriei mutaţiei somatice sau a celei virotice în mecanismul carcinogenezei şi aceasta pentru că sînt singurele caractere *calitativ* diferite faţă de celulele normale ale organismului gazdă.
După Magee (1968), nici caracterele biochimice, nici rata de diviziune sau mobilitatea nu sînt caractere *noi*, străine celulelor organismului.
Faptul că celulele tumorale au antigene diferite faţă de celulele normale ale organismului purtător poate fi explicat fie ca o consecinţă a unei mutaţii care modifică structura unui / unor determinanţi antigenici, fie ca rezultat al apariţiei unor antigene virale. În fapt, prezenţa ultimilor a putut fi dovedită în unele cazuri de cancere cu etiologie sigur virală.
Rolul antigenelor tumorale în biologia dezvoltării tumorale va fi prezentat în secţiunea „Rolul imunităţii în apariţia cancerului" din acest capitol.

CARACTERELE DE MALIGNITATE A TUMORILOR NEOPLAZICE

Diferenţele între tumorile maligne şi benigne se pot grupa în trei categorii: microscopice, macroscopice şi de creştere.

1. CARACTERELE MICROSCOPICE

Reies parţial din elementele prezentate la morfologia celulei neoplazice.
Celulele tumorilor benigne reproduc fidel tipul celular al ţesuturilor de origine şi sînt celule normale funcţional, cu excepţia proliferării mai intense, în timp ce celulele tumorilor maligne sînt diferenţiate în proporţii variate, prezintă monstruozităţi nucleare, mitoze atipice şi nuleoli numeroşi şi monstruoşi.
În raport cu gradul de diferenţiere a celulelor tumorale, se utilizează în patologie o clasificare a tumorilor în patru grade de malignitate, numerotate de la I la IV, conform căreia tumorile de gradul I (cu celulele cele mai diferenţiate) sînt cele mai puţin maligne. Nu există suficiente argumente pentru absolutizarea unei asemenea corelaţii rigide între morfologia celulară şi tipul evolutiv al tumorii, dar ea este deocamdată foarte utilă. Un alt criteriu microscopic de diferenţiere a tumorilor maligne de cele benigne îl constituie raportul între stromă şi parenchimul tumorii. Tumorile benigne păstrează o delimitare netă între stroma de suprafaţă şi parenchim, care se păstrează chiar şi în cazul tumorilor mixte (vezi fibroadenoamele mamare).
Tumorile maligne sînt de regulă sărace în stromă şi, în fazele tardive de evoluţie, stroma este invadată de celulele neoplazice. Există forme de tumori maligne (carcinomul gastric sau mamar) la care stroma proliferează de asemenea intens şi produce un ţesut fibros dens, care mutilează configuraţia macroscopică a organului. Acest tip de tumori cu componentă fibroasă stromală abundentă constituie formele schiroase.
O altă trăsătură definitorie ale tumorilor maligne, relevabile histologic, o reprezintă formarea de histostructuri aberante.

2. CARACTERELE MACROSCOPICE

Ca regulă generală, tumorile benigne sînt încapsulate, net delimitate de ţesuturile învecinate normale de care se pot detaşa uşor, ceea ce permite enucleerea lor chirurgicală. Spre deose-

Scanned with OKEN Scanner

bire de ele, tumorile maligne sînt prost delimitate, ancorate în țesuturile vecine, invadîndu-le prin prelungiri care justifică denumirea de cancer (rac). Consistența este un alt element ce diferențiază cele două tipuri, tumorile benigne fiind, în general, mai dure.
Criteriul macroscopic nu este nici el absolut valabil, pentru că se cunosc exemple de tumori benigne prost delimitate (mixomul) sau cu consistență redusă (lipomul), în raport cu alte tumori maligne (osteosarcomul, schirul), care pot avea o consistență dură.

3. CARACTERELE DE CREȘTERE TUMORALĂ

Tumorile benigne, bine încapsulate, cresc concentric și deplasează țesuturile vecine fără a le modifica arhitectura.
Tumorile maligne manifestă două caractere net deosebite de acest tip de creștere și anume: infiltrația în țesuturile vecine și metastazarea. Caracterul infiltrativ, prezent la absolut toate tumorile maligne, se explică prin modificările de suprafață celulară și mobilitatea crescută care suprimă inhibiția de contact a mișcărilor și diviziunii. Acest caracter le conferă capacitatea de recidivă după ablația chirurgicală.
Metastazarea — deplasarea și însămînțarea la distanță a tumorilor maligne — este un caracter general, cu excepția carcinomului bazocelular care crește numai infiltrativ și nu metastazează niciodată.
Capacitatea de metastazare se realizează pe seama pierderii adezivității celulelor tumorale față de elementele tisulare vecine și mobilizării lor active și / sau pasive prin curentul fluidelor biologice.
Celulele mobilizate pot împrumuta trei căi pentru a ajunge la sediile formării metastazelor:
a) *calea limfatică* — cea mai frecvent întîlnită datorită faptului că rețeaua limfatică este abundentă și pereții capilarelor sînt discontinui (Dustin). Ganglionii limfatici opresc, de regulă, înaintarea celulelor canceroase și sînt primele sedii ale metastazelor, dar aceste filtre naturale pot fi depășite și, în cele din urmă, celulele canceroase ajung în circulația generală și metastazele disemineză în toate țesuturile și organele;
b) *calea sanguină* — este utilizată în cazul tumorilor invazive care străbat pereții vasculari sau au vase fără pereți proprii cum sînt sarcoamele. Există și carcinoame care metastazează frecvent pe căi sanguine cum sînt: coriocarcinomul, tumoarea Gravitz, carcinomul de prostată și altele. Arterele sînt mult mai puțin implicate în acest proces, poate datorită mediei elastice, cu structură densă, dar venele și capilarele, mai ales cele de neoformație din țesutul tumoral, reprezintă porțile obișnuite de acces către torentul sanguin;
c) *deplasarea în cavități naturale sau organe cavitare* se întîlnește în metastazele de seroase, dar mecanismul pare să implice totuși circulația limfatică.
În ceea ce privește sediile metastazelor, nu există restricții topografice, dacă celulele au ajuns în sînge, cu două excepții: pancreasul și splina.
Țesutul nervos și cel osos sînt sedii obișnuite de fixare a metastazelor, ceea ce în cazul ultimului, contrazice afirmația că țesuturile dure se împotrivesc invaziei și infiltrării.
Splina este extrem de rar implicată în metastaze, probabil ca urmare a două fapte:
— bogăția în țesut limfoid dotat cu imunocompetență,
— bogăția în enzime litice (catepsine, proteaze și nucleaze), care ar distruge celulele neoplazice.
Ultimul argument este valabil și confirmat și pentru pancreas.
Pe de altă parte, există și localizări preferențiale — cancerul de sîn, de prostată sau de stomac dau metastaze osoase, iar sarcoamele în plămîn, preferințe determinate de caracteristicile topografice ale rețelei vasculare sau de bogăția în țesut stromal.

Scanned with OKEN Scanner

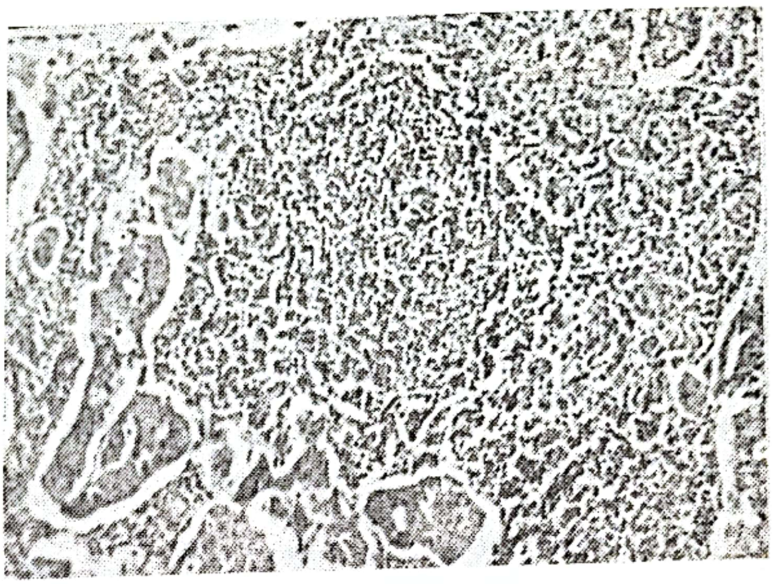

Fig. VII—12. — Ganglion limfatic cu metastaze de adenocarcinom.

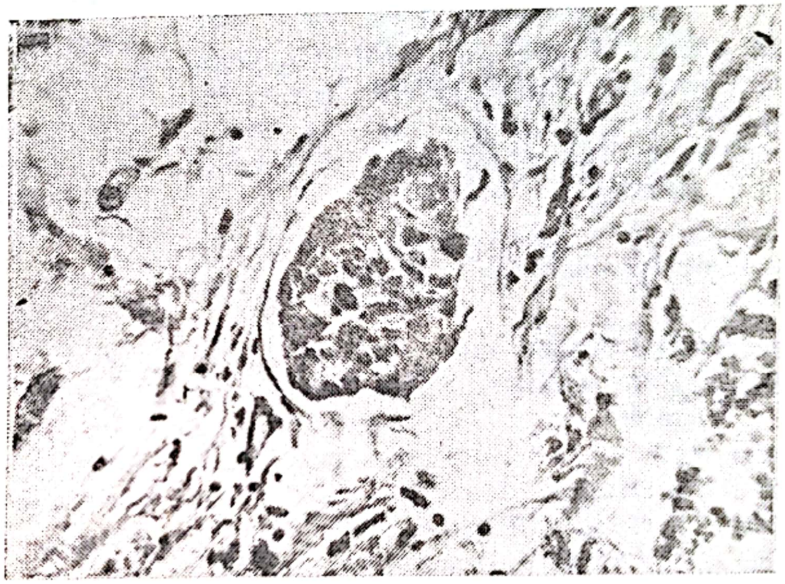

Fig. VII—13. — Tromb tumoral într-o venulă.

Fig. VII—14. — Țesut osos cu metastază carcinomatoasă.

Scanned with OKEN Scanner

ONCOGENEZA

ETIOLOGIA BOLII CANCEROASE

Este destul de greu de împăcat și de înmănunchiat într-o ordine coerentă, absolut obiectivă, toate ipotezele și teoriile în circulație, de 40 de ani încoace, asupra naturii, cauzelor și mecanismelor transformării maligne. Se acceptă actualmente că există trei categorii de cauze:

— cauze determinante de importanță primară;

— cauze determinante de importanță secundară;

— cauze favorizante.

În prima categorie sînt incluși agenții carcinogeni cu acțiune bine demonstrată: fizici, chimici și virali, ale căror mecanisme patogenice vor fi prezentate pe larg.

În cea de a doua categorie ponderea principală o are determinismul ereditar.

Există un singur exemplu de maladie neoplazică cu determinism genetic pur — retinoblastomul. Această tumoare este determinată de o genă patologică ce se transmite dominant autosomal, dar cu penetranță incompletă. Tumoarea apare precoce, în copilărie, și poate fi bilaterală sau unilaterală.

Există în plus, un număr de afecțiuni cu ereditate mendeliană, care, fără să fie neoplazice în sine, duc cu o frecvență foarte mare la malignizare. Dintre acestea trebuie menționate: *Xeroderma pigmentosum* și polipoza intestinală.

Xeroderma pigmentosum este o boală genetică cu transmitere autosomală recesivă, care se caracterizează prin absența enzimelor de reparare a leziunilor induse în ADN. Pe tegumentele expuse la radiație solară se dezvoltă, de regulă, tumori iar șansa de supraviețuire nu depășește vîrsta de 18 ani. Polipoza intestinală se întîlnește sub trei forme clinice (polipoza colonului sau de tip I; polipoza multiplă sau de tip II sau sindromul Gardner; polipoza de tip III sau sindromul Peutz-Jaghers).

În toate cazurile este vorba de apariția a numeroși polipi în mucoasa colonului și rectului, care cu excepția sindromului Peutz-Jeghers unde fenomenul este mai rar, se malignizează în proporție de 50% pînă la vîrsta de 30 de ani.

În categoria cauzelor favorizante sau predispozante pot fi incluși acei factori a căror intervenție, ocazională sau sistematică, a putut fi observată în incidența tumorilor maligne.

Pentru unii din acești factori explicația nu s-a putut impune.

Există, astfel, o repartiție geografică care atestă predominanța unor anumite tumori maligne în unele regiuni ale lumii. Cazul cel mai impresionant îl constituie incidența mare a carcinomului nazo-faringian în Asia de sud-est, tumoarea extrem de rară în alte regiuni ale lumii. Carcinomul mamar este aproape absent în Japonia, cu toate că în Europa și S.U.A. reprezintă forma cea mai frecventă de cancer feminin.

Tipul de alimentație poate crea, de asemenea, o frecvență semnificativ crescută în unele populații sau regiuni, așa cum pare să fie cazul tumorilor hepatice la negrii din Africa de sud, sau a cancerului gastric în Japonia, unde utilizarea în cantități mari a peștelui afumat ar putea aduce explicația acțiunii hidrocarburilor cancerigene.

Trebuie, de asemenea, examinată ipoteza susceptibilității familiale la unele forme de cancer (cum ar fi carcinoamele mamare sau gastrice).

Studii asupra unor familii de canceroși, ca și analiza incidenței tumorilor ma-

Scanned with OKEN Scanner

ligne spontane la gemeni, susţin această ipoteză.
S-au comunicat statistici care atestă concordanţa mai mare a cancerului aceloraşi organe la gemenii monozigoţi decît la cei dizigoţi (Busk, 1948; McFarland şi Meade, 1932).
În acelaşi spirit trebuie privite aceste afecţiuni genetice necanceroase care predispun la apariţia cancerului: angiomatoza multiplă von Hippel-Lindau, eritemul teleangiectazic Bloom, bolile imunitare cu componentă genetică (agammaglobulinemia tip Bruton, sindromul Wiskott-Aldrich), dermatomiozita, sclerodermia, disgeneziile gonadale şi în care frecvenţa transformării maligne nu este o regulă, ca în cazul *Xeroderma pigmentosum*.
O menţiune specială merită mongolismul, despre care s-a afirmat şi crezut cu tărie că se însoţeşte într-o proporţie foarte mare de leucemie mieloidă. Studii statistice recente au putut demonstra că incidenţa leucemiei mieloide la purtătorii de trisomie 21 este uşor inferioară frecvenţei globale.
Alte cauze frecvent incriminate ca favorizînd apariţia cancerului sînt fumatul şi iritaţiile locale prelungite.
Statistici extrem de numeroase privind corelaţia dintre intensitatea fumatului şi apariţia carcinomului bronşic au adus dovezi irecuzabile aşa cum se poate observa în tabelul VII-2, reprodus după Robbins.

TABELUL VII–2

Nefumători	3,4/100 000
Fumători de mai puţin de 20 de ţigări/zi	57,6/1000 000
Fumători de peste 20 de ţigări/zi	157,1/100 000
Fumători de mai puţin de 20 de ţigări/zi care au renunţat de mai bine de 10 ani	8,3/100 000
Fumători de peste 20 de ţigări/zi care au renunţat de mai bine de 10 ani	60,5/100 000

Nu numai intensitatea are importanţă ci şi forma de administrare, ţigaretele fiind mai nocive decît ţigările de foi şi pipa.
Deşi în fumul de ţigară au fost depistate hidrocarburi cancerigene (în cantităţi variabile) nu s-a reuşit încă reproducerea experimentală a carcinomului bronşic la animale (Robbins).
Alţi factori care par să influenţeze apariţia cancerului sînt vîrsta şi sexul. Incidenţa pe grupe de vîrste arată unele repartiţii preferenţiale: tumorile nervoase, leucemiile şi sarcoamele sînt mai frecvente la vîrsta copilăriei şi adolescenţei (fără să includem tumorile congenitale, teratoamele şi retinoblastomul), iar carcinoamele: gastric, mamar, prostatic, bronşic afectează mai ales vîrsta adultă şi bătrînii.
În ceea ce priveşte frecvenţa de afectare a sexelor întîlnim de asemenea diferenţe ce reies vizibil din tabelul VII-3 (Cowdry, 1955), deşi incidenţa globală pare relativ echilibrată.

TABELUL VII–3

Localizarea	*La 1 000 locuitori* *Bărbaţi*	*Femei*
Cavitatea bucală + faringe	5,2	1,4
Aparat respirator	25,3	5,4
Tub digestiv + peritoneu	60,5	49,5
Glandă mamară	0,3	25,4
Organe genitale	16,6	27,5
Rinichi, vezică	9,3	4,7
Alte localizări	17,6	15,7
Leucemii	7,6	5,3
Total	149,4	139,4

MECANISMELE PATOGENICE ÎN CARCINOGENEZĂ

Nu este posibil, în acest moment, să se definitiveze un mecanism unic în toate formele de malignizare cu etiologie atît de variată, deşi încercăril nu au lipsit în decursul anilor şi unel- opţiuni există şi astăzi. În cele ce ue meză vom expune pe scurt principae lele teorii ale carcinogenezei, cu imporr

tanță reală sau istorică, și mecanismele acceptate actualmente în carcinogeneza fizică, chimică și virală.

TEORII ASUPRA CARCINOGENEZEI

1. TEORIA CHIMICĂ (WARBURG)

Susține că elementul primordial îl constituie lezarea respirației celulare care este compensată prin exagerarea glicolizei anaerobe. Nu există dovezi experimentale concludente din care să rezulte că predominanța activității glicolitice ar duce la malignizare, după cum nu numai țesutul neoplazic are un nivel glicolitic crescut.

2. IPOTEZA SUPRIMĂRII (DELEȚIEI) UNOR PROTEINE (MILLER)

Se bazează pe dispariția unor enzime sau proteine structurale în celulele transformate malign, proteine care ar fi esențiale pentru controlul creșterii.
În sprijinul acestei teorii pledează următoarele observații:
— carcinogenii chimici interacționează cu proteinele și le alterează activitatea;
— N-acetil-aminofluorenul (un puternic carcinogen hepatic determină reducerea catalazei în celulele tratate;
— unii coloranți au afinitate mai slabă pentru citoplasma celulelor canceroase.
Aceste observații au pierdut din importanță de cînd s-a dovedit că toți carcinogenii chimici interacționează mai puternic cu acizii nucleici (ADN sau ARN) decît cu proteinele.

3. IPOTEZA ADIȚIEI DE PROTEINE

A fost sugerată de constatarea că după tratamentul cu unii carcinogeni chimici apar, în celule, proteine noi, cu mobilitate electroforetică diferită de cele naturale.
Se presupune că aceste proteine ar avea un rol de inducție a dezvoltării aberante.

4. TEORIA LUI GREEN

Este o variantă a teoriei deleției, bazată pe faptul că celulele tumorale au antigeni de suprafață în cantitate mai mică decît celulele de origine.
Conform acestei teorii carcinogenul ar determina apariția unor complexe cu antigenicitate diferită la suprafață în cantitate mai mică decît celulele de origine.
Conform acestei teorii, carcinogenul ar determina apariția unor complexe cu antigenicitate diferită la suprafața celulei, care ar declanșa răspunsul imun ce ar duce la suprimarea lor.
Pare dificil să se explice cu această teorie alterarea definitivă (și după suprimarea carcinogenului, transmisibilă la celulele fiice), și ireversibilă, caracteristică celulelor neoplazice.
În sprijinul tuturor acestor teorii au fost aduse fapte constatate pe tumori gata formate, fără a se putea defini acel *primum movens* în geneza celulei canceroase.

5. TEORIILE GENETICE

Singurele teorii care ar putea explica modificările ireversibile și transmisibile în ereditatea celulară sînt teoriile genetice. După acestea, alterarea primordială ar avea loc în aparatul genetic celular, însoțindu-se în mod necesar de alterări în structura proteică și, deci, în metabolismul celular.
Iată o parte din faptele de observație ce sprijină teoriile genetice:
a) majoritatea agenților mutageni (radiațiile ionizante, agenții alkilanți) s-au dovedit a fi și carcinogeni;
b) toți agenții carcinogeni s-au dovedit a fi și mutageni eficace (metilcolantrenul, dibenzantracenul, betalactonele etc.);

Scanned with OKEN Scanner

c) aberațiile de structură ale aparatului genetic observate după tratamentul cu mutageni se pot întîlni și în celulele canceroase;
d) practic, toate tumorile maligne se caracterizează prin aberații cromozomiale importante;
e) bolile genetice, consecință a unor mutații genice sau aberații de recombinare, duc cu o frecvență ridicată la malignizare (*Xeroderma pigmentosum*, dermatomiozită etc.);
f) carcinogeneza virală se însoțește și ea de modificarea aparatului genetic al celulei.

Principalele teorii cu suport genetic sînt următoarele:

a) **Teoria mutației somatice.** Toate celulele unui organism sînt dotate cu același material genetic (cantitativ și calitativ), deoarece toate derivă din aceeași celulă primordială — oul. Aparatul genetic, care conține peste o sută de mii de loci genici, este supus hazardului mutațiilor spontane sau induse cu frecvența de 10^{-5} — 10^{-6} pentru fiecare locus genic/generație celulară (Carter). Mutațiile ce au loc în celulele somatice care se pot propaga numai la celulele descendente în linie verticală și nu se pot transmite și la descendenții organismului purtător (deoarece nu afectează celulele germinative) se numesc mutații somatice.

În sprijinul acestei teorii pot fi aduse numeroase fapte din care, pentru exemplificare, citățm evoluția clonală a alterării cromozomiale (cromozomul Philadelphia) în leucemie, acțiunea mixtă mutagenă și cancerigenă a unor agenți chimici, ca și incidența crescută a cancerului la vîrste înaintate (consecință a acumulării unor mutații somatice în celulele organismului gazdă).

Totuși, evenimentul mutațional nu pare să creeze nici un caracter absolut nou pentru organismul purtător (cu excepția antigenelor tumorale).

În ceea ce privește natura genei afectate de mutația „malignizantă", ipoteza cea mai tentantă din punct de vedere logic este cea avansată de Busch și Starbuch, care presupune existența, la toate organismele, a unui grup de gene „de malignizare" (operonul de malignizare), controlat de o genă reglatoare și un operator propriu, aflat în mod normal în stare de represie. Mutația somatică ar implica fie gena reglatoare, fie operatorul și ar depresa astfel grupul operonic. Un efect similar ar putea avea și virusurile oncogene, prin mecanisme ce vor fi prezentate la carcinogeneza virală.

b) **Teoria aberațiilor de recombinare intercromozomială.** Se bazează pe afirmația lui Turpin și Lejeune că trisomia 21, simplă sau translocată, se însoțește frecvent de leucemie mieloidă, afirmație inexactă așa cum am mai arătat.

Oricum ar fi, toate condițiile patologice ce se însoțesc de alterări cromozomiale au un risc cert de malignizare (anemia Fanconi, de exemplu).

c) **Teoria multifactorială.** Faptul că cei mai reputați carcinogeni nu sînt capabili să determine, în cele mai riguroase condiții experimentale, un procentaj absolut de tumori, și că eficacitatea lor este influențată de specie și chiar varietate sau linie consanguină, de vîrstă, tipul de alimentație și asociația altor factori, l-a condus pe Lamerton la postularea teoriei multifactoriale. Asocierea mai multor agenți carcinogeni (virusuri și raze X, iradiere și hormoni stimulanți) crește mult frecvența inducției maligne.

d) **Teoria multistadială.** Experiențele cu carcinogeni chimici arată, așa cum vom vedea, că între aplicarea substanței active și dezvoltarea tumorii există un interval de lag ce poate dura cîteva luni și eficacitatea poate fi îmbunătățită dacă se administrează substanțe cu rol „promotor", necarcinogene în sine.

Etapele carcinogenezei ar fi deci: inițierea, promovarea și creșterea malignă. După Fieelds (1958) caracterele ma-

Scanned with OKEN Scanner

ligne ale unei tumori se cîştigă treptat, printr-un fenomen progresiv *(progression)*.

e) **Teoria originii multicelulare.** Susţine că tumoarea îşi are originea în mai multe celule transformate malign simultan, ceea ce, în cazul cancerelor experimentale, în care administrarea interesează obligatoriu un număr mare de celule, nu este contestabil logic. Mai mult, se citează cazuri de neoplasme umane cu celule de tipuri diferite ce fuzionează într-o masă comună. Această teorie ar putea explica şi marea instabilitate a cariotipului în tumori, dar, nu este mai puţin adevărat că s-au realizat transplante tumorale unicelulare, după care citogenetic, populaţia celulară a noii tumori s-a dovedit tot polimorfă.

f) **Teoria originii dizembrioplazice (Cohnheim).** Pornind de la existenţa teratoamelor (tumori cu ţesut embrionar străin organului în care sînt localizate) sau dizembrioamelor, s-a sugerat că tumorile maligne sînt produse prin proliferarea unor celule cu caractere embrionare incluse printre elementele adulte şi menţinută cîtăva vreme sub un control riguros al multiplicării. Scăparea de sub acest control ar determina proliferarea lor rapidă.

Cu tot numărul mare de tumori dizembrioplazice (mai ales în ovar, ţesut osos etc.) nu există o modalitate de apropiere între caracterul embrionar ipotetic şi aberaţiile cromozomiale numerice şi structurale ce se întîlnesc în tumori.

CARCINOGENEZA PRIN AGENŢI FIZICI

Încă de la începutul studiilor asupra radiaţiilor electromagnetice sau a substanţelor radioactive s-a observat că cel mai izbitor efect al iradierii cronice îl constituie apariţia tumorilor maligne. Există astăzi un consens unanim privind acţiunea cancerigenă a radiaţiilor, ca urmare a acumulării unui număr imens de fapte de observaţie spontană, clinică sau experimentală.

TIPURILE DE RADIAŢII CANCERIGENE

Aceste tipuri pot fi clasificate din punct de vedere fizic în două grupe:

1. Radiaţii electromagnetice:
— radiaţii UV
— radiaţii X
— radiaţii gamma.
2. Radiaţii corpusculare:
— beta
— protoni
— neutroni
— particule alfa.

Oricare ar fi natura lor, se consideră că pot fi grupate sub denumirea de radiaţii ionizante, graţie capacităţii de a forma perechi de ioni la trecerea prin materie, deşi puterea ionizantă variază foarte mult.

Efectul biologic al iradierii este proporţional cu doza (măsurată în roentgeni sau unităţi derivate: rad, rep, rem). Este bine de ştiut că organismele vii sînt natural supuse unei iradieri complexe (la care participă razele cosmice, radiaţia tehnică şi potasiul radioactiv natural), care se ridică la aproximativ 0,1 rem/an.

EFECTELE RADIAŢIILOR IONIZANTE

La trecerea prin materie, radiaţiile ionizante disipează o cantitate mare de energie, care determină numeroase modificări.

Înţelegerea acţiunii biologice a radiaţiilor este mult mai uşoară dacă acceptăm o anumită secvenţializare în timp, căreia îi corespunde o anumită gradare a nivelului de acţiune, ordine general acceptată de toate tratatele de radiobiologie.

Conform acestei scheme, la interacţiunea radiaţiilor ionizante cu materia vie se succed în ordine efecte la nivel atomic, molecular, celular, histologic

Scanned with OKEN Scanner

şi în cele din urmă la nivelul organismului.

1. Efectele la nivel atomic reprezintă mecanismul pur fizic şi substratul acţiunii radiaţiilor ionizante.

Din multitudinea de efecte primare, ce apar în intervalul de 10^{-9} — 10^{-11} sec de la impactul RI cu atomul, trei sînt mai importante din punct de vedere biologic:

— excitarea atomică — absorbţia de energie radiantă cu delocalizarea electronilor pe pături superioare, energie care va fi cedată la nivel molecular, acumulîndu-se în macromolecule la nivelul aşa-ziselor „puncte fierbinţi" (sedii de maximă radiosensibilitate);

— ionizarea — prin pierdere sau achiziţie de electroni, care provoacă apariţia unor compuşi cu reactivitate chimică sporită;

— producerea de radicali liberi — atomi sau grupări de atomi fără sarcină electrică, dar cu un electron nepereche care au de asemenea o mare reactivitate chimică.

Radioliza apei produce o cantitate impresionantă de asemenea radicali liberi intens reactivi: $H\cdot$, $HO\cdot$, $HO_2\cdot$ etc.

Toate celelalte efecte primare (împrăştierea Compton, formarea de perechi etc., se traduc, în ultimă instanţă, prin unul din aceste efecte.

La aceste efecte primare produse prin iradiere externă trebuie adăugată transmutaţia elementelor radioactive încorporate în moleculele biologice (fosforul se transformă în sulf, de exemplu).

2. Efectele la nivel molecular şi mai ales macromolecular reprezintă prima etapă spre biologic a conversiei energiei RI.

Numeroase studii au dovedit că, din toate punctele de vedere, ADN poate fi identificat cu „ţinta" biologică din celebra ipoteză a lui Lea (1946).

Radiosensibilitatea ADN este de cîteva mii de ori mai mare decît a proteinelor.

Principalele efecte produse de iradierea externă asupra ADN sînt următoarele:

— ruperea uneia sau ambelor catene;

— ionizarea bazelor;

— formarea dimerilor pirimidinici.

Dezintegrarea ^{32}P încorporat produce ruperea punţii fosfodiester în care este implicat atomul respectiv.

Rupturile într-una sau ambele catene pot fi urmate de 3 evenimente:

— repararea corectă;

— deleţia unui fragment de dimensiuni variabile (de la un singur nucleotid la o secvenţă considerabilă);

— refacerea greşită (eroare de recombinare de cele mai multe ori) prin unirea capetelor unor catene diferite.

Ionizarea bazelor are ca efect o eroare de replicare în faza S următoare, care se concretizează printr-o mutaţie punctiformă de tipul înlocuirii de baze (tranziţie sau transversie), căci aşa cum au arătat Lawley şi Brooks, bazele ionizante se pot împerechea greşit: adenina cu citozina sau guanina cu timina.

În ceea ce priveşte dimerii pirimidinici, cel mai cunoscut este dimerul de timină produs prin iradiere cu UV şi evidenţiat între alţii de Benkers şi Berends (fig. VII-15). În lipsa unei

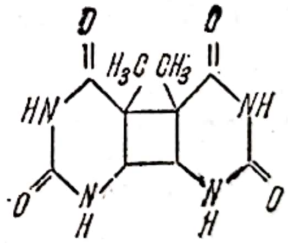

Fig. VII—15. — Dimerul de timină produs prin iradiere cu UV

reparări corecte prin enzimele sistemului de reparare (endonucleaza, exonucleaza, polimeraza şi ligaza ADN), această leziune se traduce în final tot printr-o mutaţie.

Scanned with OKEN Scanner

3. Efectele la nivel celular pot fi vizibile imediat sau tardiv. Nu are sens să expunem tipurile de leziuni celulare care pot evolua pînă la moartea celulei. După o regulă observată foarte timpuriu în radiobiologie de Bergonnié și Tribondeau, radiosensibilitatea celulelor este proporțională cu ritmul de diviziune. În ceea ce privește fazele ciclului celular, momentele cele mai sensibile sînt faza G_2 și mitoza. Din punct de vedere al carcinogenezei două leziuni sînt mai importante în suita de evenimente care duc la malignizare și importanța lor este evidentă:

— producerea de aberații cromozomiale (rupturi, deleții, recombinări aberante cu formare de cromozomi-marker);

— oprirea ciclului celular în G_2 și/sau metafază, care determină reinițierea unui nou ciclu celular fără ca diviziunea să fi avut loc și provoacă dublarea numărului de cromozomi (apariția de garnituri tetraploide).

4. Efectele la nivel tisular sînt, conform legii Bergonnié și Tribondeau, vizibile mai ales la țesuturile cu ritm rapid de reînnoire: epiteliul intestinal, granulopoieza și limfopoieza. Depopularea celulară masivă prin oprirea în metafază sau moarte celulară stimulează sistemele de refacere, prin declanșarea unei unde de mitoze la celulele scăpate de acțiunea letală a iradierii.

Dacă rezervele celulare sînt suficiente și leziunile asociate permit supraviețuirea organismului, atunci putem întîlni 2 eventualități:

— refacerea completă (cantitativ și calitativ) a masei tisulare în cauză;

— apariția de tumori ca urmare a proliferării anarhice a unor celule lezate prin iradiere (purtătoare de mutații), stimulate inițial de mecanismele de control al masei tisulare. Acest efect care dovedește eroarea sistemelor de coordonare și apărare ale organismului a fost numit de Patt (1963) *abscopal effect*. Elementul central al tumorigenezei prin iradiere ar fi deci acțiunea mutagenă.

În afara acestui mecanism de evoluție a leziunilor către malignizare, care nu implică decît organismul și radiația, o ipoteză plauzibilă introduce ca mediator existența în celule a unui virus latent, activat de iradiere, care determină ulterior transformarea malignă și există, așa cum vom vedea la carcinogeneza virală, dovezi experimentale în acest sens.

În sprijinul acțiunii cancerigene a radiațiilor se pot cita următoarele fapte:

— incidența cancerelor cutanate este absolută la indivizii cu *Xeroderma pigmentosum* supuși radiațiilor UV;

— iradierea globală produce transformări maligne predominant în seriile hematopoietice (celule cu multiplicare rapidă);

— iradierea acută localizată produce tumori strict în organul iradiat;

— există variații ale incidenței cancerului în raport cu vîrsta (bătrînii fac mai ușor cancer, probabil prin scăderea capacității de reparare a leziunilor);

— iradierea cronică produce tumori cu frecvență mai mare decît iradierile unice (probabil prin acumularea leziunilor în aparatul genetic);

— iradierea internă cu izotopi ingerați accidental, profesional sau în scop diagnostic (Thoriu, Stronțiu, Radiu, Uraniu) provoacă tumori în țesuturile și organele în care se concentrează acești izotopi.

CARCINOGENEZA PRIN AGENȚI CHIMICI

Istoric. Evoluția cunoștințelor în acest domeniu ar avea următoarele etape importante. Percival Patt face prima observație clinică (1776), atrăgînd atenția asupra unor substanțe chimice răspunzătoare de apariția cancerului. Era

Scanned with OKEN Scanner

vorba de pacienţi tineri care aveau cancer scrotal şi care prin meseria lor (hornari) veneau în contact cu funinginea şi gudroanele. În 1906, Fischer a demonstrat proliferarea benignă a epidermului la iepurii badijonaţi cu un colorant liposolubil — Scharlach roşu, iar Yamagawa şi Ishikawa (1914) au obţinut după badijonări repetate cu gudron primele cancere cutanate experimentale.

Eforturile conjugate ale chimiştilor şi cercetătorilor au dus la izolarea în stare pură a primei substanţe carcinogene naturale: 1,2-5, 6-dibenzantracenul (Kenraway şi Hieger în 1930).

Din acest moment literatura de specialitate a devenit excesiv de abundentă, comunicîndu-se continuu informaţii asupra unor noi substanţe cancerigene ca şi asupra mecanismelor ipotetice de acţiune.

CLASIFICAREA SUBSTANŢELOR CARCINOGENE

Există astăzi un număr imens de substanţe dotate cu putere cancerigenă şi care, greu de clasificat după structura chimică sau natura lor, fac foarte dificilă conceperea unui mecanism unitar de acţiune.

În această categorie intră unele substanţe biologice (hormoni, aflatoxine), compuşi naturali existenţi în gudroane şi petrol (hidrocarburi aromatice, heterocicli) sau substanţe de sinteză. Unele dintre aceste substanţe sînt active *per se* (unii alkilanţi) altele însă, trebuie convertite în organism în derivaţi (acetilaţi, hidrocarburi etc.), ce reprezintă forma activă a agenţilor respectivi. După structura chimică se descriu următoarele categorii de carcinogeni chimici: hidrocarburile aromatice, heterociclii, aminele aromatice, coloranţii azoici, alkilanţii, hormonii, metalele, substanţele plastice.

1. HIDROCARBURILE AROMATICE

Reprezintă un grup intens studiat, ai cărui performeri sînt metilcolantrenul, dibenzantracenul şi benzpirenul (vezi fig. VII-16).

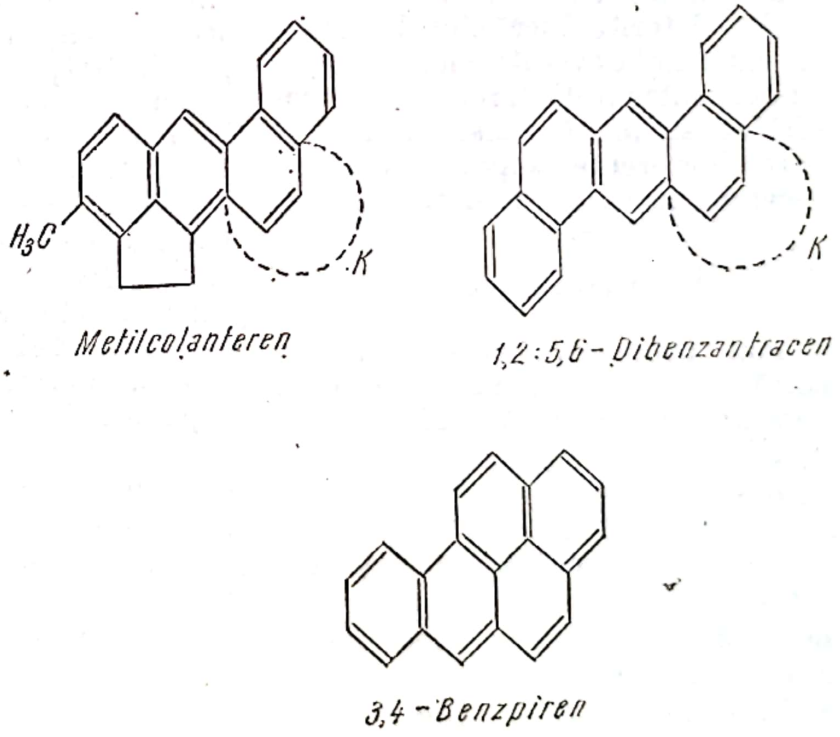

Fig. VII—16. — Hidrocarburi aromatice cancerigene.

Aceste substanţe pot produce, de predilecţie, cancere cutanate prin badijonare sau injectare subcutanată, dar pot determina hepatocarcinoame după ingestie. În orice caz, efectele lor variază considerabil în raport cu specia (şoarecele şi şobolanul sînt foarte susceptibili, cobaiul, iepurele şi maimuţa mai rezistente) sau sexul (dibenzpirenul este mai activ la şobolanii masculi).

Clasa hidrocarburilor aromatice cancerigene a fost caracterizată de Buu-Hoi (1964) prin următoarele trăsături:

a) sînt molecule aromatice cu sisteme întinse de duble legături conjugate;

b) în moleculă există zone cu o mare densitate de electroni π, care ar putea fi implicate în interacţiunea cu proteinele sau acizii nucleici (zonele K);

c) substituirea în ciclu a unui atom de hidrogen cu un radical alifactic reduce activitatea oncogenă proporţional cu lungimea radicalului.

Interpretările configuraţiei electronice, foarte promiţătoare într-o anume perioadă de avînt a biochimiei cuantice, mai ales datorită lucrărilor lui Pullman, nu s-au dovedit pînă la urmă valabile pentru toţi carcinogenii aromatici ca să poată constitui nucleul unei teorii coerente asupra mecanismelor carcinogenezei chimice.

2. HETEROCICLII

Cei mai cunoscuţi cancerigeni din această grupă sînt benzacridinele şi benzocarbazolii (fig. VII-17).

Atît experimental (pe şoarece), cît şi prin observaţii clinice s-a demonstrat că aceste substanţe pot determina carcinoame gastrice, vezicale şi hepatice.

Unele dintre ele sînt responsabile de cancerele profesionale ale muncitorilor din industria coloranţilor.

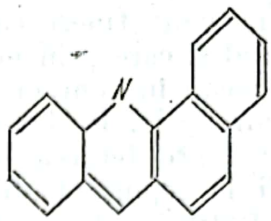

1,2 - Benzacridina

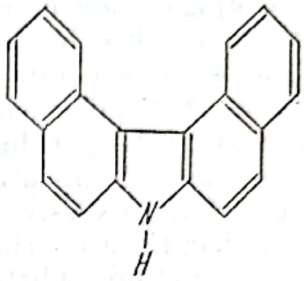

3,4;5,6 - Dibenzocarbazol

Fig. VII—17. — Heterocicli cancerigeni.

3. AMINELE AROMATICE ŞI COLORANŢII AZOICI

Descoperite tot ca urmare a observaţiilor asupra stării de sănătate a muncitorilor din industria coloranţilor, aceşti agenţi foarte numeroşi au ca principali reprezentanţi acetil-aminofluorenul, naftilamina, dimetilaminoazobenzenul (galbenul de unt) şi dimetilaminostilbenul, unul dintre cei mai cunoscuţi cancerigeni (fig. VII-18).

DAB sau „galbenul de unt“ (Buttergelb) a fost descoperit graţie observaţiilor cercetătorilor japonezi (Kinosita şi colab., 1940) şi s-a constatat că este răspunzător de incidenţa mare a hepatocarcinoamelor la muncitorii japonezi, mai ales în cazul regimului alimentar deficitar în vitamina B_2.

Studiile experimentale au demonstrat perturbaţii ale activităţii mitotice în ficatul de şobolan: mitoze atipice la ficatul normal şi inhibiţia mitozelor şi sintezei de ADN la ficatul în regenerare.

Scanned with OKEN Scanner

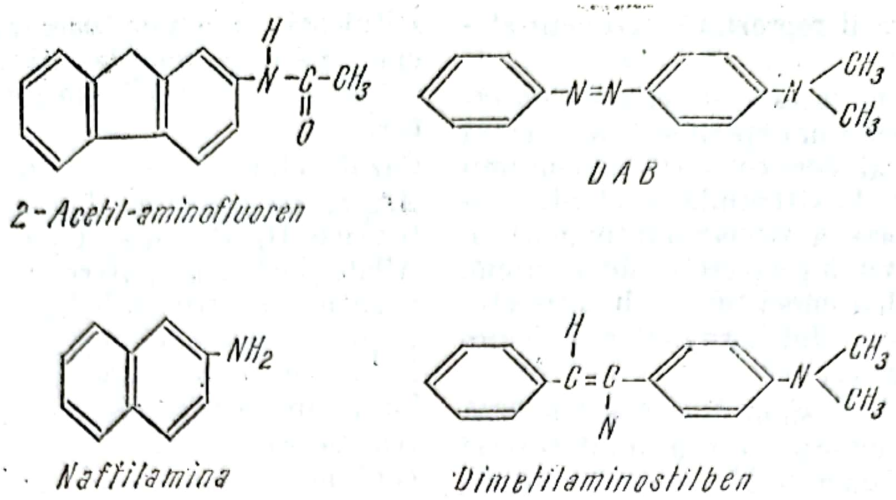

Fig. VII—18. — Amine aromatice şi coloranţi azoici cancerigeni.

N-acetilaminofluorenul (N-AAF) este actualmente unul dintre carcinogenii cei mai utilizaţi în oncogeneza experimentală şi s-au avansat numeroase ipoteze privind sediul primordial de acţiune. S-a dovedit că este convertit metabolic în organism în derivaţi mult mai activi (N-hidroxil-acetilaminofluoren) şi chiar că, în lipsa hidroxilării, agentul este inactiv la animalele de experienţă incapabil să-l metabolizeze.

Epstein şi colab. au demonstrat că după o singură administrare per orală la şobolan, AAF provoacă noduli hiperplazici şi persistă constant în celulele hepatice cîteva luni, dar este nesigur dacă sediul de legare îl reprezintă acizii nucleici, proteinele sau glicogenul, întrucît s-au constatat afinităţi mari pentru toate aceste substanţe biologice.

4. AGENŢII ALKILANŢI

Această grupă, ai cărei constituienţi au, în mod egal, calităţi carcinogene şi mutagene au furnizat cel mai puternic argument în favoarea teoriei mutaţiei somatice.

Din această grupă fac parte nitrozaminele şi nitrozoureea, iperitele cu azot şi sulf, etileniminele, beta-propiolactona, epoxizii, acidul iodoacetic şi iodopropionic etc. Elementul cel mai important în mecanismul acţiunii acestor agenţi pare să fie capacitatea lor de a determina fixarea unor radicali alkil pe substanţele biologice, deşi sediul de acţiune nu pare comun.

Magee şi colab. au demonstrat că nitrozometilureea determină formarea de 7-metil-guanină în ARNt şi mai puţin în ADN. În schimb, beta-propiolactona se leagă mai intens de ADN decît de alţi consituienţi celulari, iar acidul iodoacetic de proteine.

Cu toate acestea, pentru stabilirea unui numitor comun se poate aprecia că modificarea bazelor nucleice prin alkilare (metilare, acetilare, deschiderea inelului heterociclic, hidroxilare etc.) ar putea reprezenta mecanismul unitar de acţiune.

5. HORMONII

Incidenţa mare a cancerelor de sîn la femei şi de prostată la bărbaţi, ca şi efectele favorabile ale terapiei acestora cu hormoni androgeni şi respectiv estrogeni, la care se asociază castrarea (chirurgicală sau terapeutică) arată fără putinţă de tăgadă că în geneza acestor tumori, unul din elemen-

Scanned with OKEN Scanner

tele active îl reprezintă hormonii steroizi.

În afară de aceste date, alte observaţii clinice sau experimentale (efectul favorabil al corticoizilor în leucemii şi tumori ale sistemului limfoid, incidenţa mare a cancerului mamar la pacienţii cu hipersecreţie de insulină, regresia leucemiei după hipofizectomie) relevă rolul hormonilor în biologia tumorilor.

Pentru mecanismul de acţiune al hormonilor tumorigeni sau inhibitori ai creşterii tumorale sînt necesare cîteva elemente (Mainwaring):

— conversia metabolică în derivaţi activi (testosteronul în 5-alfa-dihidrotestosteron);

— fixarea specifică de unul sau mai mulţi receptori existenţi în cromatina nucleară;

— modificarea *pattern*-ului enzimatic nuclear (interferenţa cu sinteza de ARN sau ADN).

În ceea ce priveşte natura „receptorilor" specifici, s-a dovedit că unele proteine nehistonice există numai în ţesuturile ţintă, pentru unii hormoni, şi că aceste proteine se cuplează electiv şi stabil cu hormonii respectivi.

6. UNELE SUBSTANŢE NATURALE

S-a descoperit, relativ recent, că unele substanţe alimentare pot fi contaminate cu microciuperci ai căror constituienţi au o uimitoare putere carcinogenă (în special hepatică), răspunzătoare de aşa-zisele epidemii de cancer.

Cazul cel mai cunoscut îl reprezintă *Aspergillus flavus* cu produşii săi (aflatoxinele B_1, B_2, G_1 şi G_2) (fig. VII-19). Aflatoxinele sînt puternici carcinogeni hepatici pentru şobolani, dar mai puţin pentru om, deşi s-a crezut că frecvenţa mare a hepatocarcinoamelor în unele regiuni africane s-ar putea datori prezenţei lor în alimentele contaminate.

Mecanismul de acţiune pare a fi inhibiţia polimerazelor ADN şi ARN, deşi nu este exclusă afectarea polisomilor.

Din aceeaşi categorie mai pot fi citate: *patullina*, *ridellina* şi *retrozina*, produse de specii din genul *Aspergillus* sau/şi de alte microciuperci [de exemplu, genul *Torulopsis (Cryptococcus)*, genul *Stachybotrys*, *Alternaria* etc., în general dovedite ca agenţi patogeni pentru animale şi pentru om].

O categorie interesantă, cel puţin pentru aşa-zisele cancere spontane, o reprezintă produşii de metabolism banali sau mai rari, asupra cărora s-a ridicat suspiciunea de activitate carcinogenă: nitrozopirolidina (care ar putea lua naştere în intestin sub acţiunea nitraţilor şi bacteriilor reducătoare asupra prolinei), poate chiar colesterolul sau unii din derivaţii săi.

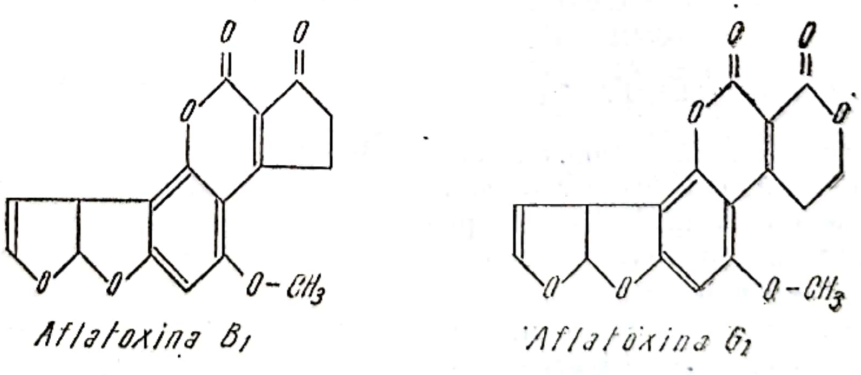

Fig. VII—19. — Substanţe naturale cancerigene.

Scanned with OKEN Scanner

7. AGENŢI CHIMICI DIVERŞI

Reprezintă un grup eterogen, în care trebuie incluse substanţe cu caracter oncogen evident, dar care nu pot fi încadrate în grupele precedente: tioacetamida (puternic carcinogen hepatic şi renal la şobolan), etionina (analog al aminoacidului metionina), uretanul şi derivaţii săi (dotaţi cu acţiune antimitotică), hidrazida acidului izonicotinic (activă la rozătoare, dar nu la om) şi altele.

8. METALELE

Numeroase observaţii clinice (asupra muncitorilor din industria metalurgică) sau experimentale au dovedit (Dustin, 1969) că un mare număr de metale uzuale: crom, cobalt, zinc, arsenic, mercur, nichel, plumb etc., pot fi cancerigene. Administrarea intraperitoneală de mercur la şobolan determină apariţia de sarcoame, iar hrănirea îndelungată cu alimente, conţinînd 1% acetat de plumb determină apariţia de cancere renale, în proporţie mare.
Inhalarea pulberii de sulfat de beriliu determină, la şobolan, cancer pulmonar, iar la om, leziuni asemănătoare silicozei.
Chiar unul din preparatele medicinale aparent benigne: fier-dextranul determină la şobolan apariţia de sarcoame, iar oxidul de fier în formă de pulbere ar sta la originea cancerelor pulmonare la unii mineri.
Tot contactul profesional este elementul patogenic care explică incidenţa mare a cancerului pulmonar şi pleural la muncitorii care manipulează asbest.

9. SUBSTANŢELE INERTE

Încă din 1955 s-a putut constata că celofanul aplicat sub formă de pelicule, în scop experimental, determină apariţia de sarcoame. Ca urmare, s-a efectuat o testare sistematică şi s-a observat că polietilena, dacronul, polivinilul, nylonul, polistirenul, teflonul, polimetacrilatul de metil etc. sînt toate carcinogene, deşi ca monomeri, acţiunea lor oncogenă este nulă.
Problemele ridicate de aceste observaţii au un important răsunet atît practic, cît şi teoretic, căci substanţele respective sînt absolut inerte chimic, iar efectul pare dependent mai degrabă de unii parametrii fizici: întinderea suprafeţei peliculelor şi dimensiunilor porilor. Efecte similare au şi peliculele metalice de oţel inoxidabil, vitallin, argint, implantate subcutanat.

MECANISME POSIBILE DE ACŢIUNE ALE CARCINOGENILOR CHIMICI

S-a putut remarca din cele de mai sus că nu este realist a fundamenta un mecanism ipotetic unic de acţiune, pentru agenţi atît de diferiţi cum sînt masele plastice şi nitrozoureea. Dacă ne referim la agenţii capabili să pătrundă intracelular, am putea nota următoarele mecanisme:
1. Interacţiunea cu proteinele. S-a evidenţiat pentru mulţi carcinogeni capacitatea de a se lega de proteine, sau de a le modifica activitatea enzimatică (lactonele substituite, monoiodacetatul, nitrozoaminele şi nitrozoureea etc.). Pentru ca efectul să fie stabil şi transmisibil la celulele descendente chiar după înlăturarea agentului în cauză, este logic de presupus că modificarea trebuie să afecteze una din enzimele implicate în funcţionarea aparatului genetic al celulei. Cele mai multe sufragii le acumulează enzimele de metilare a bazelor nucleice, care ar putea determina atari modificări în acizii nucleici încît să perturbeze ereditatea celulei lezate, în sensul apariţiei caracterelor de malignitate. Interacţiunea cu proteinele nu ar fi, prin urmare, decît o etapă tranzitorie în mecanismul obligatoriu de modificare a aparatului genetic.

Scanned with OKEN Scanner

2. **Interacțiunea cu ADN și efectul mutagen** sînt mecanisme demonstrate cert pentru mai multe categorii de carcinogeni chimici.
Două sînt mecanismele intime posibile ale interacțiunilor carcinogeni-ADN: alkilarea și intercalarea.
Alkilarea este un proces de alterare chimică care determină apariția unor baze nucleice modificate (metilguanina, metiladenina, hidroximetilcitozina, hidroxitimina etc.). Modificarea chimică creează posibilități de împerechere greșită în cursul replicării semiconservative a ADN: metilguanina cu timina, sau adenina cu hidroximetilcitozina, iar în cursul replicărilor ulterioare, eroarea inițială se perpetuează ca orice mutație.
3. **Interacțiunea cu ARN.** Efectele alkilante sînt mult mai intense și rapide asupra ARN de transfer decît asupra ADN, iar bazele nucleice ale ARNt sînt, într-o proporție mare, modificate în mod natural, mai ales prin metilare.
Există un set natural de metilaze ARN în fiecare celulă și funcționarea ca decodificator al ARNt în biosinteza de proteine este strîns legată de metilarea unor anumite baze, în anumite poziții fixe din secvența nucleotidică. Metilările și alkilările aberante perturbă sinteza de proteine și cresc șansa apariției unor enzime aberante care pot interveni direct sau indirect în metabolismul ADN, determinînd modificări transmisibile ale materialului genetic al celulei.
4. **Activarea unui virus oncogen.** Nu este exclusă ipoteza conform căreia, la fel ca iradierea, acțiunea carcinogenilor chimici să potențeze activitatea unui virus oncogen, sau să inducă transformarea unui virus latent într-o formă cu ciclu vegetativ.

ETAPELE CARCINOGENEZEI CHIMICE

Înșiruirea tuturor mecanismelor ipotetice ale carcinogenezei chimice nu înseamnă obligatoriu lipsa unor caractere comune care să definească oncogeneza chimică. Aceste caractere, pe care le vom prezenta în formularea lui Farber, scot în evidență evoluția în etape a transformării maligne.
După Farber, biologia procesului de malignizare are trei trăsături caracteristice:
a) este multistadială;
b) există o perioadă de lag între momentul aplicării agentului și cel al apariției celulelor neoplazice;
c) proliferarea celulară este absolut obligatorie pentru transformarea malignă.
Încă din 1940 Rous, Kidd sau Berenblum și Shubik au arătat că în evoluția unui cancer cutanat se disting două momente obligatorii:
1. Inițierea — corespunzătoare acțiunii agentului carcinogen. Este un fenomen de foarte scurtă durată, căci s-a putut demonstra experimental faptul că substanța activă este suficient să vină în contact numai cîteva secunde cu celulele epiteliale, pentru ca să se declanșeze creșterea malignă.
Dezvoltarea (promovarea) tumorii este un proces mult mai îndelungat, care pare să se suprapună peste perioada de lag și în cursul căreia este necesară acțiunea unor agenți lipsiți de putere carcinogenă, dar a căror prezență fie că grăbește apariția tumorii, fie că mărește sensibil frecvența tumorilor. În categoria „promotorilor" sau a carcinogenilor intră gudroanele și uleiul de croton.
Nu trebuie înțeles că cele două stadii sînt proprii numai cancerelor cutanate, ele fiind observabile și în carcinogeneza hepatică după administrarea de tioacetamidă, AAF, DAB etc. Natura exactă a proceselor corespunzătoare promovării nu este cunoscută. La unele substanțe poate fi vorba de metabolizare și transformare în compuși real activi. Astfel, AAF este transformat după hidroxilare în esteri de tipul N-acetoxi, N-sulfat sau N-benzoilo-

Scanned with OKEN Scanner

xiaminofluoren, toți mult mai activi decît compusul de origine, ceea ce corespunde procesului de „potențare în cascadă".

CARCINOGENEZA PRIN AGENȚI VIRALI

Istoric. Pierre Dustin este cel care recapitulează atît de sugestiv istoria ideii cancerogenezei virale în introducerea la capitolul corespunzător al tratatului „Lecții de anatomie patologică generală", încît merită citat ca atare: „Noțiunea că malignitatea este legată de achiziția unor proprietăți noi sub influența unui virus este satisfăcătoare logic; ea este de altfel foarte veche și numele lui Borrel (1903) îi rămîne atașat. Istoria cercetărilor cancerologice arată că în acest domeniu, în ciuda unor descoperiri răsunătoare, spiritul uman a făcut proba unei încetineli, chiar a unei lipse de înțelegere, ce pare greu de conceput astăzi și care au fost, în parte, consecința succesului descoperirilor de carcinogeni chimici". Deși Rous (1911), Ellerman și Bang (1908) au adus primele dovezi asupra originii virale în unele neoplazii aviare, ideea virusurilor oncogene nu a avut mulți susținători pînă în anii '50 cînd Gross a stimulat cercetările prin descoperirea virusurilor leucemiei și cancerului parotidian la șoareci. S-au izolat în anii următori un mare număr de virusuri oncogene pentru animale și chiar s-au identificat virusuri în tumorile induse prin agenți fizici (raze X), sau chimici (metilcolantren, estrogeni etc.), așa încît, în 1953, unul dintre partizanii teoriei virale — Duran-Reynals, declară: „Nu există nici un fel de dovadă că s-a observat vreodată carcinogeneza în absența atestată a virusurilor".

CLASIFICAREA VIRUSURILOR ONCOGENE

Caracterele individuale biochimice, antigenice și biologice ale virusurilor cancerigene permit clasificarea lor în două grupe cu moduri de acțiune distincte: virusurile ARN și cele ADN.

1. VIRUSURILE ARN

Reprezintă un gr[illegible] de aproximativ 20 virusuri identif[illegible]te, cu particularități de gazdă și ț[illegible]t, dar cu numeroase caractere comune, descrise sub denumirea *oncornavirusuri*, prescurtare a definiției: virusuri oncogene cu ARN. În tabelul VII-4 reprodus după Benyesh-Melnick și Butel (1974) sînt tre-

TABELUL VII—4

UNELE PROPRIETĂȚI ALE ONCORNAVIRUSURILOR (după Benyesh-Melnick și Butel)

Virus	Gazda	Dovezi experimentale	
		Tumori in vivo	Transformare in vitro
Virusul leucemiei aviare	Păsări	Găină, curcan	Păsări
Virusul sarcomului Rous	Păsări	Păsări, rozătoare, maimuțe	Păsări, rozătoare, bovine, maimuțe, om
Virusul leucemiei murine	Șoarece	Șoarece, șobolan, hamster	—
Virusul sarcomului murin	Șoarece	Șoarece, șobolan, hamster	Șoarece, șobolan, hamster
Virusul tumorii mamare murine	Șoarece	Șoarece	—
Virusul leucemiei la feline	Pisică	Pisică	—
Virusul sarcomului la feline	Pisică	Pisică, cîine, iepure, maimuță	Pisică, cîine, maimuță, om
Virusul sarcomului la primate	Maimuță	Maimuță	Maimuță

Scanned with OKEN Scanner

cute cele mai cunoscute oncornavirusuri și cîteva din caracteristicile lor. Oncornavirusurile mature sînt particule sferice cu diametrul de 100—120 mμ în morfologia cărora intră:
— un nucleoid format din ARN și o proteină asociată;
— o membrană trilaminată formată din glicoproteine și fosfolipide.

După poziția nucleoidului, virionii pot fi de tip B — cu nucleoid excentric (ca virusul tumorii mamare la murine) sau de tip C — cu nucleoid central — celelalte.

Componenta nucleică este ARN monocatenar care poate fi separat prin ultracentrifugare în două categorii:
— ARN „60—70S" alcătuit, probabil, din subunități de 30—40S agregate;
ARN „4-10S" care seamănă, fără a fi identic cu ARNt-ul gazdei.

Componenta proteică grupează mai multe enzime implicate în metabolismul acizilor nucleici (polimeraze, endonucleaze, ligaze ADN etc.), dintre care cea mai importantă, atît pentru ciclul biologic și mecanismul de acțiune al virusului, cît și, teoretic, pentru corecțiile aduse cunoștințelor noastre în genetica moleculară, este polimeraza ADN-dependentă de ARN, cunoscută mai ales sub numele de reverstranscriptaza, deoarece catalizează o reacție de sinteză nucleică în sens invers circuitului informației ereditare (de la ARN la ADN).

Postulată teoretic de Temin în 1964, această enzimă a fost descoperită și studiată intens între anii 1968 și 1972 de Temin, Baltimore, Dulbecco (Premiul Nobel în 1975 pentru aceste lucrări) și Spiegelman, care a dovedit că ea este implicată în mecanismul transformării maligne virale și că este un component larg răspîndit în natură, putînd fi întîlnită în toate celulele normale.

Pe baza acestor descoperiri se poate imagina un mecanism comun de carcinogeneză prin oncornavirusuri, care să cuprindă următoarele etape:
1) Activarea unui virus parazit latent în celulă sau infecția *de novo*.
2) Sinteza de proteine virale și în special de reverstranscriptază.
3) Sinteza pe tiparul ARN viral a unui ADN ce conține genele virale active în transformarea malignă.
4) Introducerea acestor gene în materialul cromozomial al gazdei cu ajutorul enzimelor complexului de reparare-recombinare genetică (endonucleaza, ligaza etc.).
Aceste gene devin active și specifică toate caracterele de malignitate ale celulei transformate, iar prin sistemul de biosinteză replicativă al gazdei vor fi transmise la toate celulele descendente. Achiziția noilor caractere este dovedită de prezența antigenelor virale în celulele transformate malign. Lucrări recente arată că oncornavirusurile par să fie constituenți ai tuturor celulelor organismelor gazdă, fiind transmise de la o generație la alta și că ar exista sub formă de provirus în genomul celulei gazdă, putînd fi indus atît chimic cît și fizic.

2. VIRUSURILE ADN

Spre deosebire de oncornavirusuri (care nu au efect citopatogen), această categorie este mai eterogenă, iar ciclul de viață poate evolua în două moduri:
— forma infecțioasă cu efect citopatogen, eliberare și transmitere orizontală;
— forma oncogenă ce implică integrarea în genomul celulei gazdă și dispariția virionului din celulă.

Virusurile oncogene cu ADN se clasifică în 4 grupe conform tabelului reprodus după Benyesh-Melnick și Butel, grupe ce se diferențiază după dimensiunile virionului, gazdă naturală și sediul celular de maturare (vezi tabelul VII-5).

Scanned with OKEN Scanner

TABELUL VII—5

UNELE PROPRIETĂȚI ALE VIRUSURILOR ONCOGENE ADN (după Benyesh-Melnick și Butel)

Virus	Gazda naturală	Dovezi experimentale		ø nm	Sediul maturării	Persistența în tumori
		Tumori *in vivo*	Transformare celulară *in vitro*			
I. Papovavirusuri						
Virusul papilomatos:						
— uman	om	om	—	40—45	nucleu	+
— de iepure	iepure	iepure	—	40—45	nucleu	+
— bovin	vacă	vacă	celule bovine	40—45	nucleu	+
— canin	cîine	cîine	—	40—45	nucleu	+
Virusul Polioma	șoarece	ozătoare	rozătoare	40—45	nucleu	—
SV40	maimuță	hamster	hamster șoarece maimuță om	40—45	nucleu	—
II. Adenovirusuri						
Tipuri umane: 3, 7, 11, 12, 14, 16, 18, 21 și 31	om	hamster șobolan șoarece	hamster șobolan șoarece	70—80	nucleu	—
Tipuri simiene, bovine, aviare	maimuță bovine păsări	hamster șobolan șoarece	hamster șobolan om	70—80	nucleu	—
III. Herpesvirusuri						
Virusul Epstein — Barr	om	hamster	hamster	100	nucleu	—
uman tip 2	om	—	om	100	nucleu	—
IV. Poxvirusuri						
Molluscum contagiosum	om	om	—	230—300	citoplasmă	+

Virusurile ADN sînt alcătuite dintr-o porțiune centrală ce conține genomul viral împachetat într-o capsidă proteică, formată dintr-un număr specific de capsomere. În jurul capsidei poate să existe sau nu o membrană. ADN viral are dimensiuni variabile după tip ($3{,}10^6$ Daltoni pentru SV40 și $20—25.10^6$ Daltoni pentru adenovirusuri), este bicatenar și poate exista în 3 conformații: liniară, circulară, suprahelicoidală.

Proteinele virale specifice sînt variate atît ca număr, cît și ca structură, iar dintre enzime endonucleaza pare o componentă constantă.

După cum am mai spus, transformarea malignă prin virusuri ADN constă, în principal, în integrarea genomului viral în materialul cromozomial al celulei gazdă, integrare care interesează de regulă mai multe copii ale ADN viral. În această situație, se exprimă fenotipic o serie de gene virale care modifică parametrii funcționali ai celulei și-i conferă caractere de malignitate. Particulele virale își pierd individualitatea (virusul „dispare") și, numai în unele cazuri, poate fi eliberat din celula transformată malign. Totodată, apar în celulele tumorale caractere antigenice noi, legate de exprimarea fenotipică a genomului viral (antigene tumorale de transplantare de suprafață etc.).

Scanned with OKEN Scanner

În ciuda numărului mare de virusuri oncogene cunoscute astăzi, numărul celor real implicate în cancerele umane este restrîns la unul singur și anume: virusul Epstein-Barr implicat în geneza limfosarcomului Burkitt, o tumoare cu existență endemică în Uganda.
Cazul tumorii Burkitt nu este încă deplin elucidat, căci s-au izolat și alte tipuri virale.
Lipsa unor dovezi clare privind natura virală a altor neoplasme umane justifică parțial inerția acceptării generale a originii virale a cancerului, însă nu constituie o dovadă peremptorie împotriva acestei concepții, cu atît mai mult cu cît, așa cum am văzut, s-a dovedit existența unor virusuri în tumorile induse chimic sau prin iradiere.

ROLUL IMUNITĂȚII ÎN APARIȚIA CANCERULUI

Există motive temeinice și chiar unele dovezi clinice și experimentale care permit aserțiunea că în mod obișnuit apar sub acțiunea agenților oncogeni celule transformate malign, cu frecvență mult mai mare decît cancerul în populația umană și animală; acestea sînt însă îndepărtate prin acțiunea de supraveghere imunologică a țesutului limfoid. Numai în situațiile în care apar defecte funcționale sau o deprimare a răspunsului imun se creează condițiile ca prin multiplicarea celulelor transformate malign să se poată dezvolta un cancer. Se poate afirma că șansa dezvoltării unei tumori la un individ este condiționată atît de intervenția agentului oncogen cît și de activitatea răspunsului imun.
Așa cum s-a văzut, prin caracteristicile morfologice și funcționale, celulele tumorale se deosebesc de celulele de origine din care au derivat, iar antigenele noi pe care celulele neoplazice le achiziționează le conferă trăsături atît de diferite față de gazdă încît adesea organismul elaborează față de ele reacții de tip imun. De aceea, mulți dintre cercetători și-au pus cu legitimă îndreptățire întrebarea dacă diferențele dintre tumoare și gazda în care ea se dezvoltă sînt de o asemenea natură încît să determine un răspuns imun din partea gazdei împotriva tumorii, similar cu cel pe care îl dezvoltă un organism față de non-autolog (non-self) (non propriu)?
Primele supoziții privitoare la imunitatea specific antitumorală au fost deduse din observația că, uneori, grefonul tumoral care se dezvoltă un timp și regresează ulterior determină o imunizare a animalului respectiv, care nu mai primește deloc al doilea grefon din același tip de tumoare. Întrucît, la început, experiențele s-au efectuat pe animale neimbredizate, deci cu tumori alogeneice, au generat un optimism exagerat în privința posibilităților de combatere a cancerului prin terapia imună. Nu se putea atunci discrimina în ce măsură efectul împotriva grefonului tumoral era datorit intervenției antigenelor de histocompatibilitate sau răspunsului imun specific antitumoral. În mod fals, se considera eliminarea tumorii grefate ca un răspuns exclusiv specific antitumoral; în realitate efectele pozitive imunologice împotriva grefei tumorale erau, în cea mai mare măsură, datorite intervenției antigenelor de histocompatibilitate necunoscute în acel timp.
Studii riguroase referitoare la imunitatea specific antitumorală au devenit posibile numai după ce s-a lămurit modul în care funcționează antigenele de histocompatibilitate. Acest plus de cunoaștere privitor la relațiile dintre gazdă și grefă au impus utilizarea liniilor de animale imbred, animale singeneice. Au fost totuși observate unele diferențe între comportamentul grefelor de țesut normal și grefelor de țesut tumoral. De exemplu, s-a constatat că grefele de țesut normal nu

Scanned with OKEN Scanner

sînt acceptate în condițiile de sănătate ale gazdei decît la gemenii homozigoți sau animalele singeneice, deci la indivizi avînd același plan de organizare, în timp ce unele grefe tumorale se pot dezvolta la indivizi diferiți ai unei specii și chiar la indivizi aparținînd diferitelor rase ale aceleași specii, deci la animale alogeneice. Priza grefei este într-o oarecare măsură condiționată și de particularitățile tumorii. S-a observat, de exemplu, că pot să se dezvolte în mod temporar eterografe tumorale (tumori umane la hamsteri) cînd se grefează celule eteroploide obținute din cancere foarte maligne, adesea din stadiile terminale ale bolii.

Alte dovezi referitoare la existența unei imunități specifice anti-tumorale au fost furnizate de observațiile și cercetările moderne de imunologie. Astfel în cazurile în care s-a determinat o supresie a mecanismelor imunologice prin iradiere, administrarea de substanțe imunosupresive, ca ser antilimfocitar, cortizon, citostatice etc. s-a putut obține toleranță față de grefe tumorale nu numai la indivizii aparținînd aceeleași specii dar și la indivizii aparținînd unor specii diferite. Astăzi putem cu ușurință condiționa prin terapie imunosupresivă hamsteri sau șobolani care să recepționeze pentru un anumit timp tumori umane.

Aceste argumente, alături de observațiile din patologia umană și veterinară, care arată o creștere a frecvenței tumorilor maligne la indivizii cu deficiențe ale imunității, în special ale imunității cu mediație celulară, ne îndreptățesc presupunerea că în mod obișnuit, în organism apar mult mai frecvent transformări ale celulelor normale în celule tumorale decît frecvența cancerului în populațiile umane și animale. Grație mecanismelor imunitare elaborate de organism, celulele tumorale, diferite antigenic de gazda în care se dezvoltă, sînt suprimate și eliminate.

În concluzie, putem afirma că apariția cancerului uman este și consecința scăderii funcției de supraveghere imunologică a organismului și nu numai consecința expunerii lui la acțiunea agenților oncogeni. Această concepție este solid susținută de faptul că frecvența cancerului crește la persoane deficiente imunologic, cum ar fi: persoane în vîrstă, persoane cu deficiențe primare ale imunității celulare (în ataxia-telangiectazia, boala Wiscott —Aldrich, tumorile maligne se dezvoltă în 16% din cazuri), apariția cu frecvență mai mare a cancerului la persoanele supuse acțiunii imunosupresive a radiațiilor, citostaticelor, serului antilimfocitar etc. După opiniile multor imunologi, imunitatea specifică mediată celular a apărut ca o funcție de supraveghere imunologică împotriva apariției tumorilor maligne. Primele experiențe cu grefe tumorale în care să se demonstreze că rejecția tumorii este expresia exclusivă a imunității specifice antitumorale și nu față de antigenele de histocompatibilitate au fost cele în care s-au utilizat animale izologe (singeneice), deci cu același genotip din punct de vedere al antigenelor de histocompatibilitate. Prin utilizarea acestor animale în oncogeneza experimentală s-a putut demonstra existența de atingene specific tumorale, diferite de cele ale celulelor din care s-au dezvoltat. Unele antigene se localizează în citoplasmă și pe suprafața celulelor. Aceste antigene se comportă ca antigene de transplantabilitate, întrucît pot determina un răspuns specific împotriva tumorii și de rejecție a ei. De aceea au fost numite antigene tumorale specifice de transplantație.

Se poate spune că antigenele tumorale asociate membranei celulelor sînt antigene de transplantabilitate anormală însă cu imunogenicitate redusă, dar potențial capabile să inducă un răspuns imun de rejecție a tumorii în organismul gazdă.

Scanned with OKEN Scanner

Diferența dintre antigenele normale de transplantabilitate și cele tumorale de transplantabilitate constă în faptul că față de primele organismul dezvoltă reacții puternice de respingere pe cînd față de secundele răspunsul imun, de regulă, este atît de slab încît organismul nu respinge tumoarea.

Antigenele tumorale pot fi împărțite în două: antigene determinate de agenții etiologici (antigene induse de virusuri, agenți carcinogeni chimici) și antigene care însoțesc dezvoltarea tumorii și a țesuturilor în curs de diferențiere.

Antigenele induse de virusurile oncogene sînt specifice virusului și depind de prezența genomului viral în special la tumorile induse de virusurile ARN.

Antigenele induse de agenții carcinogeni chimici sînt elemente antigenice idiopatice deoarece fiecare tumoare produsă de carcinogen prezintă un antigen tumoral propriu (de exemplu dacă un agent carcinogen produce la același animal două tumori primare diferite, tumorile prezintă două antigene specifice distincte).

Antigenele embrionare sînt antigene de diferențiere care se găsesc atît în țesuturile embrionare, cît și în organismele purtătoare de tumori maligne. Acestea sînt alfa-fetoproteine și antigenul carcino-embrionic.

Antigenele de diferențiere sînt și antigenele de *thymus leukemia* (TL) care apar în primele luni la șoarecii la care nu există în mod normal dar la care apar în cazul în care dezvoltă o leucemie.

Antigenele tumorale au o natură variată, în funcție de agentul oncogen utilizat în producerea tumorii. Agenții chimici produc cea mai mare diversitate de antigene tumorale. În cazul tumorilor induse chimic antigenele tumorale sînt diferite chiar cînd tumorile sînt produse de același agent oncogen la indivizi singeneici. Chiar mai mult, ee pot diferi antigenic și în cazul tumorilor produse cu același agent oncogen la același individ, dar și în perioade diferite.

Agenții oncogeni virali prezintă, în contrast, o mai mare uniformitate a antigenelor tumorale. De exemplu, tumorile produse de virusuri ARN (sarcom Rous, virusurile leucemiilor aviare, murine etc., carcinomul mamar al șoarecelui) au specificitatea antigenelor virale, deoarece antigenele tumorale sînt reprezentate de însăși structurile virale.

Antigenele tumorale ale tumorilor produse de virusuri ADN, deși apar ca o consecință a pătrunderii virusului în celule transformate și deci probabil a includerii genomului viral în cel celular, nu sînt identice cu antigenele virale.

În cazul tumorilor spontane, diferențele antigenice apar mai puțin evidente decît în cele experimentale. De altfel și agenții oncogenetici sînt mai obscuri la aceste tumori. Întrucît aproape toate tumorile umane intră în această categorie este de la sine înțeles că și cunoștințele noastre sînt mai puțin riguroase atît în ceea ce privește oncogeneza cît și aspectele imunologice. Doar limfomul Burkitt, care apare endemic în unele zone în Africa, întrunește mai multe sufragii privitor la etiologia lui virală. În această tumoare, ca de altfel și în mononucleoza infecțioasă, s-au evidențiat complexe antigenice ale virusului Epstein-Barr. Celulele din mononucleoza infecțioasă reacționează cu serurile antivirus Epstein-Barr. Se susține de unii autori că în această din urmă boală, spre deosebire de limfomul Burkitt, vindecarea se obține printr-un răspuns imun eficient.

Virusurile herpetice sînt incriminate de mai mulți autori în etiopatogenia carcinoamelor umane, în special virusul herpetic tip II în cancerul de col uterin.

Tumorile maligne se mai însoțesc și de apariția unor antigene ce se găsesc în titruri cunoscute în perioada fe-

Scanned with OKEN Scanner

tală, ca alfa-fetoproteina în tumorile de ficat, tumorile testiculare și unele tumori ovariene și antigenul carcino-embrionic în cancerele de tub digestiv. Antigenul carcino-embrionic scade sau dispare după îndepărtarea tumorii și reaprare în caz de recidivă. Determinarea cantitativă a acestor antigene este utilizată și în scop diagnostic. Rolul lor este încă puțin cunoscut. Alfa-fetoporteinei i s-a atribuit rolul de imunosupresoare a imunității anti-tumorale, deși alfa-fetoproteina o întîlnim și în afecțiuni netumorale dar caracterizate prin proces intens de regenerare.

APĂRAREA IMUNĂ ANTITUMORALĂ

Există date experimentale și fapte de observație anatomo-clinice care arată că procesele imune sînt operative și în cancerul uman. Mecanismele imune efectorii în cancer sînt cele întîlnite și în imunitatea de transplantație, deși nu sînt atît de eficiente.

Mecanismele prin care se distrug celule tumorale sînt mecanisme de citotoxicitate realizate specific prin:

1) anticorpi specifici citotoxici fixatori de complement;

2) mecanisme de citotoxicitate celulară anticorpodependentă, în care celulele efectorii sînt celule *killer* (K) și eventual macrofage;

3) mecanisme de citotoxicitate mediată de celule limfocitare T sensibilizate specific față de tumoare, fără intervenția anticorpilor;

4) mecanisme de citotoxicitate produsă de celule de tip special — celule N.K. (natural Killer) sau nativ ucigașe, care distrug ținta tumorală, cel puțin *in vitro*, fără a fi necesară o sensibilizare prealabilă și fără intervenția anticorpilor.

Deși s-au pus în evidență anticorpi citotoxici în serul bolnavilor cu tumori maligne (melanom malign) totuși se pare că pentru distrugerea tumorilor solide este necesară intervenția limfocitelor T*) și a celulelor *killer*. Există tehnici *in vitro* prin care se demonstrează intervenția acestor mecanisme imune. Astfel, este eliberarea de crom radioactiv (^{51}Cr) din celule tumorale-țintă radioactive după intervenția celulelor (K, macrofage, monocite) „armate" cu anticorpi specifici antitumoare sau a celulelor T sensibilizate față de celule tumorale. Diferențele dintre cele două tipuri de citotoxicitate este ilustrată în tabelul VII-6. Aceste mecanisme sînt operatorii și în imunitatea antitransplant.

Spre deosebire de celulele T, celulele K, ca de altfel și monocitele și macrofagele, au receptori Fc de care se pot atașa anticorpi specifici implicați în reacția Ag/Ac. Anticorpii realizează contactul între celula tumorală-țintă și celula efectoare K sau macrofage. În pofida acestor evidențe, existența

* Celula CTL *(cytotoxic T lymphocite)* în literatura anglo-saxonă.

TABELUL VII—6

Tip de citotoxicitate	Celule efectorii	Anticorpi	Celule țintă
Citotoxicitate mediată de celule (CMC)	Limfocit T și non-T prelevate de la donori imuni antitumoare	—	Celule tumorale
Citotoxicitate mediată de celule anticorpo-dependente (CMCAD)	Limfocit K, monocite, macrofage provenite de la donori normali neimuni	IgG antitumoare	Celule tumorale

Scanned with OKEN Scanner

unei imunități specific antitumorale realizate *in vitro* pentru toate tipurile de tumori, inclusiv umane, și *in vivo* pentru unele tumori experimentale și umane nu este complet lămurită. S-a arătat că *in vivo* există factori blocanți ai imunității antitumorale, care fac ineficientă imunitatea antitumorală. Acești factori blocanți protejează tumoarea împotriva acțiunii litice a celulelor T sensibilizate. Cercetări recente demonstrează că factorii blocanți sînt în special antigenele tumorale libere și complexele antigen-anticorp, cu antigen în exces. Aceste antigene libere pot interacționa cu efectorii imunității (anticorpi și celule), deviindu-le de la acțiunea lor antitumorală. Deci *in vivo* eficiența imună antitumorală este sub influența multor factori care complică foarte mult relația tumoare: gazdă. Acestea, de altfel, explică diferențele în eficacitatea imunității antitumorale. Răspunsul imun antitumoral se înscrie într-un spectru foarte larg, care merge de la extrema completei paralizii (ce se exprimă prin agresivitatea mare a

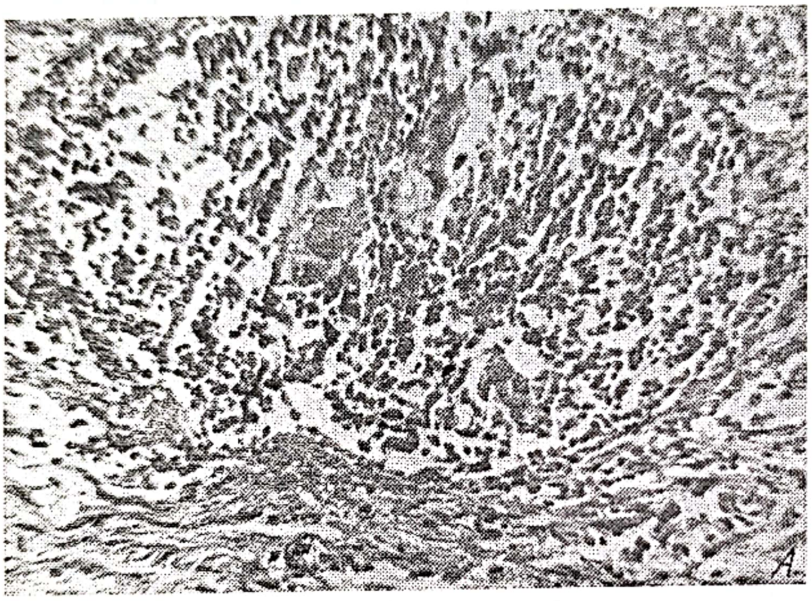

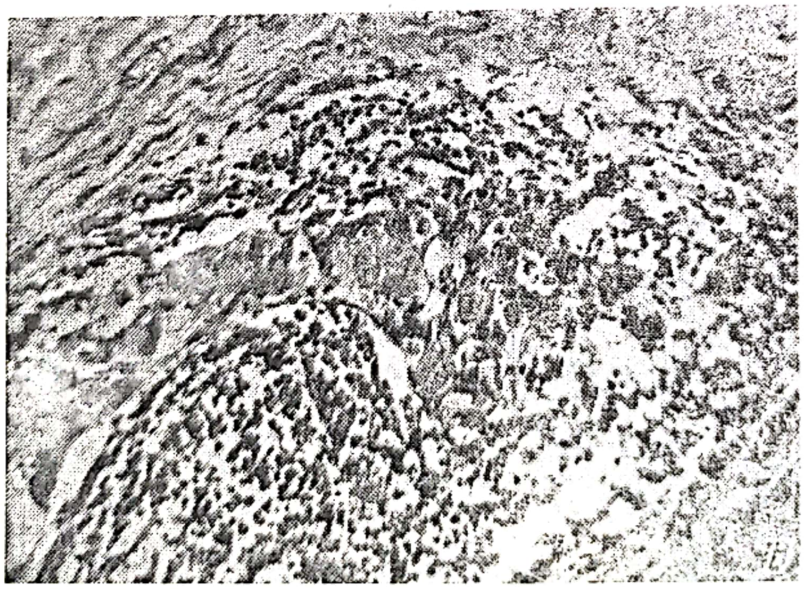

Fig. VII—20. A, B. — Carcinom al glandei mamare. Se observă resturi de celule carcinomatoase într-un bogat infiltrat limfo-plasmocitar.

Scanned with OKEN Scanner

tumorii) și pînă la imunitatea ce protejează eficient gazda de acțiunea gravă a cancerului.

Anatomopatologii și clinicienii au sesizat și observat de mult fenomene și modificări morfologice ce pot fi incluse în cadrul manifestărilor de rezistență de natură imună. Acestea pot varia de la simple reacții limfoplasmocitare în stroma tumorii, pînă la vindecări definitive. Aspecte morfologice de tip reactiv din partea țesutului limfoid pot varia de la foarte discrete infiltrate limfohistiocitare, pînă la infiltrații net exprimate (de exemplu, carcinomul medular de sîn) (fig. VII-20); în aceste din urmă cazuri evoluția este mai puțin gravă. Se notează frecvent reacții din partea ganglionilor regionali. Acestea pot consta din hiperplazia centrilor germinativi și a plasmocitelor, care se consideră mai puțin eficiente și o altă categorie, de asemenea din histiocitoza sinusală și hiperplazia zonei paracorticale, reacții care au semnificația unei rezistențe mai bune față de tumoare. Simu și Csaba acordă o valoare prognostică mai bună bolnavilor cu cancer ce prezintă un număr mare de mastocite tinere cu granulații alcianofile în interstițiul tumorii sau al ganglionilor regionali. Vindecările spontane în patologia umană s-au raportat în special în cazuri de coriocarcinoame. Aceste tumori sînt, de altfel, foarte diferite antigenic față de gazda în care se dezvoltă; ele reprezintă transformarea malignă a unui țesut embrionar — trofoblastul. Au mai fost comunicate și alte vindecări spontane, în cazuri de neuroblastom, de melanom malign etc. Regresiunea notabilă sau definitivă a metastazelor tumorilor a fost observată uneori după îndepărtarea chirurgicală a tumorii primitive. Din păcate, toate vindecările spontane de cancer reprezintă rare excepții, regula fiind evoluția spre letalitate. Sarcinile cercetării imunologice în acest domeniu sînt de a găsi mijloacele de amplificare a mecanismelor imune care să asigure o protecție certă împotriva cancerului.

NOMENCLATURA TUMORILOR

Paralel cu progresele realizate în domeniul cunoașterii naturii tumorilor se observă și o reevaluare a terminologiei fără să se ajungă totuși la un consens în legătură cu nomenclatura lor. Termeni diferiți sînt utilizați chiar pentru denumirea generică a acestui proces patologic, a acestei boli. Printre termenii utilizați îi întîlnim pe cei de: tumoare, neoplasm, blastom, cancer etc.

Cuvîntul „tumoare" derivă din latinescul *tumor* care înseamnă umflătură. În înțeles medical mai larg termenul de tumoare are o accepțiune mai generală, incluzînd orice proces ce se însoțește de o tumefacție mai mult sau mai puțin circumscrisă a țesutului și organului, indiferent de natura sa: neoplazică, hiperplazică, inflamatorie etc. Pentru oncologi și anatomopatologi termenul de tumoare este limitat la creșteri ale țesuturilor și organelor realizate prin multiplicarea celulelor. Se includ aici ambele ipostaze de multiplicare a celulelor și anume: a) multiplicarea cu celulele ce își păstrează capacitatea de diferențiere, deci o hiperplazie cu celule diferențiate adulte — realizînd așa-zisele tumori benigne și b) multiplicarea celulelor transformate malign (canceroase, neoplazice) care realizează tumorile maligne.

Creșterile tumorale în cazul tumorilor maligne sînt însoțite de schimbări în structura și funcția celulelor proliferate și de aceea s-a folosit și se folosește termenul de neoplazie — creștere neoplazică — neoplasm (din grecescul

Scanned with OKEN Scanner

neos = nou + *plasseo* = formaţiune). Acest termen este corect pentru definirea tumorilor maligne, deoarece în această ipostază avem de-a face cu dezvoltarea unui ţesut cu caractere noi, diferite de cele ale organismului gazdă. Pentru acelaşi proces s-a creat şi termenul de blastom (de la cuvintele greceşti *blastos* = germen şi *omo* = umflătură) care poate fi considerat definitoriu, în special, pentru acele tumori care sînt formate din celule foarte nediferenţiate. De altfel, termenul de blastic este utilizat în medicină şi biologie pentru definirea celulelor tinere, imature. Astăzi termenul de blastom este într-adevăr rezervat pentru nomenclatura tumorilor cu celule foarte nediferenţiate şi dizembrioplazice, în special pentru tumorile maligne ale sistemului nervos; neuroblastom, retinoblastom, simpatoblastom, glioblastom etc. Cel mai vechi termen, introdus şi folosit în descrieri pentru prima dată se pare de Hipocrate, este cel de cancer sau carcinom. Acest cuvînt derivă de la grecescul *carcinos* care înseamnă rac. Termenul de cancer, deşi utilizat nu numai de publicul larg dar şi de medici pentru o denumire generică a tumorilor maligne, este limitat astăzi doar pentru etichetarea proliferărilor maligne epiteliale, cele mezenchimale denumindu-se sarcom.

Pentru că practic, aşa cum am văzut, orice ţesut şi organ care este format din celule ce mai păstrează capacitatea de multiplicare pot să dezvolte tumori înseamnă că putem avea o multitudine de forme tumorale şi în consecinţă şi o varietate de denumiri specifice ale lor. Din păcate denumirile reflectă în foarte multe cazuri mai degrabă diversitatea concepţiilor diferitelor şcoli şi autori decît natura sau trăsătura definitorie a tumorii de aceea întîlnim încă multe sinonimii şi termeni neadecvaţi. Existenţa prea multor termeni sinonimi în circulaţie, cei mai mulţi menţinuţi graţie conservatorismului diferitelor şcoli medicale, a determinat pe mulţi autori şi chiar organisme ştiinţifice internaţionale să propună o nomenclatură unitară a tumorilor, însă fără o soluţionare definitivă a acestei probleme. Este posibilă totuşi o unificare a nomenclaturii tumorilor, în primul rînd luîndu-se în considerare criteriul histogenetic. Pentru stabilirea nomenclaturii care are la bază criteriul histogenetic este de reţinut, ca regulă generală că, toate tumorile benigne au denumirea provenită din numele ţesutului sau organului de origine, la care se adaugă sufixul „-om". Dacă tumorile sînt maligne, atunci sufixul devine *sarcom* pentru cele provenite din ţesuturile mezenchimale şi *carcinom* pentru cele de origine epitelială. Termenul de epiteliom, care este încă utilizat pentru denumirea unor tumori maligne epiteliale, nu conţine în sine un indiciu de malignitate şi de aceea este abandonat, utilizîndu-se termenul de carcinom pentru toate tumorile maligne epiteliale. Pentru tumorile maligne de origine nervoasă se utilizează sufixul: „-blastom". După cum vom vedea există multe tumori a căror nomenclatură nu se acordă după principiul de mai sus purtînd denumiri speciale.

NOMENCLATURA TUMORILOR DE ORIGINE MEZENCHIMALĂ

Adăugarea sufixului „-om" la rădăcina cuvîntului care denumeşte ţesutul din care a derivat tumoarea, pentru tumorile benigne şi sufixul „sarcom" pentru tumorile maligne este, în general, operantă în denumirea tumorilor derivate din ţesutul mezenchimal, întrucît pentru toate aceste ţesuturi avem denumiri separate şi deci şi denumiri specifice pentru fiecare tip de tumoare, cum se poate vedea din tabelul VII-7.

Scanned with OKEN Scanner

Țesut de origine	Tumoare benignă	Tumoare malignă
Conjunctiv fibros	Fibrom	Fibrosarcom
Țesut adipos	Lipom	Liposarcom
Țesut cartilaginos	Condrom	Condrosarcom
Țesut osos	Osteom	Osteosarcom
Țesut muscular		
— neted	Leiomiom	Leiomiosarcom
— striat	Rabdomiom	Rabdomiosarcom
Țesut vascular etc.	Hemangiom	Hemangiosarcom

Proliferările tumorale ale țesutului limfoid par a fi toate de tip malign și astăzi se observă tendința de-a le denumi prin termenul de limfoame maligne. Sub eticheta de *limfom malign* întîlnim o mare diversitate de proliferări maligne ale țesutului limfoid, proliferări care au aspecte clinice, morfologice și prognostice diferite. Această diversitate de boli tumorale limfoide reflectă de fapt diversitatea populațiilor limfocitare. Ele cuprind proliferările țesutului limfoid, atît cele sistemice (de tip leucemic), cît și cele circumscrise, tumorale. Denumirea diferitelor tipuri de limfoame maligne se bazează pe același criteriu histogenetic, mergînd în unele cazuri pînă la cele citologice, în sensul că la termenul de limfosarcom (care implică proliferarea malignă a celulelor limfoide) se adaugă adjectivul derivat din denumirea tipului de limfocit sau a stadiului de diferențiere limfocitară. Astfel, deosebim limfosarcom: limfocitar, limfoplasmocitar, prolimfocitar, limfoblastic, imunoblastic. Sarcomul format din celule reticulare sau histiocitare se numește reticulosarcom sau sarcom histiocitar. În afară de acestea mai există proliferări maligne ale țesutului limfoid care poartă denumiri speciale ca: leucemie limfoidă, boala Hodgkin, *micosis* fungoid, tumoare Burkitt etc.

NOMENCLATURA TUMORILOR EPITELIALE

Nomenclatura tumorilor rezultate din proliferările epiteliilor se stabilește cu mai mare dificultate după criteriul histogenetic, spre deosebire de tumorile mezenchimale, deoarece diferitele tipuri de epitelii nu prezintă denumiri prea variate. De aceea tumorile epiteliale sînt denumite nu numai după criteriul histogenetic, ci și după alte criterii, ca: citoarhitectonica histologică realizată de celulele tumorale, dimensiunea celulelor, aspectul macroscopic etc.

Tumorile benigne ale epiteliilor pavimentoase și tranziționale, ce proemină la suprafață, poartă denumirea de papilom, iar tumorile benigne ce proemină pe suprafața mucoaselor cu epiteliu cilindro-cubic, polipi. De fapt, dacă ținem cont și de aspectul histogenetic ar trebui să vorbim de cele mai multe ori de polip adenomatos, întrucît polipul reprezintă proliferări proeminente pe suprafața mucoaselor cilindro-cubice ce realizează structuri glandulare, în special la nivelul mucoaselor tubului digestiv. Proliferările glandelor și cele care realizează aspecte glanduliforme se numesc adenoame, întîlnite frecvent la: glande paraprostatice, suprarenale, tiroidă, glandă mamară, pancreas, glande salivare etc. În unele proliferări de tip adenomatos putem avea și transformări chistice și atunci vorbim de chist-

Scanned with OKEN Scanner

adenom. Nu de puţine ori observăm proliferări papilare (sau papilifere cum se mai spune) şi atunci vorbim de chistadenom papilifer sau papilar. Acest tip de tumori le întîlnim mai frecvent la ovar şi pancreas.

În cazurile cînd se observă o proliferare simultană epitelială şi conjunctivă se vorbeşte de tumori mixte. În această categorie era inclus adenomul pleiomorf al parotidei, care purta şi mai poartă şi astăzi denumirea de tumoare mixtă de parotidă. În realitate acesta este un adenom cu o stromă mai bogată şi o reacţie mai particulară a acesteia, în care se găseşte un material mucoid şi chiar transformare condroidă.

Veritabile tumori mixte pot fi considerate numai carcinosarcoamele (tumori foarte rare) care reprezintă o proliferare malignă atît epitelială, cît şi conjunctivă.

Tumorile maligne epiteliale, aşa cum s-a arătat mai înainte, se numesc carcinoame, termen care include în sine atît noţiunea de proliferare epitelială cît şi noţiunea de malignitate. Ele poartă denumiri specifice în funcţie de mai mulţi factori, ca: tipul celular care intră în componenţa lor, dimensiunile celulelor, aspectul citoarhitectonic etc., iar altele poartă denumiri speciale.

Carcinoamele, în funcţie de tipul de celule epiteliale proliferate malign, se împart în:

1) Carcinoame epidermoide (pavimentoase, scuamoase) derivate din epiteliile epidermice de înveliş, a unor epitelii mucoase pavimentoase stratificate, ca: mucoasă oro-faringeală, de esofag superior, exocol, vagin etc. sau din alte epitelii care au suferit metaplazie pavimentoasă, ca epiteliile bronşice, veziculă biliară etc.

2) Carcinoame tranziţionale, dezvoltate în mucoasa căilor urinare — bazinet, ureter, vezică urinară.

3) Adenocarcinoame ce se dezvoltă din structura glandelor sau formează structuri glandulare.

Este recomandabil ca întotdeauna cînd avem denumiri specifice pentru epitelii să denumim tumoarea după denumirea specifică a epiteliului proliferat, ca de exemplu: melanocarcinom, coriocarcinom, carcinom hepatocelular, carcinom colangiocelular etc. Aceste denumiri sînt mai corecte decît denumirile de corioepiteliom sau hepatom, din aceleaşi motive pentru care am menţionat că nu este corect să denumim în general *epiteliom* proliferările maligne epiteliale. Totuşi se mai utilizează încă denumiri ca seminom, disgerminom, deci cu sufixul „-om“ şi nu „carcinom“ deşi aceste din urmă tumori au evoluţie malignă.

Tumorile derivate din celulele argentafine poartă numele de argentafinom sau se mai numesc carcinoide, datorită faptului că sînt de o malignitate redusă.

În cadrul acestor categorii mari, în funcţie de anumite particularităţi, ca: grad de diferenţiere, dimensiuni celulare, existenţă sau neexistenţă de secreţie, tinctorialitate celulară, mod de aranjare a celulelor tumorale etc., se pot adăuga diferite adjective pentru a defini şi alte particularităţi ale tumorii, ca de exemplu: carcinom epidermoid diferenţiat sau nediferenţiat. Adjectivul de *diferenţiat* sau *nediferenţiat* se poate atribui în funcţie de această caracteristică a celulelor la oricare tip de carcinom sau, mai mult, la oricare tip de tumoare malignă. Uneori celulele tumorale sînt atît de îndepărtate ca morfologie de celula normală care a suferit această alterare a citodiferenţierii încît originea sa este greu de stabilit sau nu mai poate fi recunoscută deloc şi atunci vorbim de carcinom anaplazic.

Alte criterii după care atribuim denumiri specifice tumorilor sînt: dimensiunile celulelor, vorbind în aceste cazuri de carcinom cu celule mici, cu celule

Scanned with OKEN Scanner

mari, cu celule gigante; după formă, carcinom cu celule poligonale, cu celule rotunde, cu celule fuziforme, în boabe de ovăz; după tinctorialitate vorbim de carcinom cu celule clare, cu celule întunecate etc., după secreţie sau lipsa de secreţie a celulelor; carcinom secretant sau nesecretant.

În funcţie de citoarhitectonica pe care o formează celulele tumorale putem vorbi în afară de adenocarcinom şi de carcinom trabecular, folicular, acinar etc.

Multe tumori, fie benigne, fie maligne, epiteliale sau mezenchimale, poartă denumiri speciale de foarte multe ori poartă denumiri proprii — ca: epiteliom calcificat Malherbe, tumoare Brenner, tumoare Gravitz, tumoare Wilms, tumoare Kaposi, boală Hodgkin, boală Paget, boală Bowen etc. În tabelul VII-8 prezentăm o clasificare a tumorilor după criteriul histogenetic şi nomenclatura uzuală a principalelor tipuri de tumori din patologia umană. Tabelul este doar exemplificativ fără a constitui o expunere exhaustivă a tuturor tipurilor de tumori benigne şi maligne umane.

TABELUL VII—8

CLASIFICAREA HISTOGENETICĂ A TUMORILOR ŞI DENUMIREA CELOR MAI IMPORTANTE DINTRE ELE

Ţesutul de origine	*Tumori benigne*	*Tumori maligne*
1. *Tumori derivate din ţesutul mezenchimal*		
Ţesut conjunctiv fibros	fibrom	fibrosarcom
Ţesut conjunctiv cu exces de substanţă fundamentală	mixom*	mixosarcom
Ţesut adipos	lipom hibernom	liposarcom
Ţesut muscular	leiomiom rabdomiom mioblastom cu celule granulare, benign	leiomiosarcom rabdomiosarcom mioblastom cu celule granulare, malign
Cartilaj	condrom	condrosarcom
Os	osteom osteoblastom osteoclastom benign	osteosarcom Osteoclastom malign
Ţesut vascular	hemangiom (capilar, cavernos) limfangiom Tumoare glomică hemangiopericitom benign	hemangiosarcom (hemangioendoteliom) limfangiosarcom hemangiopericitom malign
Ţesut notocordial	cordom bening	cordom malign
Mezoteliu	mezoteliom bening	mezoteliom malign
Ţesut hemato- şi limfopoietic		
— măduva osoasă		
a) celule eritrocitare	—	eritroleucemii
b) celule granulocitare	—	leucemii mieloide
c) celule monocitare	—	Leucemii monocitoide
d) celulă histiocitară	—	sarcom histiocitar (reticulosarcom)
e) celulă megacariocitară	—	leucemie megacarbocitoidă

* După unii autori, mixomul ar fi totdeauna malign

Scanned with OKEN Scanner

(Continuare) *TABELUL VII—3*

Țesutul de origine	*Tumori benigne*	*Tumori maligne*
f) celulă limfoidă	—	leucemie limfoidă acută și cronică boala Waldenström boala lanțurilor grele etc. mielom multiplu tumoarea Burkitt
Timus	timom bening	timom malign
Țesut limfoid periferic (ganglioni limfatici, splină, țesut limfoid al tubului digestiv)	—	Limfosarcom difuz Limfosarcom nodular: — limfocitar — limfoblastic — limfoplasmocitar — imunoblastic etc.
Țesut limfoid central (măduvă, timus)		Reticulosarcom (sarcom histiocitic) Boala Hodgkin — predominant limfocitar — scleroză nodulară — celularitate mixtă — depleție limfocitară
Limfocite T în localizări dermice	—	*Mycosis fungoides*
Celule mastocitare	Mastocitom bening	Mastocitom malign
2. *Tumori de origine epitelială*		
Epiteliu de înveliș stratificat — pavimentos	papilom	Carcinom epidermoid
Epiteliu de tranziție	papilom tranzițional	Carcinom tranzițional
Epiteliu cilindro-cubic al mucoaselor și al glandelor (mucoasă traheobronșică, gastro-intestinală, mucoasă uterină, veziculă biliară, pancreas, glande salivare, etc., glande endocrine (tiroidă, suprarenală etc.)	Polip, polipoze, polip adenomatos adenom (tubular, alveolar sauacinos, trabecular, folicular, papilar), chistadenom, adenom pleiomorf, adenolimfom	Adenocarcinom Adenocarcinom (tubular, alveolar, folicular, papilar) Carcinom trabecular, schiros, cu celule mici, microcelular, comedocarcinom Carcinom mucosecretant, mucoepidermoid, epidermoid (prin metaplazie)
Epitelii speciale: *Piele*	papilom cutanat	Carcinom bazocelular Carcinom (spinocelular) scuamos
	cheratoacantom epiteliom calcificant Malherbe	
Ficat	Adenom	Carcinom hepatocelular Carcinom colangiocelular
Rinichi	Adenom	Tumoarea blastemului renal (Wilms) Carcinom cu celule clare (Grawitz)
Ovar	Chist adenom Tumoare Brenner	Carcinom de ovar Tumoare de granuloasă malignă
	Tumoare cu celule Leydig	Arenoblastom
Testicul	Leydigiom	Seminom Carcinom embrionar

Scanned with OKEN Scanner

(Continuare) *TABELUL VII—8*

Țesutul de origine	*Tumori benigne*	*Tumori maligne*
Trofoblast	Mola	Coriocarcinom
Melanocite	Tumoare nevică	Melanocarcinom (melanom malign)
3. *Tumori ale țesutului nervos*		
Celule ganglionare	Ganglioneurom Paragangliom	Simpatoblastom (ganglioneuroblastom)
Retină	—	Retinoblastom
Ependim	Ependimon	Ependimoblastom
Astrociți (celule astrocitare)	—	Astrocitom gr. I, II, III, IV (glioblastom)
Oligodendroglie		Oligodendrogliom
Celule Schwann	Schwannom (neurinom) neurofibrom	Schwannom malign
Glandă pineală	pinealom craniofaringiom	Pinealoblastom —
Punga Ratcke		
Meninge	meningiom (epitelioid, fibromatos, psamomatos)	Meningiom malign
Plex coroid	papilom coroid	—

Întîlnim, de asemenea, denumiri ce definesc gradul de invazivitate a tumorilor, cum sînt: carcinom intraepitelial (sau carcinom *in situ*, carcinom preinvaziv), microcarcinom, carcinom invaziv etc.

Așa cum am arătat în acest capitol cancerul, după toate caracterele sale morfologice și fiziologice, trebuie considerat ca o boală a citodiferențierii. În afara unor situații excepționale cînd există indici ce pledează pentru dezvoltarea sa pluricentrică, în majoritatea cazurilor în patologia umană apar inițial ca tumori unice fapt ce sugerează că evenimentul de transformare malignă apare inițial unicelular iar prin diviziuni succesive această celulă poate fi considerată cap de clonă, ce determină prin multiplicarea sa o populație celulară cu aceleași caracteristici și care va determina, prin creștere necontrolată de către organism, apariția unei tumori maligne. De aceea, în stadiile de început cînd tumoarea este formată din puține celule canceroase, acestea din urmă găsindu-se la locul celulelor normale din care au derivat, realizează așa-zisul cancer preinvaziv sau intraepitelial sau *in situ*. Acest aspect este mai ușor de observat în cazul cancerelor dezvoltate în epiteliul pavimentos al tegumentului și în special la nivelul epiteliului exocolului uterin deoarece se poate constata că celulele tumorale nu depășesc bariera membranei bazale a epiteliului. În unele situații, aceste prime transformări maligne ale celulelor apar în cursul unor modificări morfologice ale țesuturilor cum sînt de exemplu așa-zisele displazii de grade variate care de asemenea pot fi considerate stări de limită a malignității (ex. displaziile de col). În cazul cînd aspectul proliferativ capătă înfățișarea tumorală netă și vizibil macroscopic cum sînt de exemplu unele tumori de ovar pot apare situații intermediare cînd marea majoritate a caracteristicilor macro- și microscopice de tumori sînt specifice tumorilor benigne; în cazul în care constatăm numai un singur caracter morfologic celular

ce pledează pentru malignitate atunci vorbim de tumori cu malignitate de limită, de graniță, sau de tumori cu malignitate joasă (scăzută). Aceste situații pot fi întîlnite mai ales în cazul chistoadenoamelor papilare de ovar. Așa cum am văzut, invazivitatea constituie trăsătura cea mai definitorie a tumorilor maligne; atunci cînd un cancer se găsește în stadiul de invazie a țesutului vecin vorbim de cancer invaziv. Într-o fază mai avansată el poate metastaza și atunci vorbim de tumoare malignă metastazantă.

FORMELE HISTOPATOLOGICE ALE PRINCIPALELOR TUMORI BENIGNE ȘI MALIGNE

TUMORILE EPITELIALE

TUMORI BENIGNE

Papilomul — este tumoarea benignă a epiteliilor pavimentoase stratificate, așa încît este localizat la piele și la mucoasele cu asemenea epitelii, cum sînt: mucoasa bucală, faringiană, corzile vocale inferioare, esofag, vulvă, vagin, anus etc.

Papilomul se dezvoltă ca o neoformație pediculată sau cu baza de implantare largă. Suprafața este netedă sau rugoasă. De obicei tumora este unică și de dimensiuni reduse, dar în regiunea perianală și vulvară se pot forma papiloame mai voluminoase. Alteori, papiloamele sînt multiple, iar procesul patologic este denumit *papilomatoză*. Microscopic, epiteliul tumoral este îngroșat, cu ramificări proeminente și creste de mărimi inegale care se dispun ca nervurile unui eventai, prezentînd fiecare cîte un ax conjunctivo-vascular, format prin hiperplazia papilelor dermice sau chorionului (fig. VII-21). Membrana bazală este indemnă, continuă.

Proliferarea tumorală produce îngroșarea diferitelor straturi ale epiteliului pavimentos. Îngroșarea stratului malpighian este denumită acantoză, iar îngroșarea stratului granular și cornos cu exces de cheratinizare, hipercheratoză. Papiloamele cu hipercheratoză se întîlnesc mai ales la nivelul pielii și au o consistență dură și suprafață rugoasă.

Ulcerarea și infectarea secundară a tumorii se însoțesc de infiltrate inflamatorii în țesutul conjunctivo-vascular.

Fig. VII—21. — Papilom cutanat cu discret infiltrat inflamator în stromă.

Papilomul se dezvoltă şi ca tumoare a epiteliilor de tip tranziţional ca, de exemplu, la nivelul vezicii urinare. Acest tip de papilom prezintă o creştere intravezicală şi este constituit din axe conjunctivo-vasculare subţiri, ramificate, acoperite de celule epiteliale de tip tranziţional, urotelial, fără atipii. Termenul de papilom este utilizat şi pentru tumorile epiteliale benigne, în care proliferarea epitelială realizează, intraductal, formaţiuni papilifere cu axe conjunctivo-vasculare acoperite de celule epiteliale (de exemplu, papilomul intraductal mamar). Spre deosebire de papiloamele adevărate, tumorale, în unele inflamaţii cronice specifice sau nespecifice ale mucoaselor, epiteliul pavimentos supraiacent proliferează şi suferă modificări asemănătoare acelora din papilom. În aceste cazuri, se vorbeşte de transformare papilomatoasă a epiteliului.

Condilomul este o formă particulară de papilom, caracterizată prin asocierea proliferării epiteliale cu o hiperplazie accentuată a dermului sau a chorionului şi prezenţa unui bogat infiltrat inflamator, aşa cum se observă mai ales în regiunea anală, vulvară şi perineală.

Cheratoacantomul *(moluscum sebaceum)* este o leziune cutanată care apare îndeosebi în regiunile descoperite ale pielii (faţă şi mîini) şi care clinic şi histopatologic, se aseamănă cu carcinomul epidermoid.

Macroscopic se prezintă ca un nodul cutanat neted, cu centrul ombilicat. Sînt forme cu noduli voluminoşi sau cu noduli multipli.

Microscopic este constituit din insule şi cordoane celulare epidermoide, care pătrund în derm, dar numai în zona superficială a acestuia, şi care prezintă cheratinizări şi perle epiteliale foarte numeroase şi voluminoase. În profunzime, realizează şi hiperplazii pseudocarcinomatoase, dar sînt semnificative absenţa sau raritatea atipiilor celulare, atît în masa tumorală, cît şi în epidermul din vecinătate, precum şi numărul redus de mitoze sau absenţa mitozelor atipice. În dermul învecinat se găseşte infiltrat inflamator cronic şi uneori reacţie granulomatoasă cu celule gigante.

Evoluţia este benignă cu regresiune lentă şi vindecare.

Polipul este tumoarea benignă a epiteliilor cilindrice şi cubice de suprafaţă. Localizările sale corespund cu acelea ale mucoaselor acoperite de asemenea epitelii, dar mai frecvent se întîlneşte la mucoasa nazală, stomac, intestin subţire şi colon, endometru, endocol. Polipul poate fi unic sau pot fi polipi multipli (polipoză). Polipozele se întîlnesc mai ales la stomac, intestin subţire şi colon.

În funcţie de elementele proliferate, distingem polipi simpli, polipi adenomatoşi (glandulari) şi polipi papilari (viloşi) (fig. VII—22).

Macroscopic, *polipul simplu* se prezintă ca o neoformaţie pediculată sau sesilă, cu suprafaţa netedă sau neregulată, vegetantă, deseori ulcerată. Microscopic, polipul este constituit din epiteliul cilindric sau cubic proliferat, unistratificat sau pluristratificat, dispus pe un ax conjunctivo-vascular. Axul conjunctivo-vascular este în continuitate cu corionul mucoasei şi prezintă uneori infiltrat inflamator. Membrana bazală este prezentă, continuă şi indemnă.

O altă formă o constituie *polipii adenomatoşi* (glandulari), mai voluminoşi, care au suprafaţă neregulată, boselată (fig. VII-23 *a*). Microscopic se constată asocierea proliferării epiteliului cilindro-cubic de suprafaţă cu neoformare de glande localizate în axul conjunctivo-vascular al tumorii dar lipsite de canal excretor. Caracterul benign al acestor polipi este atestat şi de faptul că glandele neoformate nu depăşesc nivelul de implantare a axului conjunctiv al polipului, iar la mucoasele organelor digestive, musculara

Scanned with OKEN Scanner

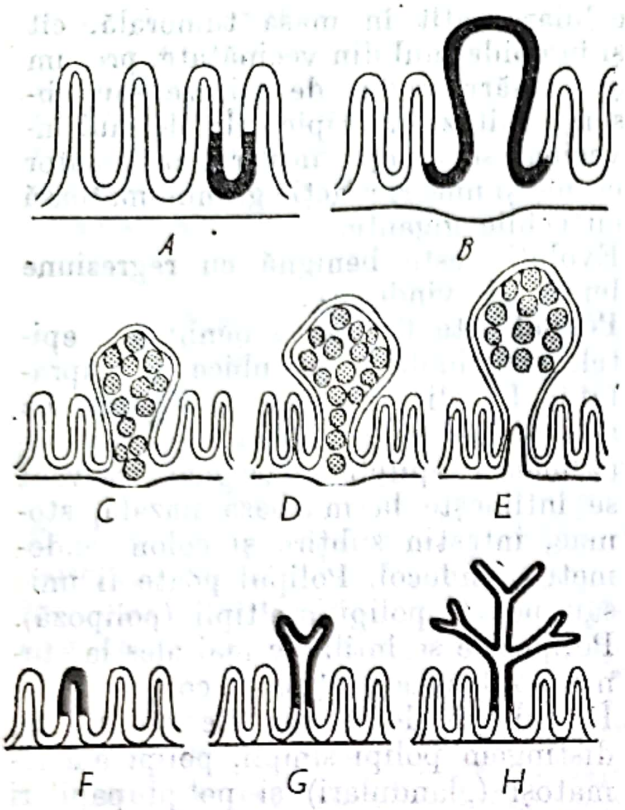

Fig. VII—22. — Schema de formare a polipilor (după Dakes, modificată). *A — B* — polip simplu; *C — D — E* — polip adenomatos; *F—G—H* — polip papilifer (vilos).

mucoasei. Membrana bazală este prezentă atît la nivelul de contact între epiteliul de suprafață și țesutul conjunctiv, cît și în jurul glandelor.

Uneori glandele din asemenea polipi sînt dilatate chistic (prin retenție de secreție) (fig. VII-23 *b*), producînd mărirea de volum a tumorii.

Frecvent polipii sînt ulcerați și prezintă zone de necroză. În acest caz, apar infiltrate inflamatorii în axul lor conjunctivo-vascular.

Trebuie subliniată distincția care se face din punct de vedere anatomopatologic între acești polipi rezultați din proliferarea epitelială de natură tumorală și formațiunile polipoide de natură inflamatorie, cu caracter cronic, granulomatos la care se asociază adesea și procese hiperplazice epiteliale de intensitate variabilă.

O mențiune specială trebuie acordată polipozelor gastrice și intestinale. Dintre acestea, *polipoza multiplă familială*, cu localizare la colon, se transmite ca o dominantă autosomală și debutează obișnuit în copilărie și adolescență; într-un procent ridicat de cazuri prezintă transformare malignă. Altă formă particulară este sindromul *Peutz-Jeghers* caracterizat prin dezvoltarea de polipi pedunculați la stomac, intestin subțire și colon, asociați cu pigmentare melanică neobișnuită a feței, buzelor, mucoasei bucale și degetelor. Afecțiunea se transmite ca o dominantă mendeliană simplă.

În general, deși nu există un consens în această problemă, polipozele gastrice și intestinale se consideră că, într-un procent redus de cazuri, pot suferi transformare malignă.

Tumoarea viloasă (polipul papilifer, adenomul papilar, adenomul vilos) este o formă particulară de proliferare polipoidă a epiteliului de acoperire, întîlnită la colon și îndeosebi la rect. Tumoarea se prezintă ca o neoformație vegetantă, moale, cu numeroase arborizații și ramificații subțiri, delicate. Microscopic acestea sînt constituite dintr-un ax conjunctivo-vascular acoperit de un epiteliu înalt, în general mucosecretor. În unele cazuri tumoarea secretă o atît de mare cantitate de mucus încît se produc tulburări metabolice importante consecutiv pierderii de potasiu care însoțește secreția de mucus, precum și pierderii de apă și cloruri. Evoluția malignă este relativ frecventă.

Adenomul este tumoarea benignă a epiteliilor de tip glandular. Se dezvoltă din epiteliile glandelor exocrine sau endocrine, epiteliile parenhimului, hepatic, epiteliile cilindro-cubice canaliculare sau tubulare. Localizările sînt, de aceea, foarte numeroase: glanda mamară, prostată, ficat, rinichi, tiroidă, suprarenală, hipofiză, paratiroidă, glande endocrine și sebacee etc.

Macroscopic se prezintă ca formațiuni nodulare unice sau multiple, bine delimitate și încapsulate, de dimensiuni

Scanned with OKEN Scanner

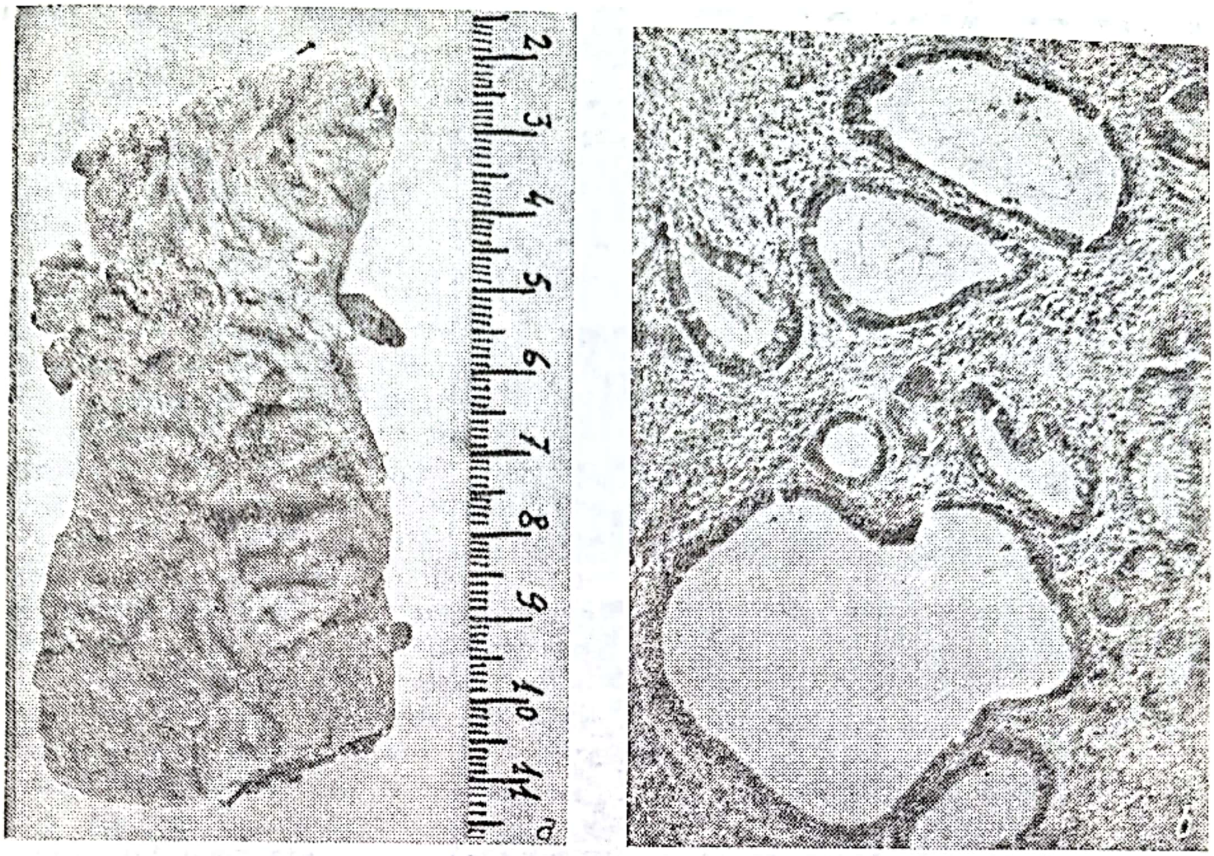

Fig. VII—23. — a) Polipi rectali — aspect macroscopic; b) aspect microscopic de polip adenomatos, cu glande dilatate chistic.

variabile, uneori foarte voluminoase (ca în adenomul de prostată).

Microscopic se deosebesc mai multe forme: adenomul constituit din formațiuni glandulare asemănătoare celor acinoase — *adenomul acinos* sau alveolar —, *adenomul trabecular* (ca în ficat), *adenomul tubular* (ca în glanda mamară) (fig. VII-24 *a,b,c*), *adenomul folicular* (ca în tiroidă).

Celulele epiteliale sînt asemănătoare celor de origine. În formațiunile glandulare sau tubulare ele se dispun uni- sau bistratificat și sînt delimitate de stroma înconjurătoare printr-o membrană bazală continuă. Formațiunile glandulare și tubulare din adenoame nu comunică cu canalele excretoare, de aceea, produsul de secreție al celulelor epiteliale se acumulează în lumenul acestor formațiuni. De obicei, produsul de secreție din adenoamele glandelor exocrine este reprezentat de mucus, deoarece celulele adenomatoase nu prezintă o altă diferențiere funcțională decît aceea mucosecretorie (cu excepția, și aceasta foarte rară, a unor adenoame și glande salivare). Retenția de secreție în lumenele formațiunilor glandulare sau tubulare poate produce dilatarea chistică a acestora și să constituie adenoame chistice sau chistadenoame; epiteliul din chisturi este mai mult sau mai puțin aplatizat, în raport cu gradul de distensie al chisturilor.

În adenoamele în care proliferarea epitelială este mai intensă se realizează formațiuni papilifere, vegetante, intraglandular sau intratubular; un asemenea adenom este denumit adenom papilifer (ca în rinichi, glanda mamară etc).

Proliferarea papiliferă se poate asocia și cu dilatarea chistică a formațiu-

Scanned with OKEN Scanner

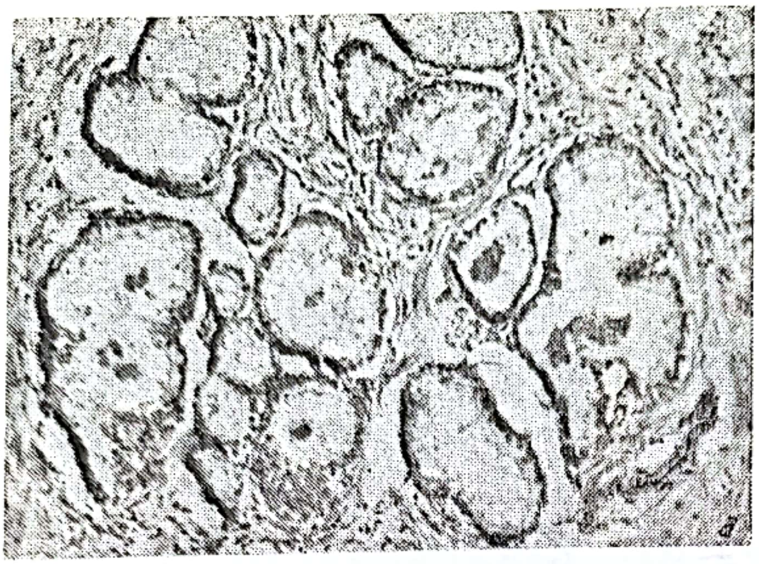

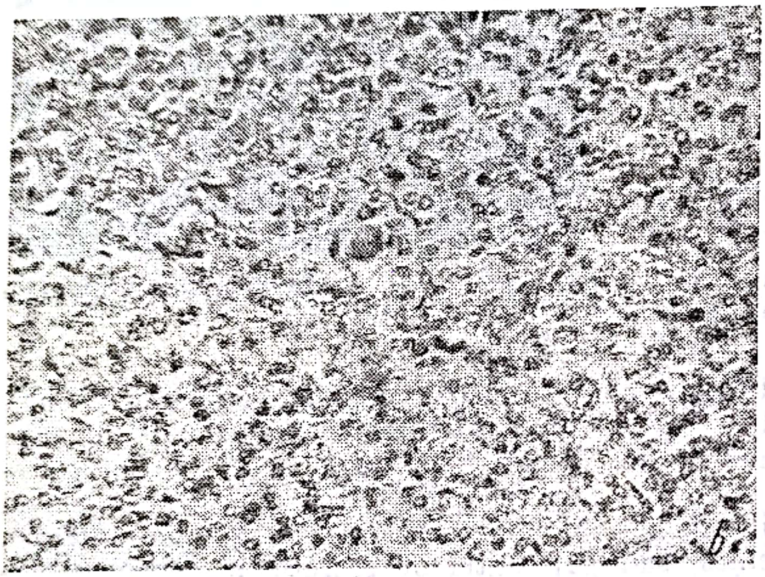

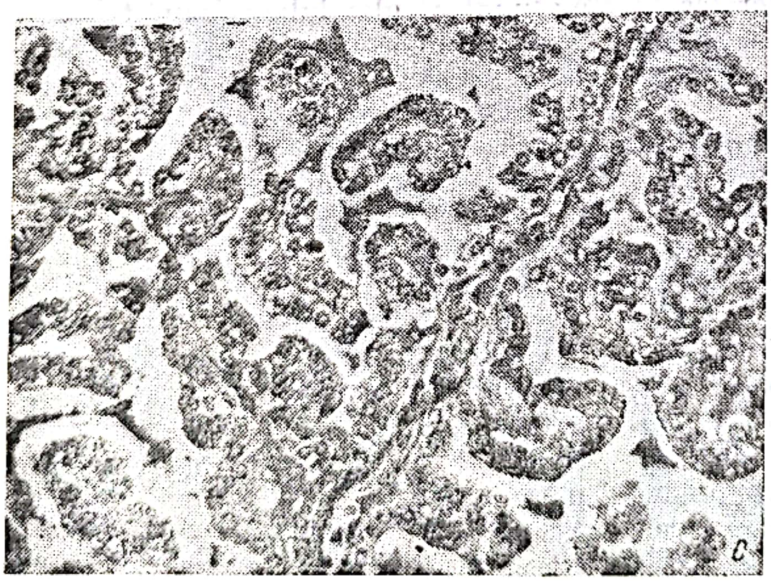

Fig. VII—24. — a) Adenom acinos;

b) adenom trabecular de tiroidă;

c) adenom papilifer.

Scanned with OKEN Scanner

nilor glandulare constituind chistadenomul papilifer.
În general, adenoamele chistice sînt mai benigne decît chistadenoamele papilifere, unde intervine o proliferare epitelială mai accentuată.
Adenoamele dezvoltate din celulele glandulare endocrine prezintă particularitatea că celulele tumorale își păstrează adesea funcția secretorie hormonală producînd tulburări generale de hiperfuncție endocrină, în raport cu glanda afectată și tipul celular proliferat. Astfel, adenoamele tiroidiene se pot însoți de hipertiroidism, adenoamele paratiroidiene de osteodistrofie fibroasă, adenoamele antehipofizare cu celule acidofile de acromegalie, adenoamele hipofizare cu celule bazofile de sindrom Cushing, cele ale insulelor pancreatice cu celule beta de hipoglicemie, prin hipersecreție insulinică, adenoamele insulelor pancreatice cu celule non-beta de sindrom *Zollinger-Ellison* etc.
Proliferarea epitelială care determină formarea adenoamelor se poate însoți și de proliferarea altor țesuturi din componența glandei respective. Prin asocierea proliferării epiteliale glandulare și a țesutului conjunctiv iau naștere adenofibroamele sau fibroadenoamele, denumirea diferind în funcție de țesutul care predomină cantitativ. Fibroadenoamele se formează în glandele mamare și prostată. Tumorile au formă nodulară, sînt unice sau multiple și pot atinge dimensiuni importante.
În glandele mamare, fibroadenoamele prezintă două forme: pericanaliculare și intracanaliculare. În fibroadenoamele pericanaliculare țesutul conjunctiv proliferat se dispune în jurul neoformațiilor tubulare, respectînd forma acestora. În fibroadenoamele intracanaliculare proliferarea mai accentuată a țesutului conjunctiv determină compresiuni asupra tubilor adenomatoși și formează pinteni intratubulari, modificări care produc deformarea tubilor neoformați, aceștia căpătînd aspecte variate, dintre care cele mai caracteristice sînt aspectele „în coarne de cerb".
În adenoamele de prostată proliferarea glandulară se însoțește și de proliferarea fibrelor musculare.

TUMORI MALIGNE

Tumorile maligne de origine epitelială sînt denumite carcinoame sau epitelioame, dar de uz larg și mai corect este primul termen. Se întîlnesc mai frecvent începînd din a patra decadă a vieții.
Macroscopic, carcinoamele dezvoltate din epitelii de acoperire (piele, mucoase) se prezintă ca neoformații vegetante, nodulare, ulcerate sau infiltrative. Pot apare și în forme asociate cum sînt cele ulcero-vegetante ș.a. Cele dezvoltate în parenhime se prezintă sub forma de nodul unic sau de noduli multipli, cu contur neregulat; alteori se prezintă de la început sub o formă infiltrativă, ramificată sau difuză.
Țesutul neoplazic se distinge de țesuturile normale înconjurătoare prin culoarea albicioasă sau slab gălbuie și prin aspectul său slăninos sau asemănător substanței nervoase cerebrale. Consistența și unele caractere macroscopice ale carcinoamelor diferă în funcție de raportul între cantitatea de parenhim neoplazic și de stromă. Carcinoamele bogate în parenhim neoplazic, dar cu o cantitate redusă de stromă, prezintă o consistență și un aspect encefaloid; dimpotrivă, cele cu o cantitate redusă de parenhim neoplazic dar foarte bogate în stromă, cum sînt formele schiroase, au o consistență dură și produc retracție locală.
În masa de țesut carcinomatos se găsesc frecvent zone de necroză și hemoragie.
Caracteristică însă pentru carcinoame este structura lor histologică, de aceea,

Scanned with OKEN Scanner

numai examenul microscopic poate preciza natura și forma tumorii.

Histopatologic, cu excepția carcinomului in situ, carcinoamele sînt constituite din parenhim neoplazic format din celule tumorale cu dispoziție continuă și cu joncțiuni intercelulare, precum și din stromă conjunctivo-vasculară. Stroma este dispusă în jurul și între plajele și grupurile de celule neoplazice sub forma de septuri și benzi de mărimi variabile. Stroma este constituită din celule și fibre conjunctive (colagene și de reticulină) și din vase de neoformație; în mod obișnuit, în stromă se găsesc elemente inflamatorii limfo-plasmocitare; inconstant se pot găsi și polimorfonucleare neutrofile și eozinofile. În unele cazuri stroma prezintă o reacție granulomatoasă cu celule gigante.

Carcinoamele pot fi diferențiate sau nediferențiate, după cum celulele și țesutul neoplazic prezintă sau nu caractere morfologice și funcționale asemănătoare cu epiteliul de origine al tumorii. Gradul de diferențiere este de asemenea variabil, celulele neoplazice prezentînd un număr variabil din caracterele epiteliului din care provin. Ca exemplu de carcinoame diferențiate sînt carcinoamele epidermoide și adenocarcinoamele.

În carcinoamele nediferențiate atît țesutul, cît și celulele neoplazice păstrează trăsăturile generale caracteristice pentru țesutul epitelial, dar sînt lipsite de caractere particulare, distinctive pentru un anumit tip de epiteliu. Astfel, se păstrează distincția dintre parenchimul neoplazic și stroma conjunctivo-vasculară; în cazurile dificile, această particularitate histologică poate fi evidențiată de impregnațiile pentru fibrele de reticulină, care pun în evidență stroma, respectînd plajele de celule epiteliale. În ceea ce privește celulele neoplazice, natura lor epitelială este exprimată mai ales prin dispoziția contiguă a celulelor, iar electronomicroscopic prin numeroase joncțiuni intercelulare.

În general, carcinoamele nediferențiate prezintă un grad mai mare de malignitate decît cele diferențiate.

Metastazele carcinoamelor se produc îndeosebi pe cale limfatică și sanguină, mai rar pe calea tecilor nervoase și prin implantare pe seroase. În mod obișnuit, primele metastaze apar în ganglionii limfatici sateliți ai regiunii în care se dezvoltă tumoarea primitivă. Este posibil însă ca primele metastaze aparente clinic să fie localizate visceral, în oase, subcutanat sau cerebral.

Pentru clasificarea principalelor tipuri de carcinoame vezi clasificarea de la p. 319.

Carcinomul epidermoid (pavimentos, scuamos) se dezvoltă din epiteliile pavimentoase ale pielii și mucoaselor. Localizările obișnuite sînt la piele, exocol, laringe, faringe, esofag, buze, cavitatea bucală, regiunea anală etc. Se poate dezvolta însă și în mucoase cu alte tipuri de epitelii, dar în aceste cazuri procesul neoplazic este precedat sau asociat cu metaplazie pavimentoasă a celulelor epiteliale. Astfel, se pot dezvolta carcinoame epidermoide din epiteliul cilindric al mucoasei bronșice, veziculei biliare etc.

Microscopic se disting mai multe forme de carcinoame epidermoide, în funcție de gradul și modul de diferențiere a celulelor neoplazice.

Carcinomul bazocelular se dezvoltă din stratul bazal al epiteliului cutanat și din celulele bulbului pilos. Este localizat la piele. Celulele neoplazice proliferate înlocuiesc epidermul din zona tumorală și totodată, rupînd membrana bazală, pătrund în țesuturile subiacente, derm, hipoderm sau mai profund, formînd trabecule și insule (alveole) celulare (fig. VII—25). Celulele neoplazice sînt relativ uniforme și prezintă caractere asemănătoare celulelor bazale din epiderm: sînt celule alungite, ușor fuziforme

Scanned with OKEN Scanner

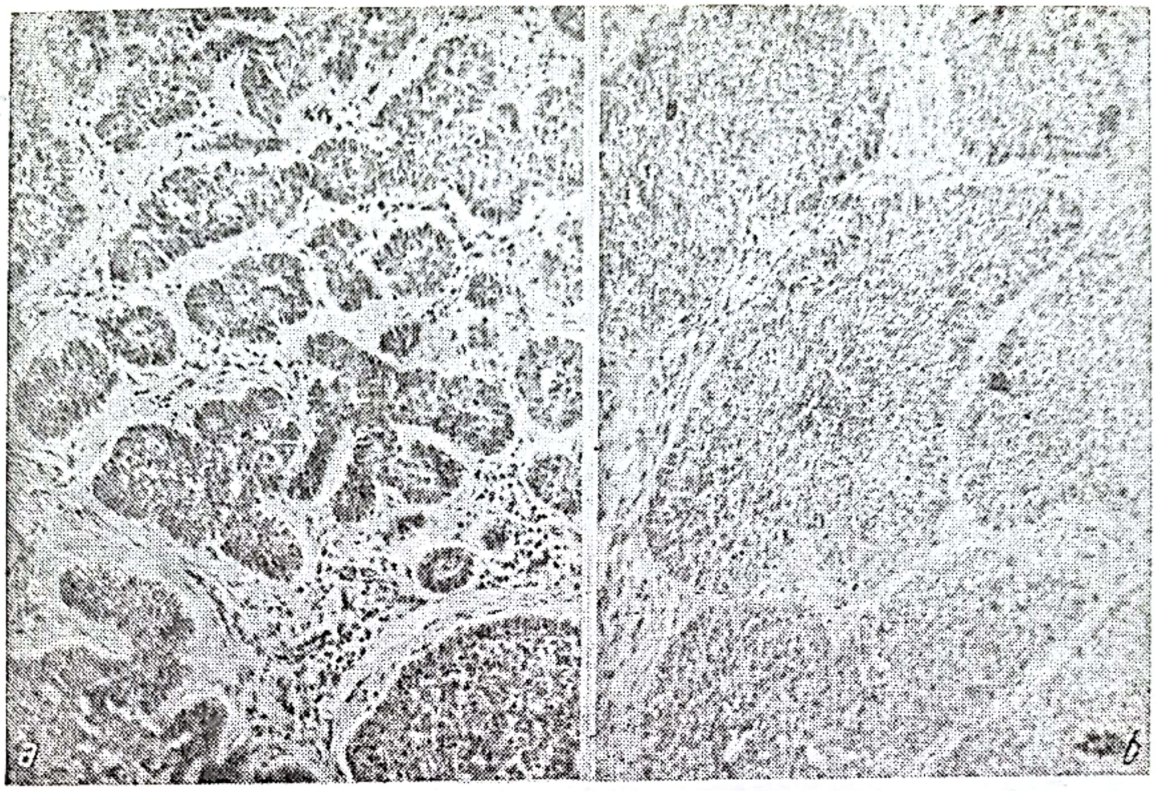

Fig. VII—25. — Carcinom bazocelular.
a) zonă cu caracter trabecular; b) zonă cu caracter insular (alveolar).

sau ovoidale, cu citoplasmă redusă, intens bazofilă şi nucleu tahicromatic. În stratul periferic al insulelor şi trabeculelor, celulele au un aranjament perpendicular pe stroma înconjurătoare, amintind şi prin această particularitate de stratul bazal epidermic. În porţiunile centrale ale trabeculelor şi insulelor neoplazice, celulele tumorale au o dispoziţie neregulată şi formă variabilă datorită compresiunii reciproce la care sînt supuse. Mitozele sînt relativ frecvente.

Carcinomul bazocelular are o capacitate redusă de metastazare.

Carcinomul adenoid chistic (epiteliomul adenoid chistic, cilindromul) este o varietate de carcinom epidermoid dezvoltat în special din glandele seroase sau mucoase. Este localizat mai ales în regiunea feţei, glandelor salivare şi bronşic. Histopatologic are caractere de carcinom pavimentos cu celule asemănătoare celor bazocelulare, dar cu transformarea mucoidă a stromei, din loc în loc, în jurul axelor vasculare; celulele neoplazice dispuse în jurul stromei astfel modificate capătă o dispoziţie particulară, pseudoglandulară (fig. VII—26). Caracterele celulelor neoplazice şi prezenţa vaselor în stroma modificată permit însă diagnosticul.

Carcinomul adenoid chistic are o evoluţie lentă, cu invazie locală; într-un procent redus din cazurile de localizări extracutanate poate genera metastaze ganglionare sau la distanţă.

Carcinomul spinocelular sau scuamos reprezintă cea mai frecventă varietate de carcinom epidermoid. Histogeneza şi localizările sale coincid cu cele menţionate, în general, pentru carcinoamele epidermoide.

Histopatologic ţesutul neoplazic se dezvoltă în suprafaţă, invadînd şi înlocuind epiteliul normal de acoperire şi pătrunde totodată în profunzime, rupînd membrana bazală şi invadînd ţesuturile subiacente. Ţesutul

Scanned with OKEN Scanner

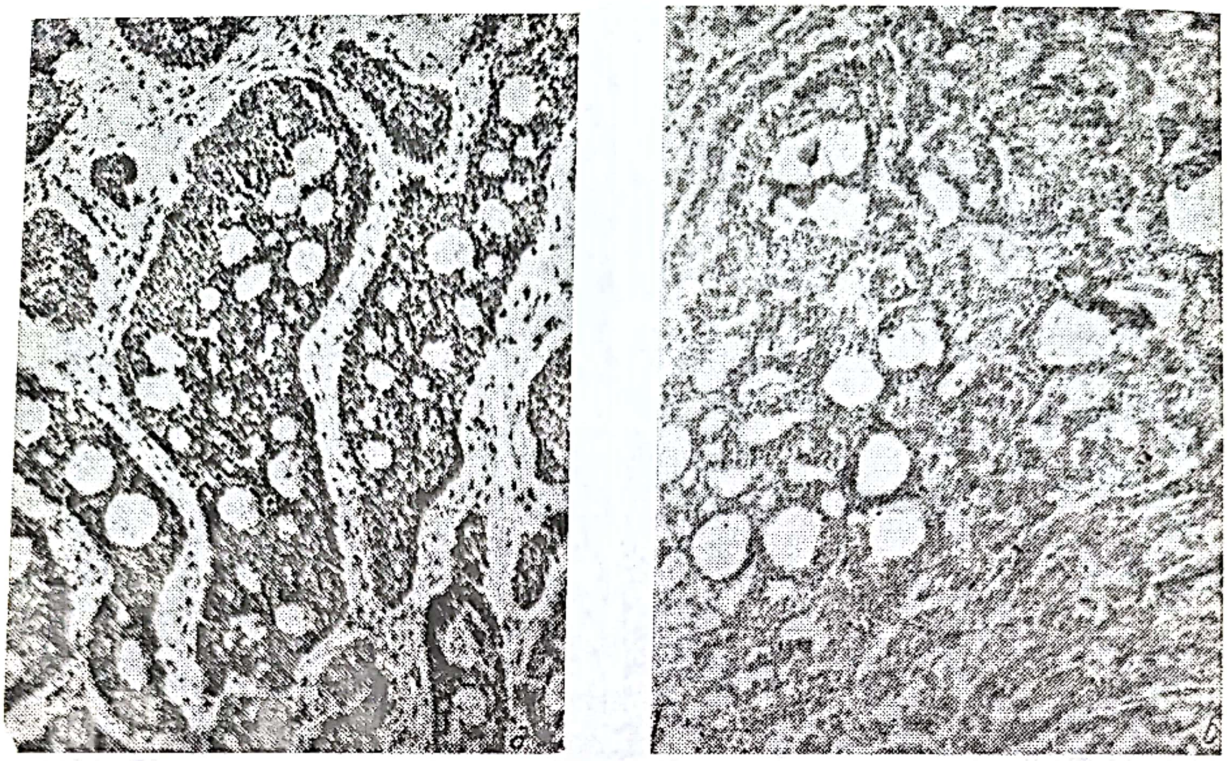

Fig. VII—26. — Carcinom adenoid chistic (*a* și *b*).

neoplazic este format din insule și trabecule de celule neoplazice separate printr-o stromă în general bine dezvoltată. În cea mai mare parte, celulele neoplazice sînt asemănătoare cu celulele din stratul malpighian al epidermului; aceste celule sînt mari, poliedrice și alungite, cu numeroși spini intercelulari, cu citoplasma slab colorată, acidofilă și nuclei de mărime și cu colorabilitate inegală, adesea cu atipii marcate și mitoze (fig. VII–27 *a*). În periferia insulelor neoplazice celulele sînt mai mici, cu citoplasmă bazofilă și nuclei tahicromatici. Caracteristică pentru carcinomul spinocelular este cheratinizarea unora din celulele neoplazice. În citoplasma unor asemenea celule se găsesc granule de eleidină și cheratină, în timp ce altele sînt complet cheratinizate, asemănătoare celulelor din stratul cornos al pielii. Cheratinizarea celulară nu se mai face însă către suprafață ca în epiteliul normal, ci în cuprinsul plajelor celulare. Rezultă astfel perlele epiteliale. Acestea sînt formate din celule alungite, cu citoplasma încărcată cu cheratină, dispuse concentric, ca foile într-un hulb de ceapă (fig. VII-27 *b*). Se disting perle ortocheratozice, cînd celulele cheratinizate sînt lipsite de nucleu și formează în centrul perlei mase compacte de cheratină, și perle paracheratozice, cînd celulele încărcate cu cheratină păstrează încă nucleul, care, însă, cel mai adesea, este mic, picnotic. Cheratinizarea celulelor neoplazice și formarea de perle cheratozice sînt mai accentuate în carcinoamele cutanate și, în general, mai reduse în cele ale mucoaselor.

Cancroidul este o formă de carcinom spinocelular al pielii, în care procesul de cheratinizare este deosebit de accentuat iar perlele epiteliale sînt foarte numeroase și voluminoase, predominînd asupra restului de celule neoplazice. Cancroidul are o malignitate mai redusă decît celelalte forme de carcinom spinocelular.

Scanned with OKEN Scanner

Fig. VII—27. — a) Carcinom epidermoid spinocelular cu perle paracheratozice;

b) carcinom epidermoid spinocelular cu tendință la formarea de perle epiteliale.

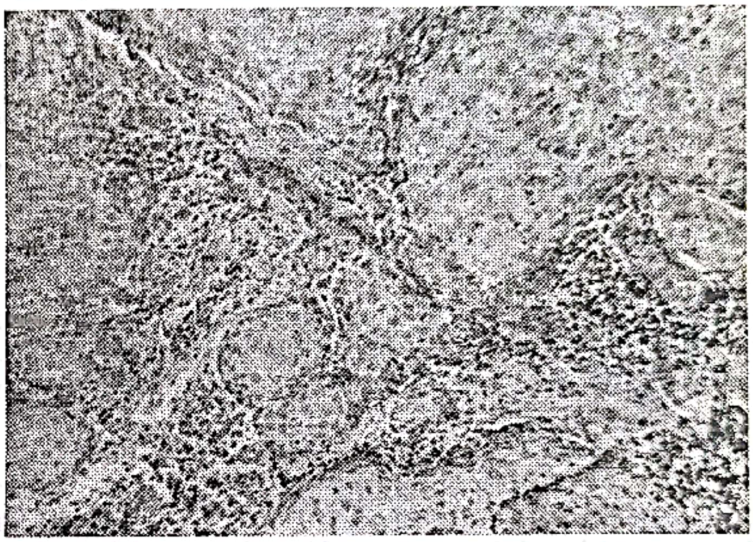

Există și carcinoame spinocelulare în care cheratinizarea este mai slab exprimată iar perlele epiteliale sînt numai schițate prin aranjamentul cîtorva celule.

Carcinomul spinocelular are o malignitate mai mare decît cel bazocelular, produce metastaze și este mai puțin sensibil la terapia prin iradiere.

Carcinomul intermediar (mixt, bazoscuamos) este format din trabecule și insule de carcinom bazocelular, în cuprinsul cărora apar grupuri și mici plaje de celule cu spini care formează sau numai schițează formarea de perle epiteliale. Alteori se găsesc asociate zone de carcinom bazocelular și zone de carcinom spinocelular, separate prin stromă conjunctivo-vasculară.

Carcinomul epidermoid nediferențiat este format din celule neoplazice de tip pavimentos, poligonale sau rotunjite, cu numeroase monstruozități celulare și nucleare și cu frecvente mitoze, dar fără a prezenta celule diferențiate către tipurile particulare carcinomului bazo- sau spinocelular. Aceste carcinoame prezintă o malignitate mai mare decît formele diferențiate.

Din epiteliile tranziționale (vezică urinară, bazinet, uretere) se dezvoltă *carcinoame cu celule de tip tranzițional.* Microscopic se constată proliferări papilifere, cu epitelii pluristratificate, cu

Scanned with OKEN Scanner

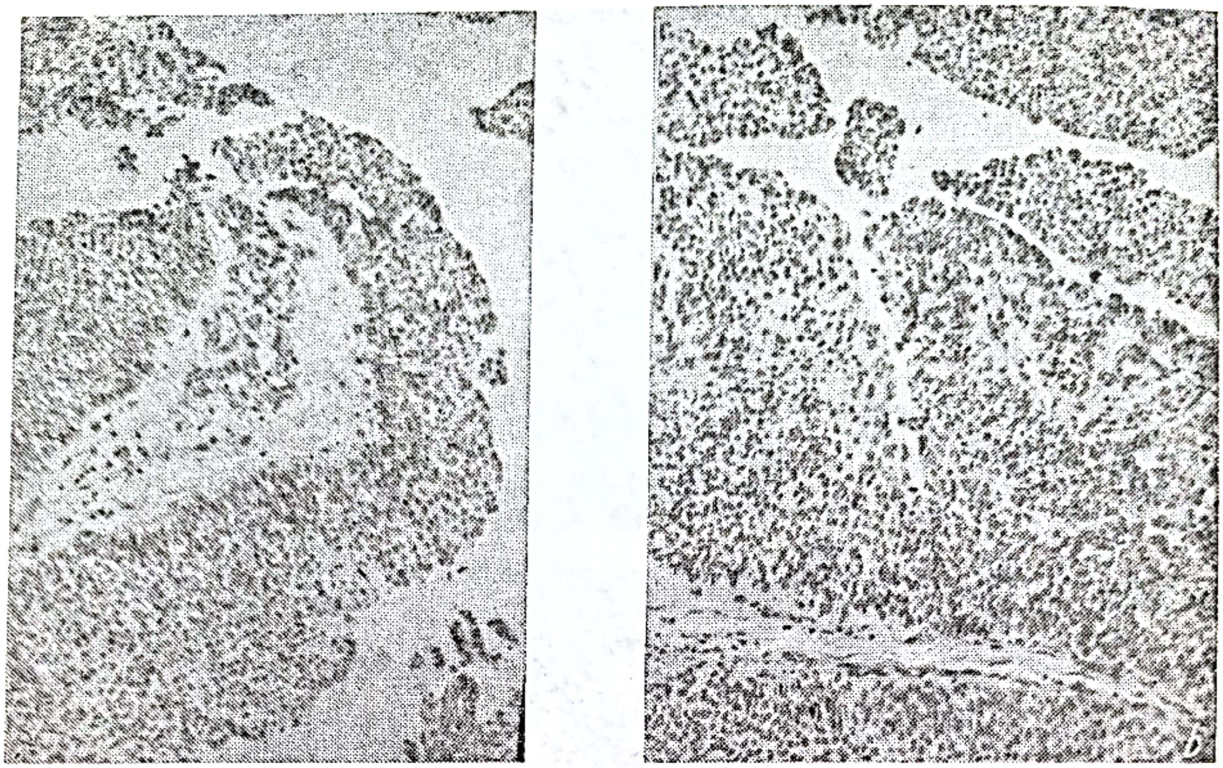

Fig. VII—28. — a) și b) Carcinom cu celule tranziționale.

celule alungite („în rachetă"), tahicromatice, cu variate grade de monstruozități; celulele carcinomatoase sînt dispuse pe axe conjunctivo-vasculare, adesea foarte ramificate (fig. VII—28 a,b).

Adenocarcinomul se dezvoltă din epiteliile glandulare și din epiteliile cilindrice și cubice de acoperire. Este localizat mai frecvent la stomac, colon, glandă mamară, endometru, pancreas, căi biliare, bronșii etc. Este caracteristică dispoziția glanduliformă a celulelor neoplazice (fig. VII—29 a,b), dar aceste formațiuni glandulare sînt atipice prin variabilitatea mărimii și formei lor, lipsa membranei bazale, dispoziția stratificată neregulată a celulelor care le alcătuiesc, monstruozitățile celulare și nucleare și mitozele atipice pe care acestea le prezintă. Leblond și colab. au pus în evidență în celulele din adenocarcinoamele umane structuri fibrilare asemănătoare celor din *cell web*-ul din celulele normale.

Adenocarcinoamele prezintă o mare varietate de aspecte microscopice, în funcție de histogeneză, gradul de diferențiere și unele condiții de formare și dezvoltare a tumorii (fig. VII — 29 a,b).

Se deosebesc, astfel, adenocarcinoame secretante și nesecretante.

Adenocarcinomul mucipar (fig. VII-30 a,b) se caracterizează prin capacitatea celulelor neoplazice de a secreta mucus, care poate fi pus în evidență atît intracelular, cît și în lumenul glandelor neoformate. Celulele intens mucipare capătă o formă caracteristică, de „inel cu pecete", întrucît mucusul se acumulează în cantitate mare intracitoplasmatic iar nucleul, împins la periferia celulei, este turtit și alungit.

O variantă tumorală rezultată prin hipersecreția de mucus deosebit de accentuată este *carcinomul mucoid*, în care se acumulează o mare cantitate de mucus în cuprinsul tumorii, inclusiv în stromă, iar celulele neoplazice sînt răspîndite în mase de mucus. Macroscopic asemenea carcinoame au un aspect gelatinos.

Scanned with OKEN Scanner

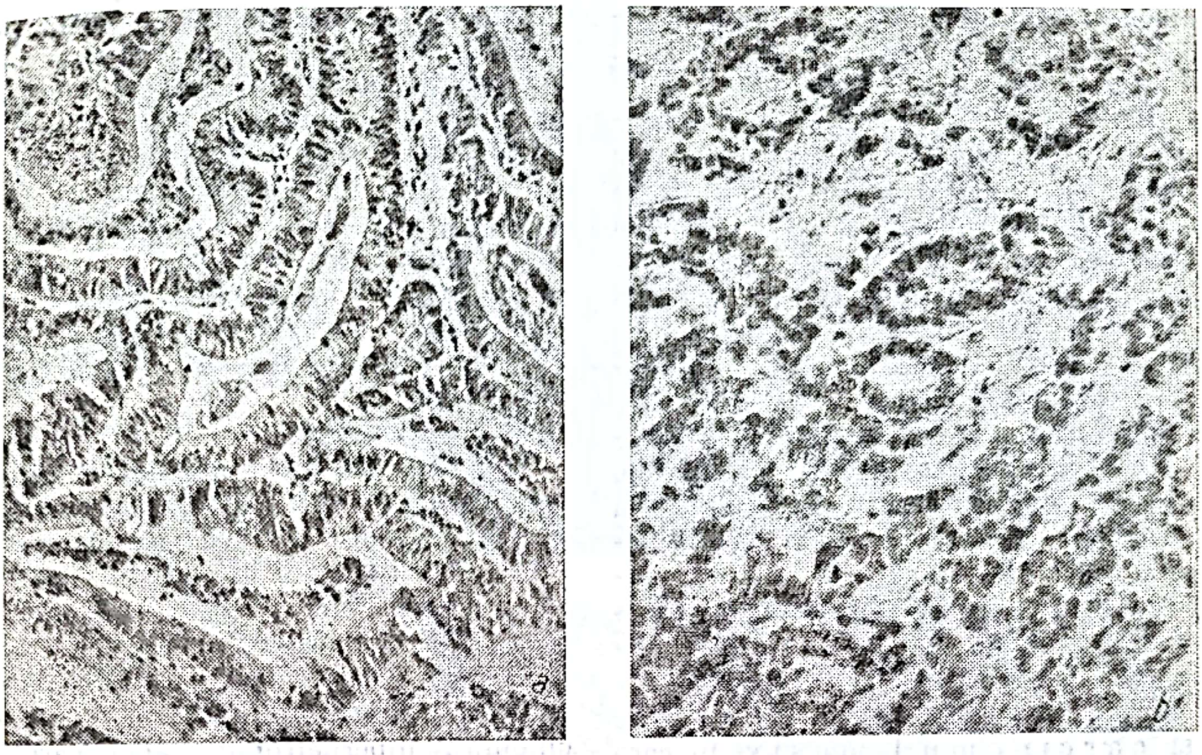

Fig. VII—29. — Adenocarcinom.
a) adenocarcinom gastric, cu numeroase glande neoformate; b) adenocarcinom mamar, asociat cu carcinom trabecular.

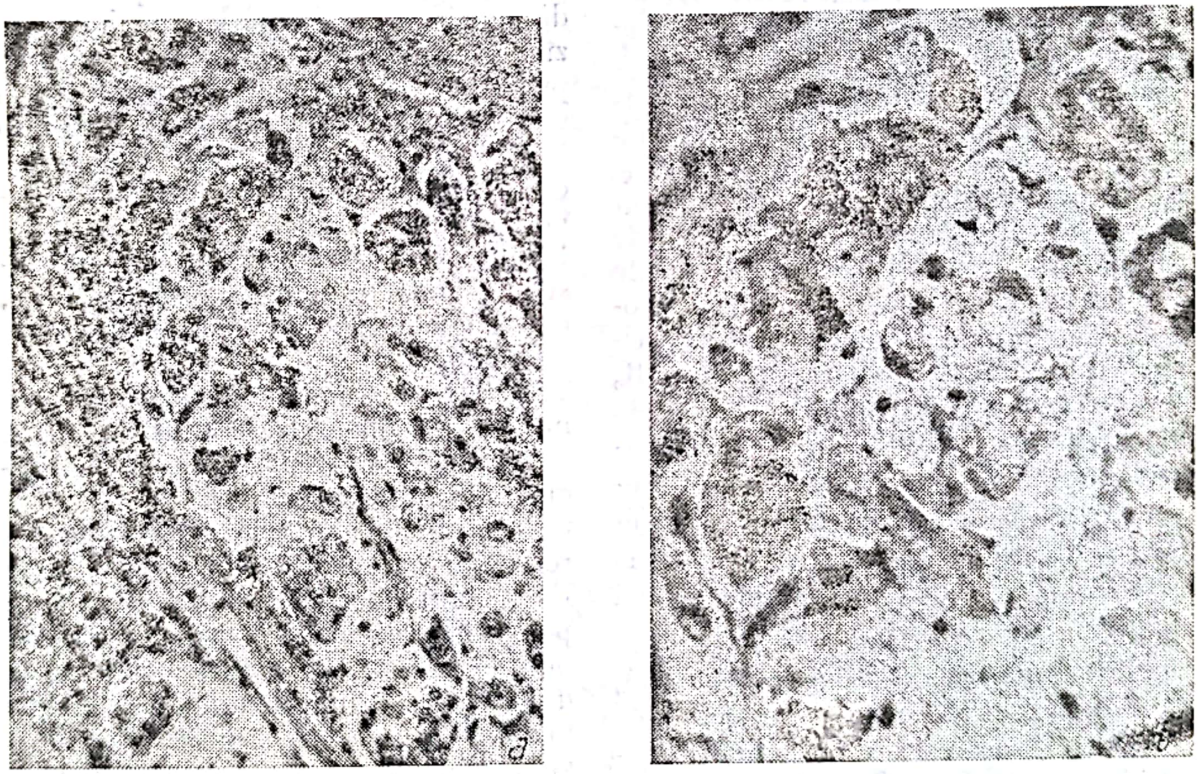

Fig. VII—30. — Adenocarcinom mucipar.
a) celule grupate, pe alocuri cu caracter glanduliform; b) detalii celulare demonstrînd conținutul bogat în mucus al celulelor tumorale și nucleul situat periferic — imagine de celule cu aspect în „inel cu pecete".

Scanned with OKEN Scanner

Chistadenocarcinomul, întîlnit îndeosebi la ovar, rareori în pancreas şi rinichi, prezintă numeroase glande neoformate, dilatate chistic; celulele neoplazice din aceste glande sînt mai mult sau mai puţin aplatizate, datorită acumulării de secreţie în chisturi.

Adenocarcinomul papilifer este întîlnit mai frecvent în tiroidă, ovar şi căile biliare. Celulele neoplazice, intens proliferate, formează papile proeminente în lumenele glandelor tumorale.

Din epiteliile cilindro-cubice şi glandulare pot rezulta însă şi carcinoame care nu se diferenţiază glandular, aşa cum sînt: carcinomul alveolar (fig. VII—31a), în care celulele neoplazice formează insule compacte separate de stromă, carcinomul trabecular (fig. VII—31b), în care celulele neoplazice se dispun în trabecule şi carcinomul masiv în care celulele neoplazice formează mase compacte, separate de o cantitate redusă de stromă. Se pot găsi şi *forme asociate* de adenocarcinom cu carcinom alveolar şi trabecular.

Schirul (fig. VII—31c) este o formă particulară de carcinom dezvoltat din epiteliile cilindro-cubice de acoperire şi din cele glandulare. Este caracterizat prin cantitatea deosebit de mare de stromă şi cantitatea redusă de celule neoplazice, răspîndite în această stromă. Mai mult, stroma este constituită dintr-un ţesut conjunctiv adult, bogat fibrilar şi cu hialinizări întinse. Din această cauză schirul are o consistenţă fermă, lemnoasă şi produce retracţii locale accentuate. Schirul prezintă o malignitate mai redusă decît alte forme de carcinoame cu aceeaşi histogeneză.

Unele adenocarcinoame prezintă, însă, în cuprinsul lor şi zone de schir (adenocarcinomul schirogen). În asemenea cazuri, caracterul evolutiv al neoplaziei este imprimat de componenta sa neschiroasă.

Carcinoamele organelor parenchimatoase sînt nu numai foarte numeroase dar şi foarte diferite în ceea ce priveşte caracterele lor histopatologice. În această categorie sînt incluse carcinoamele unor organe al căror parenchim este constituit din celule epiteliale (ficat, pancreas exocrin, etc) sau acelea în constituţia cărora există o importantă componentă epitelială. Asemenea organe pot avea sau nu o structură glandulară.

Aceste carcinoame pot fi diferenţiate sau nediferenţiate. Carcinoamele diferenţiate amintesc prin structura lor histologică de celulele parenchimatoase ale organului în care se dezvoltă sau de celulele epiteliale din canalele excretorii ale acestora.

Ca tipuri de carcinoame diferenţiate sînt hepatomul malign, colangiocarcinomul, hipernefromul, adenocarcinomul de prostată etc.

În carcinoamele slab diferenţiate sau nediferenţiate, celulele neoplazice se dispun în cordoane şi trabecule, realizînd carcinomul trabecular, în grupuri de celule neoplazice separate prin stromă, carcinomul alveolar, sau sub forma de mase de celule neoplazice cu o stromă redusă, realizînd carcinomul masiv.

În unele din aceste organe, ca pancreasul, glanda mamară, prostata etc., carcinoamele pot prezenta şi caractere de schir.

Trebuie, de asemenea, menţionat că în aceeaşi tumoare se pot asocia zone de carcinom diferenţiat şi zone de carcinom nediferenţiat.

Carcinoamele glandelor endocrine (tiroida, corticosuprarenala, hipofiza, epifiza, paratiroida, insulele Langerhans) pot fi, de asemenea, diferenţiate sau nediferenţiate. În aceste carcinoame, diferenţierea funcţională a celulelor neoplazice are o deosebită importanţă şi se exprimă prin secreţia unui anumit tip de hormon, însoţită de manifestări clinice corespunzătoare. Morfologic, caracterul secretor şi tipul

Scanned with OKEN Scanner

Fig. VII—31. — a) Carcinom alveolar;

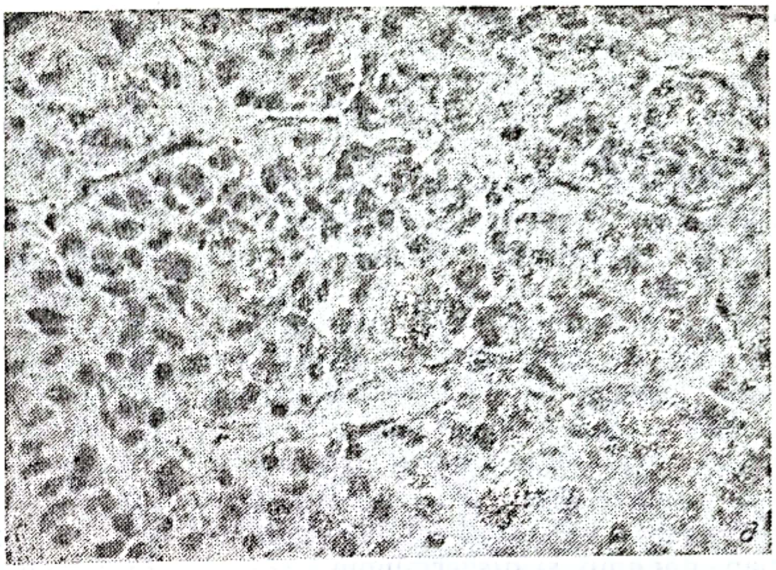

b) carcinom trabecular;

c) carcinom schiros.

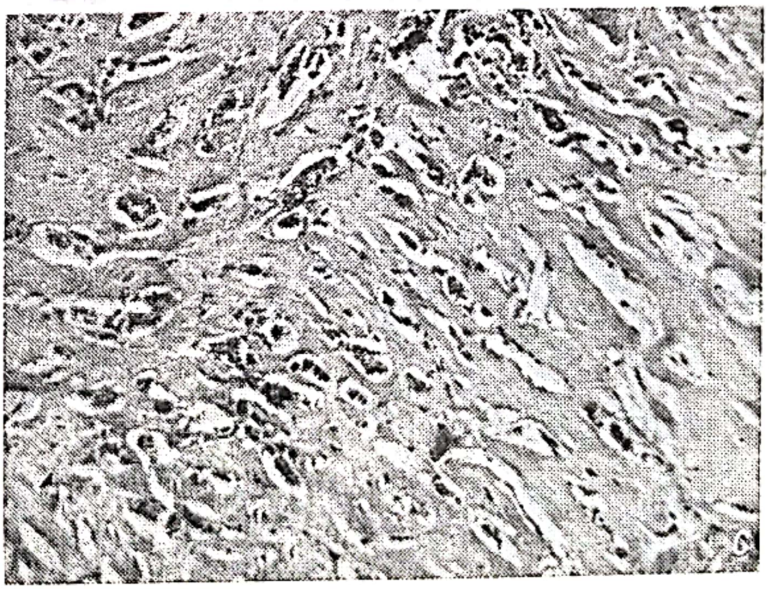

Scanned with OKEN Scanner

secreției pot fi stabilite în modul cel mai concludent prin examen electronomicroscopic, cu ajutorul căruia se pun în evidență granulele secretorii și caracterele lor.

Carcinoamele dezvoltate din celulele germinale din ovar și testicul constituie un grup aparte de tumori maligne epiteliale.

Astfel, din celulele germinale ale testiculului se pot dezvolta carcinomul embrionar și seminomul. Asemenea tumori se mai pot dezvolta din celulele multipotente, din teratoame, iar din celulele germinale multipotente din ovar se dezvoltă seminomul ovarian, denumit și disgerminom.

Carcinomul embrionar este constituit din celule nediferențiate, mari, polimorfe, cu dispoziție epitelială, cu numeroase monstruozități și mitoze atipice. În cuprinsul plajelor celulare se pot întîlni și celule gigante multinucleate. Alteori, apar zone mai diferențiate, în care celulele tumorale prezintă o dispoziție glanduliformă și în trabecule. Celulele carcinomului embrionar se pot diferenția și pe linie trofoblastică, cu formarea de cito- și sincițiotrofoblaști, așa cum se observă în unele teratoame maligne. Asocierea cu seminomul este, de asemenea, relativ frecventă. Stroma tumorală este constituită dintr-un țesut conjunctiv nediferențiat și prezintă uneori un infiltrat cu celule limfoide.

Seminomul (fig.VII—32a,b) este format din celule sensibil monomorfe, ovale sau poligonale, cu diametre de 15—25 μ, cu nucleu voluminos și citoplasmă redusă. Celulele tumorale sînt dispuse în plaje compacte, în insule sau cordoane, separate de o stromă variabil de bogată, dispusă în general sub forma de septuri conjunctive, fine; alteori, stroma este bogată și

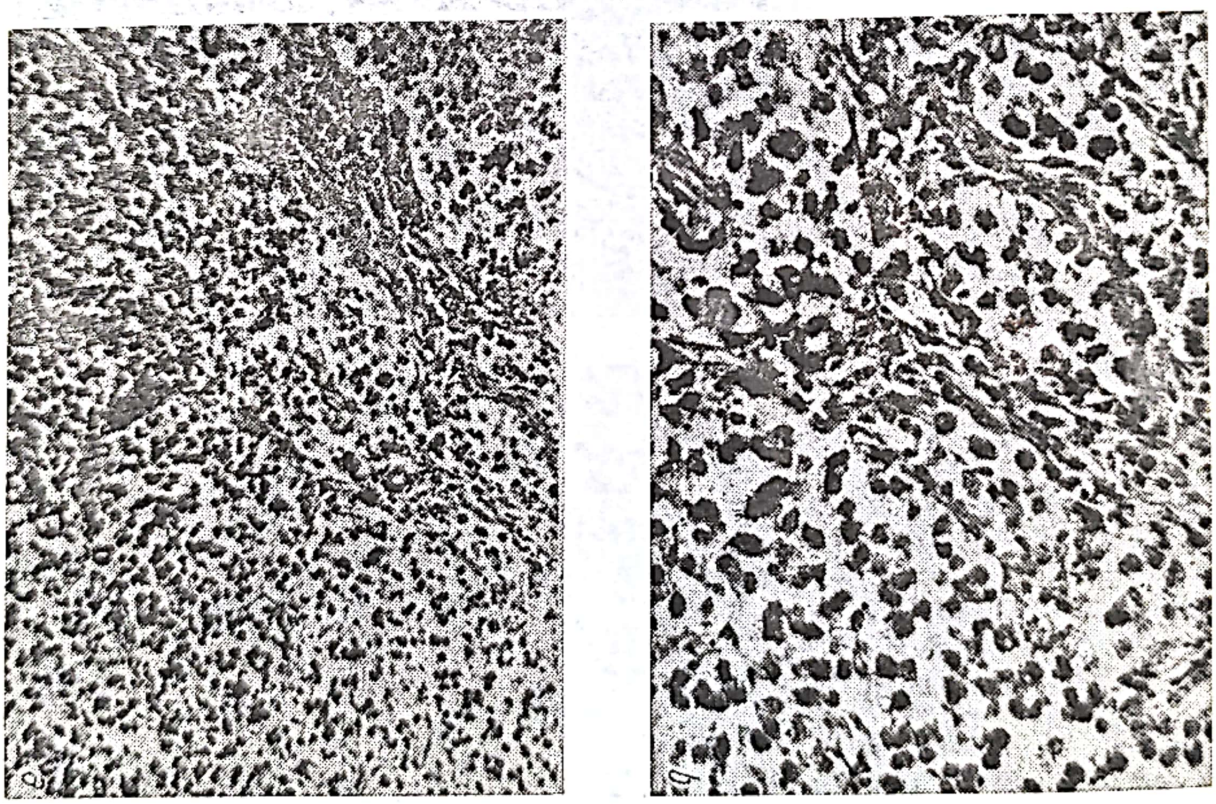

Fig. VII—32. — Seminom testicular.
a) imagine de ansamblu în care se observă gruparea celulelor tumorale în insule separate de stromă fibrilară cu infiltrat inflamator; b) detalii arătînd în special monomorfismul celulelor tumorale.

Scanned with OKEN Scanner

fibroasă; frecvent, în stroma seminoamelor există un bogat infiltrat constituit din celule de tip limfoid sau limfoplasmocitar. În unele cazuri, stroma prezintă și celule gigante multinucleate, mai ales în zona periferică a tumorii.

Disgerminomul sau seminomul ovarian este mult mai rar decît seminomul testicular. Rareori poate prezenta activitate endocrină, cu secreția de gonadotrofine corionice, în legătură, probabil, cu existența de focare coriocarcinomatoase în cuprinsul tumorii. Clinic, poate produce pubertate precoce și fenomene de virilism.

TUMORILE ȚESUTULUI CONJUNCTIV

TUMORI BENIGNE

Tumorile benigne ale țesutului conjunctiv sînt extrem de larg răspîndite, predominînd localizarea în părțile moi și în special în țesutul conjunctiv subcutanat, fascii, tendoane, interstițiile musculare. Asemenea tumori se găsesc însă, cu o frecvență mai redusă, și în peretele organelor cavitare (peretele cavității nazale, stomac etc.) sau în organe parenchimatoase ca plămînul, ficatul, rinichiul, ovarul etc.

Majoritatea acestor tumori prezintă macroscopic o formă nodulară, mai rar au un caracter difuz, ca în tumoarea desmoidă. Pot apare ca tumoare unică sau ca tumori multiple.

Pe lîngă tumorile propriu-zise, în țesutul conjunctiv sînt descrise numeroase procese pseudotumorale, fie de natură evident inflamatorie, fie ca proliferări reacționale cu caractere macroscopice tumorale. Delimitarea și distincția între aceste formațiuni și tumori este adesea dificilă, cu atît mai mult cu cît însăși etio-patogenia tumorilor benigne este încă destul de confuză.

Fibromul este recunoscut ca tumoarea tipică benignă a țesutului conjunctiv. Cercetările mai recente, ale căror concluzii au fost sintetizate în clasificația OMS a tumorilor conjunctive, au dezmembrat această entitate — așa cum era tratată clasic — din care au fost identificate și izolate o serie largă de procese tumorale sau aparent tumorale, așa cum s-a mai arătat. Fibromul este o tumoare ubicvitară, de formă nodulară, bine delimitată și incapsulată, de culoare albicioasă sau slab roșcată, uneori cu aspect sidefiu-sticlos; dimensiunile tumorii variază de la cîțiva milimetri pînă la diametre impresionante, care ajung la 10—15 cm sau chiar mai mult. Pe secțiune, țesutul tumoral este dispus în vîrtejuri sau fascicular. După consistență, se descriu fibroame moi, în care microscopic predomină celulele și fibroame dure, în care predomină fibrele colagene. Consistența scăzută a unor fibroame poate fi datorită și edemului din țesutul tumoral.

Microscopic, această tumoare este constituită din fibroblaști și fibrocite și o cantitate variabilă de fibre colagene și de reticulină, dispuse în fascicule cu orientări foarte diferite, care realizează de fapt și aspectele macroscopice de vîrtejuri. Raportul dintre cantitatea de celule și de fibre este diferit de la o tumoare la alta; fibroamele bogat celulare pot crea dificultăți de diagnostic diferențial cu fibrosarcomul.

Caracterele macro- și microscopice ale fibromului pot prezenta anumite particularități datorită unor modificări ca: edem, hemoragii, procese distrofice, metaplazice sau de necroză, care se pot produce la nivelul tumorii. Edemul scade consistența tumorii care devine mai suculentă și simulează din această cauză o tumoare malignă, mai ales cînd se produc și mici hemoragii în cuprinsul său. Distrofiile cele mai obișnuite sînt distrofia hialină

Scanned with OKEN Scanner

și calcificările; mai rar se produce distrofie mucoidă cu realizarea de aspecte mixomatoase. Necroza poate interesa zone din tumoare, iar prin rezorbția masei necrotice se formează pseudochisturi intratumorale, cu conținut lichidian clar, tulbure sau hemoragic. În sfîrșit, țesutul conjunctiv poate suferi metaplazii cartilaginoase sau osoase pe întinderi, de obicei, limitate. Se recunosc și cîteva tipuri particulare de fibroame ca: elastofibromul, fibromul intramural cardiac, dermatofibromul.

Elastofibromul se dezvoltă în țesuturile superficiale ale trunchiului și îndeosebi în regiunea subscapulară, uni- sau bilateral, ca o formațiune tumorală slab delimitată. Microscopic este constituit din celule conjunctive și celule adipoase, dispuse între numeroase fascicule de fibre colagene și elastice.

Fibromul intramural cardiac este localizat de obicei în peretele ventricular stîng și se prezintă sub forma de nodul tumoral.

Dermatofibromul apare ca nodul unic sau ca noduli multipli, conglomerați și confluenți, care infiltrează pielea și țesuturile subiacente. Microscopic tumoarea este constituită din fascicule de fibroblaste, fibrocite și celule histiocitare, adesea cu nuclei hipertrofiați și chiar cu mitoze; vasele, însă, au totdeauna pereți proprii (fig. VII—33). În cuprinsul tumorii se mai pot găsi macrofage cu conținut lipidic precum și siderofage. Tumoarea are tendință la recidivă locală.

Pe lîngă aceste tipuri de fibroame formate prin proliferarea tumorală a țesutului conjunctiv se mai pot dezvolta formațiuni de aspect tumoral, care sînt considerate ca proliferări reacționale, de natură cunoscută (inflamatorie, postiradiere etc.) sau necunoscută. În clasificația OMS ele sînt grupate sub denumirea generală de fibromatoze. Sînt descrise următoarele forme:

Fibromul nazofaringian (angiofibromul juvenil) este o „tumoare a pubertății masculine", întîlnită între 8 și 18 ani. Este considerat ca o reacție hiperplazică, favorizată de inflamațiile cronice locale dar, foarte probabil, controlată hormonal. Se dezvoltă în peretele nazofaringelui ca tumoare unică sau lobulată și are tendință de extindere în fosele nazale, sinusurile maxilare, orbită etc. Microscopic tumoarea este constituită din fibroblaste și fibrocite, o cantitate variabilă de fibre, precum și numeroase vase sanguine, adesea dilatate, realizînd aspectul de fibroangiom. Este menționată regre-

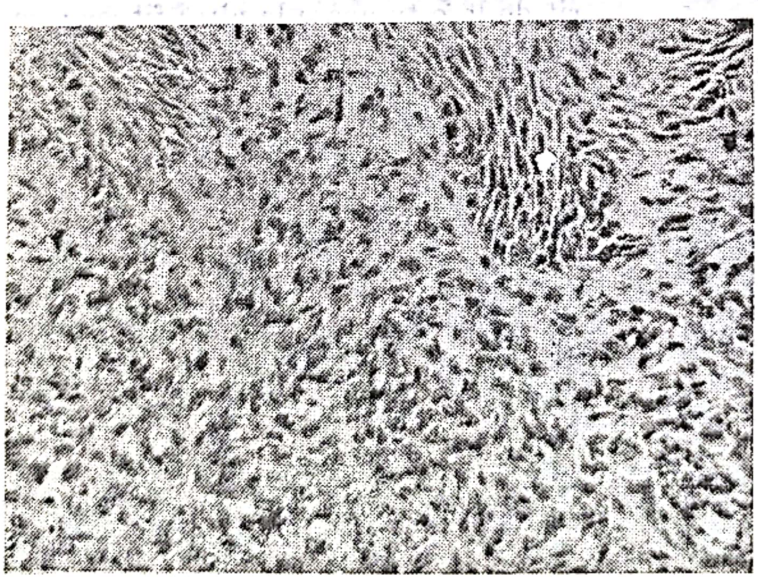

Fig. VII—33.— Dermatofibrom.

Scanned with OKEN Scanner

siunea spontană după vîrsta de 20 de ani (Laurens şi colab.).

Fibromul aponevrotic juvenil (fibromul calcificant) se întîlneşte aproape exclusiv la copii, adolescenţi şi tineri, cu localizare predominantă în muşchii şi ţesutul gras subcutanat al mîinii. Tumoarea este infiltrativă, iar microscopic are caracter fibroconjunctiv, cu calcificări şi focare de metaplazie condroidă. Prezintă tendinţă la recidivă locală.

Fasciita nodulară este o formaţiune de aspect tumoral, realizată printr-o proliferare conjunctivă, de natură probabil reactivă sau inflamatorie. Este asemănată cu procesele proliferative induse de infecţii virotice de tipul fibromixoamelor aşa cum sînt întîlnite la animale. Formaţiunea tumorală se dezvoltă la nivelul fasciilor superficiale sau profunde ale extremităţilor şi trunchiului, sub formă de nodul unic, cu diametre care rareori depăşesc 3—4 cm, bine delimitat, de consistenţă fermă. Formaţiunea nodulară se poate extinde în ţesutul gras sau muscular, subiacent fasciei. Microscopic (fig. VII—34a,b,c) este constituită din celule alungite de tip fibroblastic, din celule fuziforme tinere, cu o cantitate variabilă de citoplasmă, adesea dispuse în fascicule între care se găsesc elemente inflamatorii mononucleate (predominant limfocite, plasmocite şi macrofage), fibre colagene şi de reticulină, vase de tip inflamator. Se mai pot găsi şi celule bizare, voluminoase precum şi celule gigante multinucleate. Adesea apar zone de hialinizare şi zone cu caracter mixoid. Studiul ultrastructural efectuat de *Wirman* (1976) pe opt cazuri de fasciită nodulară, a pus în evidenţă o proliferare aproape pură de miofibroblaste. Acest tip de celule intermediare între fibroblaste şi celulele musculare netede contractile sînt alungite, cu nucleu cu cromatină fin dispersată şi nucleol unic, citoplasmă bogată în reticul endoplasmic şi cu numeroase microfilamente dense (60—70Å) grupate în fascicule paralele cu axul longitudinal al celulei. În contact cu aceste celule se găseşte un material amorf, dens, de tipul celui din membranele bazale, precum şi fibrile şi fibre colagene. Densitatea mare a celulelor fuziforme, caracterul lor proliferativ şi formele bizare pe care uneori le prezintă pretează la confuzii cu procese sarcomatoase, dar fasciita nodulară are totdeauna o evoluţie benignă.

Tumoarea desmoidă (fibromatoza desmoidă) este localizată la muşchii drepţi abdominali, mai rar şi la alte grupe musculare. Macroscopic se prezintă ca o formaţiune tumorală neregulată, ca formă şi contur, cu caracter infiltrativ, adesea alungită în sensul fibrelor musculare. Microscopic este constituită dintr-o proliferare fibroblasto-fibrocitară care infiltrează fasciculele de fibre musculare, disociindu-le. Ţesutul fibromatos are în general un caracter adult, cu o cantitate variabilă de fibre colagene. Fibrele musculare cuprinse în procesul fibromatos sînt atrofiate şi prezintă frecvente leziuni distrofice sau de tip regenerativ. Tumoarea recidivează frecvent după extirpare chirurgicală; este menţionată şi evoluţia sa către malignizare, în cazuri cu recidive repetate după roentgenoterapie.

Fibromatosis colli apare la sugar şi copilul mic, ca tumoare fibroconjunctivă dezvoltată în muşchiul sternocleidomastoidian, uni- sau bilateral. Tumoarea este slab delimitată iar prin retracţia produsă de ţesutul fibromatos determină poziţii defectuoase ale capului.

Fibromatoza palmară şi plantară apare sub forma de noduli de aspect tumoral, care interesează apronevroza palmară sau plantară, uni- sau bilateral. Nodulii tumorali sînt localizaţi în planurile superficiale şi se însoţesc de flexiunea degetelor (la mînă sindromul Dupuytren). Miscroscopic sînt constituiţi din ţesut fibroconjunctiv,

Scanned with OKEN Scanner

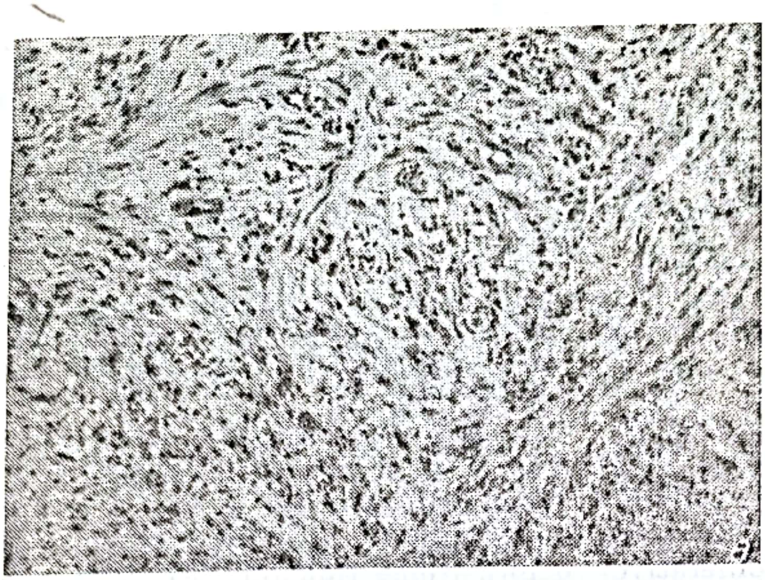

Fig. VII—34. — Fasciită nodulară.
a) imagine de ansamblu arătînd componenta celulară de tip fibroblastic cu dispoziție neregulată;

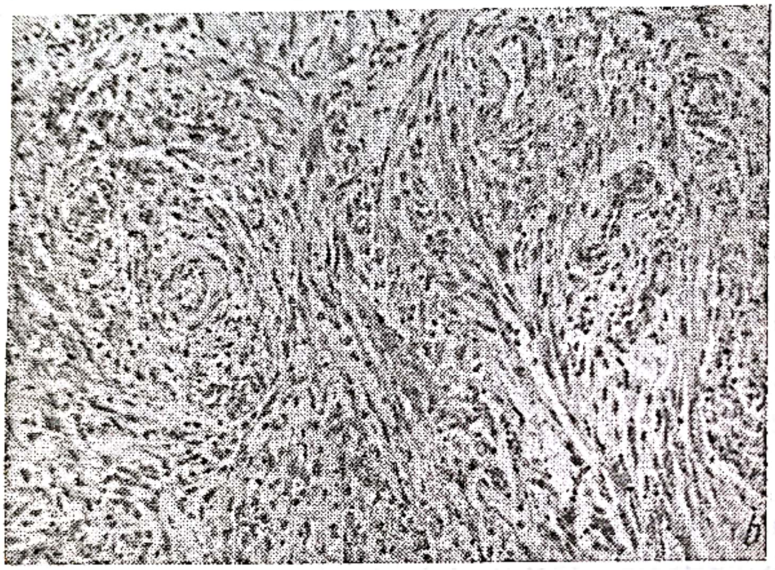

b) componenta vasculară cu numeroase celule de tip fibroblastic printre vase;

c) zone cu caracter mixomatos și xantomatos și cu celule mari, de formă bizară.

Scanned with OKEN Scanner

variabil de bogat în celule de tip fibroblastic și fibrocitar.

Sînt descrise și alte procese proliferative fibromatoase cu caracter infiltrativ ca fibromatoza de iradiere, uneori dificil de diferențiat de fibrosarcomul de iradiere și fibromatoza peniană (boala Peyronie) care apare la bărbații între 40—65 de ani și interesează fasciculele superficiale și septurile fibroase ale corpilor cavernoși și corpului spongios al penisului.

Proliferări excesive fibromatoase, localizate, pot apare și în legătură cu procese cicatriceale (fibromatoza cicatriceală) sau sub forma de cheloid, cu tendință la recidivă, deosebit de cheloidul obișnuit și prin caracterele sale microscopice, fiind format din benzi largi, bine conturate, de colagen omogen, acidofil.

Fibromatoza congenitală se întîlnește la nou-născuți, sugari și copii de vîrste mici; este semnalat și caracterul ei familial. Macroscopic se prezintă ca noduli fibromatoși generalizați, situați în țesuturile moi și visceral sau sub forma de tumori subdermice. Microscopic nodulii tumorali sînt formați din țesut mezenchimatos bogat în fibroblaste.

Formele viscerale cu noduli multipli pot avea evoluție gravă.

Histiocitomul (fibroxantomul, histiocitomul fibros) este discutabil dacă reprezintă un adevărat proces tumoral. Se dezvoltă în țesuturile moi, ca tumoare unică, rareori multiplă, de dimensiuni reduse, bine circumscrisă. Microscopic este compus din fascicule și grupuri de celule de tip histiocitar și fibroblastic (fig. VII-35 a,b), precum și din macrofage cu conținut lipidic. Fibrele de colagen sînt absente sau în număr redus dar fibrele de reticulină sînt totdeauna prezente. Adesea tumoarea este bine vascularizată. În varianta denumită *fibroxantomul atipic*, se găsește pleiomorfism celular mai accentuat, precum și celule gigante multinucleate și de tip Touton.

Diagnosticul diferențial cu fibroxantomul malign se bazează în mare parte pe datele anatomo-clinice ca: dimensiunile reduse ale tumorii, caracterul ei circumscris și localizarea în zone iradiate sau expuse la soare (Enzinger și colab.).

Xantomul apare ca o tumoare unică sau multiplă și este de asemenea o variantă de histiocitom, în care histiocitele acumulează esteri de colesterol (fig. VII—35 c). Aceste celule sînt mari, cu citoplasmă spumoasă, nuclei rotunzi. Ele se dispun în cuiburi între care se găsesc celule conjunctive și histiocite. Deseori, în cuprinsul tumorii se găsesc și celule mari, multinucleate.

În grupul xantoamelor este inclus și xantogranulomul juvenil sau nevoxantoendoteliomul, întîlnit predominant, dar nu exclusiv, la tineri, și care se prezintă macroscopic sub forma de noduli subcutanați sau mai profunzi, de culoare brună, de dimensiuni reduse, localizați pe trunchi, cap și gît. Microscopic nodulii sînt constituiți din celule de tip histiocitar încărcate cu lipide și celule gigante tip Touton; inconstant se pot găsi și eozinofile.

Mixomul este o tumoare mezenchimatoasă constituită dintr-un țesut conjunctiv mucoid, asemănător cu acela al gelatinei Warton din cordonul ombilical, fără corespondent în țesuturile adulte. Se consideră de aceea că mixomul se dezvoltă din elemente mezenchimale nediferențiate pluripotente.

Localizările obișnuite sînt țesutul conjunctiv subcutanat și pielea, fasciile intermusculare, aponevrozele, țesutul conjunctiv subperitoneal, oasele maxilare, sînul, cordul.

Macroscopic, mixomul apare ca o tumoare unică, rotundă sau lobulată,

Scanned with OKEN Scanner

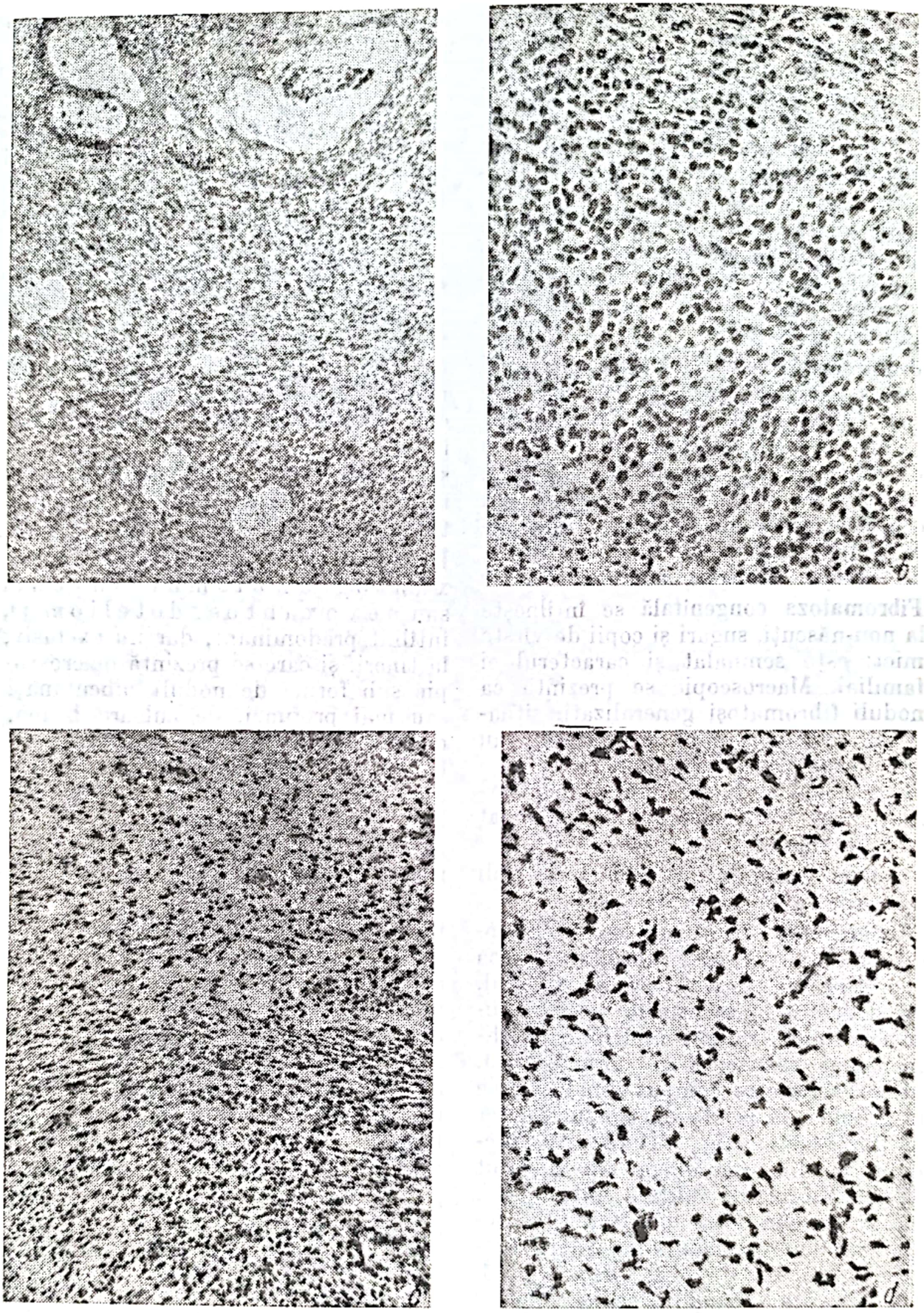

Fig. VII—35. — a) şi b) Histiocitom subcutanat; c) xantom; d) mixom.

care poate ajunge la dimensiuni considerabile în ţesuturile moi profunde. Tumoarea este neîncapsulată sau numai parţial încapsulată, delimitată sau infiltrativă în ţesuturile înconjurătoare şi adesea recidivantă după extirparea chirurgicală. Masa tumorală are o consistenţă moale, iar pe secţiune prezintă un aspect edematos-translucid, uneori cu zone chistice şi zone hemoragice.

Microscopic (fig. VII—35d), tumoarea este constituită din celule rare, de formă stelată sau fuziformă, cu prelungiri lungi, subţiri, aparent anastomozate, răspîndite într-o substanţă fundamentală amorfă, mucoidă, bogată în mucopolizaharide, în deosebi în acid hialuronic, metacromatică la coloraţia cu tionină şi albastru de toluidină. Celulele au citoplasmă în cantitate moderată, clară, cu vacuole fine PAS pozitive, iar nucleii sînt relativ mari, rotunzi sau alungiţi, cu o reţea cromatiniană bine conturată. În substanţa fundamentală mucoidă se pot găsi fibre de reticulină şi fibre colagene. Vasele sanguine sînt rare. În unele zone ale tumorii şi perivascular, celulele tumorale pot fi mai numeroase şi de formă rotundă, fără prelungiri.

Ţesutul tumoral este traversat uneori de septuri fibroconjunctive, care îi creează un aspect lobulat.

Frecvent, zone de ţesut mixomatos apar ca element component al altor tumori de origine mezenchimală, sau asociate cu acestea formînd lipomixoame, mixocondroame, osteomixocondroame, mixofibroame etc., precum şi în unele tumori epiteliale ca adenomul pleomorf salivar etc.

Tumorile cu celule gigante pot fi întîlnite la nivelul tendoanelor (tumoarea cu celule gigante a tecilor tendinoase), maxilarelor, gingiei (epulis gigantocelular), sinovialelor etc.

Tumoarea cu celule gigante tendinoaponevrotică este o formaţiune de aspect tumoral dezvoltată din tecile tendinoase, aponevroze şi ţesuturile sinoviale. Este localizată mai ales la degete şi la articulaţia pumnului, dar cu posibilitatea dezvoltării în orice regiune a corpului unde există tendoane şi ţesuturi sinoviale.

Macroscopic formaţiunea tumorală are diametre obişnuite între 2—5 cm şi este delimitată sau difuză.

Microscopic (fig. VII—36) este constituită din celule conjunctive de tip fibroblastic, din numeroase histiocite care capătă forme variate (rotunde, ovale, poligonale), precum şi din ce-

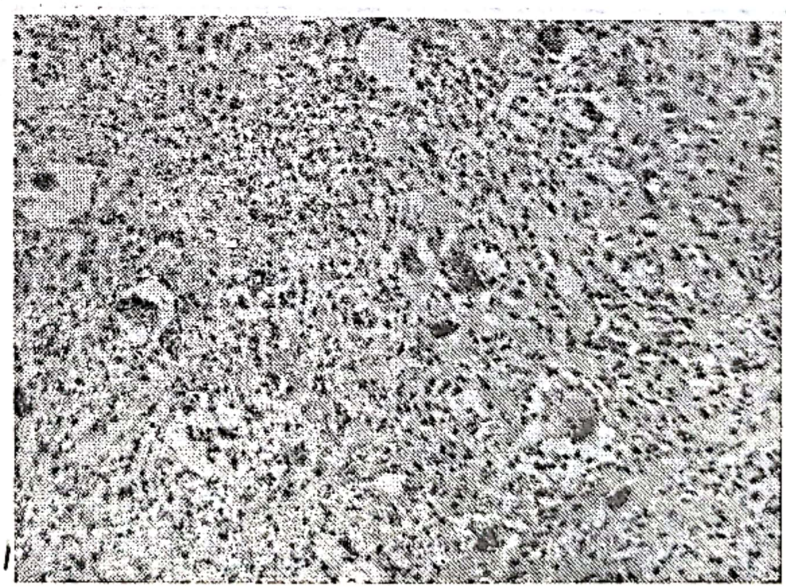

Fig. VII—36. — Tumoare cu celule gigante a părţilor moi.

lule xantomatoase și celule gigante multinucleate, răspîndite printre celelalte elemente constitutive. Histiocitele pot conține granule de hemosiderină. Vascularizația este variabil de bogată. Fibrele de colagen dar mai ales fibrele de reticulină sînt deosebit de abundente.

Tumoarea cu celule granulare *(mioblastomul cu celule granulare)*, descrisă de Abrikosov, a fost considerată inițial ca o tumoare de origine musculară, dar după cercetările mai recente, originea este histiocitară sau din celule derivate din tecile nervoase. Se contestă chiar natura sa tumorală, fiind considerată mai curînd un proces regenerativ sau degenerativ de natură histiocitară. Existența de mioblastoame maligne pledează însă pentru caracterul tumoral.

Localizările obișnuite sînt în limbă, buze, tub digestiv, musculatura extremităților și trunchiului. Rareori, poate avea și alte localizări ca: plămîn, laringe, veziculă biliară.

Macroscopic, tumoarea are caracter nodular, cu diametru redus, de 1—2 cm, și culoare gălbuie pe suprafața de secțiune.

Microscopic (fig. VII-37) este constituită din plaje și cordoane de celule mari, rotunde și poliedrice, cu citoplasmă abundentă, granulară; nucleul este mic, localizat de obicei în centrul celulei. Grupurile și cordoanele de celule tumorale sînt înconjurate de țesut fibro-conjunctiv în care se găsesc și vase sanguine.

TUMORI MALIGNE

Tumorile maligne ale țesutului conjunctiv și celorlalte țesuturi mezenchimatoase sînt denumite *sarcoame*. Aceste neoplazii se întîlnesc mai frecvent la vîrstele tinere, dar fără a fi exceptate celelalte grupe de vîrstă. Macroscopic sarcoamele ajung adesea la un volum mai mare decît carcinoamele, iar pe secțiune este particular aspectul de „carne de pește" al țesutului neoplazic. Hemoragiile intratumorale sînt frecvente. Microscopic este evident numai parenchimul tumoral, bogat celular, în timp ce stroma este redusă sau absentă; vasele sarcomatoase sînt lipsite de pereți proprii; circulația sanguină se face prin lacune vasculare, delimitate chiar de celulele neoplazice. Metastazele se produc în special pe cale sanguină, cu excepția unora din aceste tumori, ca de exemplu sarcoamele sinoviale și sarcoamele țesutului limfoid, care metastazează și pe cale limfatică.

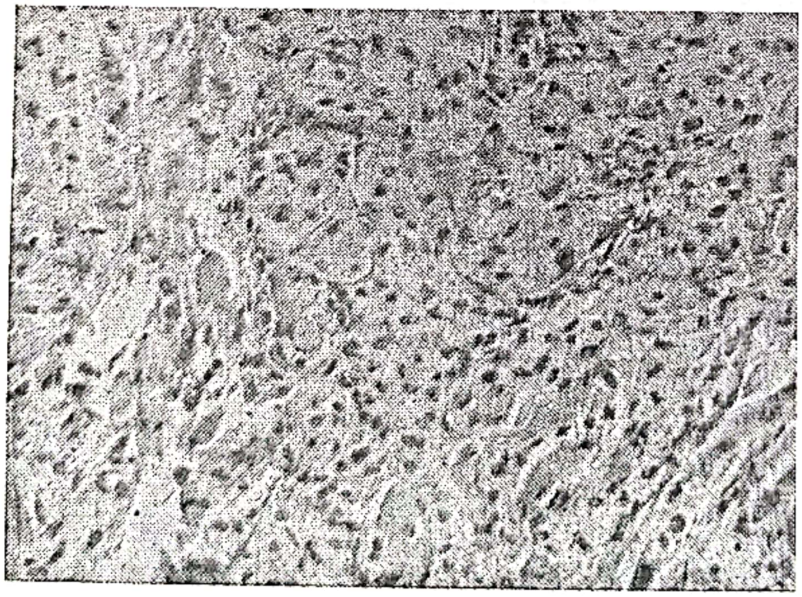

Fig. VII—37. — Mioblastom în mușchii limbii.

Scanned with OKEN Scanner

Fibrosarcomul este tumoarea malignă a țesutului conjunctiv propriu-zis. Fibrosarcomul se dezvoltă mai frecvent în țesutul subcutanat, părțile moi ale extremităților și trunchiului, mai rar ale gîtului și capului, retroperitoneal, în mezenter, mediastin, tendoane, fascii, oase, periost; cu o frecvență mai redusă poate fi localizat și visceral (plămîn, ficat, rinichi etc). Macroscopic tumoarea este neincapsulată, circumscrisă sau infiltrativă, prezentînd zone de necroză și hemoragii. Microscopic (fig. VII-38 *a*, *b*, *c*) este constituită din celule tumorale de tip fibroblastic și o cantitate variabilă de fibre de colagen și de reticulină. Formele variază după gradul de diferențiere.

În forma cea mai diferențiată (fig. VII-38 *a*) celulele sînt foarte asemănătoare fibroblastelor normale, cu rare atipii, cu mitoze în număr redus; tumoarea conține o mare cantitate de fibre colagene. Asemenea tumori sînt, adesea, dificil de diferențiat de fibroamele bogat celulare. Creșterea lor este lentă.

O formă mai puțin diferențiată este fibrosarcomul (fig. VII-38 *b*) în care celulele sînt alungite, tot de tip fibroblastic, dar cu prezența de monstruozități, cu mitoze mai frecvente și o cantitate redusă de fibre. Evoluția este mai rapidă și mai malignă decît în forma precedentă.

Fibrosarcomul cu polimorfism accentuat (fig. VII-38 *c*) este forma cea mai nediferențiată. În aceste cazuri celulele neoplazice sînt de mărime inegală, cu numeroase monstruozități și atipii, mitoze atipice frecvente și fibre în cantitate foarte redusă. Prezintă un grad ridicat de malignitate.

Sarcomul alveolar este o formă particulară, mai rară, de sarcom al țesutului conjunctiv, în care celulele neoplazice se dispun în grupuri compacte, delimitate de septuri conjunctive. Histogeneza lor nu este încă precizată.

Sarcoamele celorlalte varietăți de țesut conjunctiv sînt reprezentate de mezenchimomul malign, histiocitomul malign, mixosarcomul, sarcomul cu celule clare.

Mixosarcomul prezintă aceleași localizări ca mixomul și uneori se consideră că se dezvoltă din mixoame recidivate, deși este probabil să existe o malignitate inițială, care însă este slab exprimată histopatologic. Mixosarcoamele, spre deosebire de mixoame, prezintă o celularitate mult mai bogată, cu zone celulare compacte în care particularitățile stromei se pierd (fig. VII-39). Celulele tumorale prezintă frecvente monstruozități, atipii celulare și nucleare. Diagnosticul diferențial cu liposarcoamele bogate în zone mixoide este foarte dificil și cere examinarea mai multor teritorii din tumoare.

Mezenchimomul malign este un neoplasm constituit din două sau mai multe componente mezenchimatoase maligne distincte, pe lîngă componenta fibrosarcomatoasă. Componentele mezenchimale pot fi nediferențiate sau cu grade diferite de diferențiere, de tip mixoid, liposarcom, rabdomiosarcom, osteosarcom, condrosarcom etc., care reflectă potențialul multilateral de diferențiere al celulelor mezenchimatoase. Absența totală a țesutului epitelial deosebește această tumoare de carcinosarcom.

Histiocitomul malign (fibroxantomul malign, histiosarcomul) se dezvoltă predominant în părțile moi periferice superficiale și are probabil origine histiocitară. Histologic are caractere polimorfe, cu predominanța celulelor de tip histio-reticular care prezintă frecvente monstruozități și mitoze atipice; mai sînt prezente, într-o proporție variabilă, celule xantomatoase și celule gigante, unele multinucleate. Fibrele de reticulină sînt în cantitate redusă, iar cele de colagen extrem de rare, caracterele care diferențiază aceas-

Scanned with OKEN Scanner

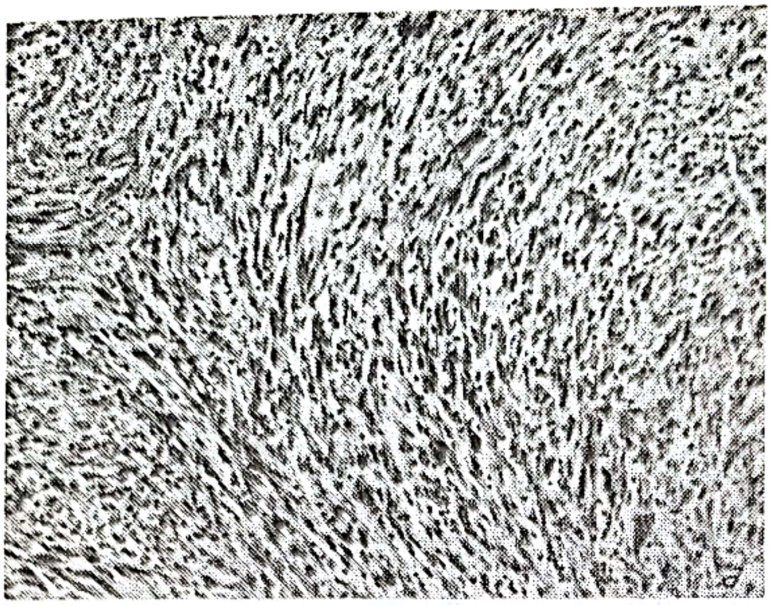

Fig. VII—38. — Fibrosarcom. a) forma diferențiată cu celule alungite de tip fibroblastic sau fibrocitar, relativ uniforme;

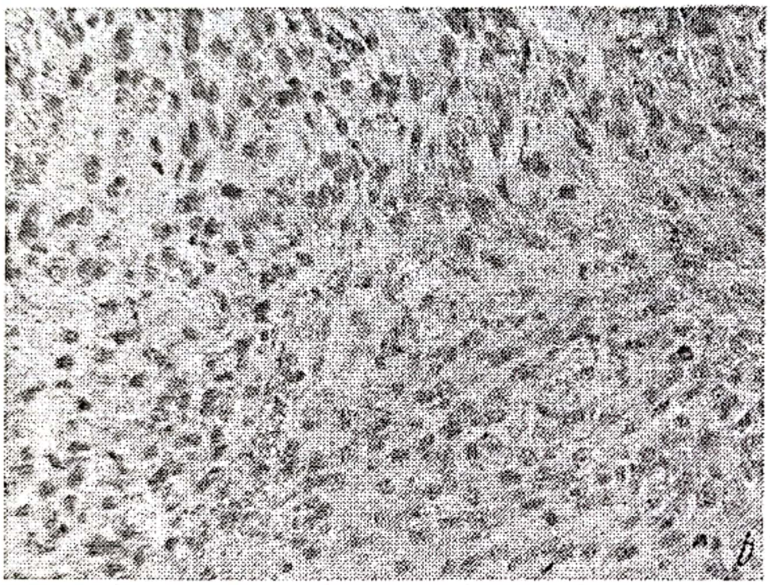

b) fibrosarcom cu celule de tip fibroblastic, dar cu prezența mai frecventă de atipii și mitoze;

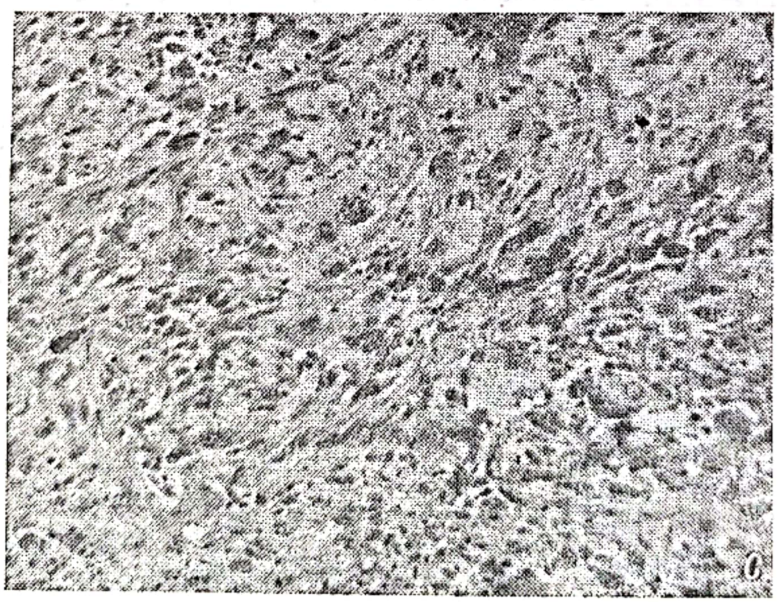

c) fibrosarcom cu polimorfism accentuat.

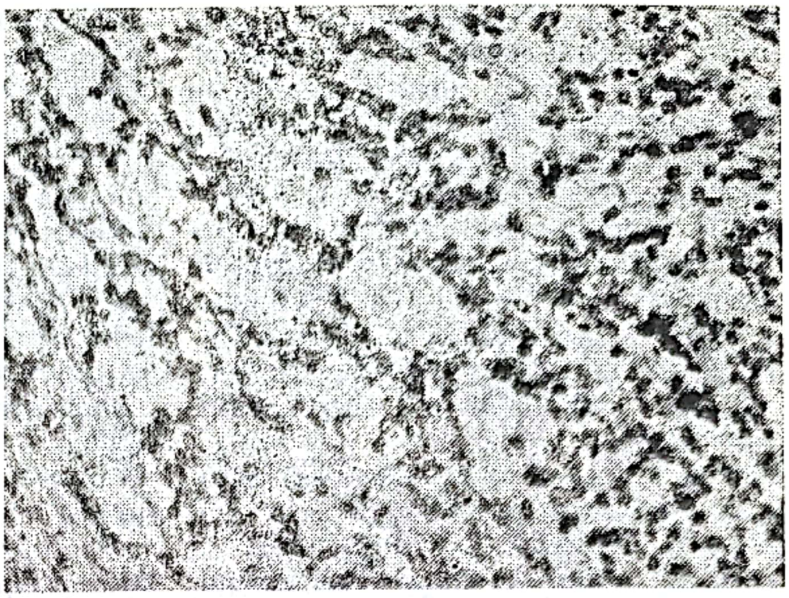

Fig. VII—39. — Mixosarcom.

tă tumoare de sarcomul polimorf (A. Mureşanu).

Sarcomul cu celule clare al tendoanelor şi aponevrozelor are o histogeneză încă neelucidată, conjunctivă, histiocitară sau din elemente sinoviale.

Tumoarea, localizată mai ales în regiunea genunchiului şi regiunea tarsiană, este puternic aderentă de tendoane şi aponevroze. Microscopic este constituită din grupuri şi fascicule de celule rotunde sau fuziforme, cu citoplasmă palid colorată şi nucleu cu cromatina fin dispersată şi cu nucleol bine vizibil.

TUMORILE ŢESUTULUI GRAS

TUMORI BENIGNE

Lipomul este o tumoare benignă constituită din ţesut gras adult. Se prezintă ca proces tumoral dezvoltat din lipoblaste şi lipocite sau din celulele mezenchimale precursoare, precum şi ca hamartom. Se întîlneşte la toate vîrstele, dar mai ales între 40—60 de ani. Localizările obişnuite sînt ţesutul celulo-adipos subcutanat şi ţesuturile moi profunde, ţesutul gras retroperitoneal şi perirenal, mezenter şi epiploon, glanda mamară, mediastin şi mult mai rar plămîn, ficat, rinichi, uter, intracranian, glandele salivare, timus. Tumoarea poate fi unică sau multiplă (circa 7% din cazuri). Unele lipoame au o dezvoltare simetrică, mai ales în regiunea cervicală şi axile, sau o dispoziţie sistematizată sub forma de tumori multiple, dezvoltate pe traiectul nervilor periferici (neurolipoame) şi asociate sau nu cu leziuni de neurofibromatoză.

Lipomul este, în general, o tumoare încapsulată şi bine delimitată, nodulară sau lobulată, uneori pediculată. Unele lipoame prezintă, însă, prelungiri care pătrund în ţesuturile moi înconjurătoare, din cauza cărora extirparea chirurgicală devine dificilă sau incompletă, favorizînd astfel recidivele locale. Tumoarea are o culoare gălbuie şi consistenţă elastică iar pe secţiune apare evident ţesutul gras din care este formată.

Microscopic, lipomul este constituit din celule grase de mărime inegală, cu nucleu unic periferic, citoplasmă în cantitate redusă, sub formă lamelară, situată la periferia celulei; corpul celular este ocupat de o vacuolă lipidică voluminoasă (grăsimi neutre). Pe lîngă asemenea celule grase adulte, tumoarea poate conţine lipoblaste în diferite stadii de evoluţie şi care pre-

Scanned with OKEN Scanner

zintă citoplasmă evidentă, cu vacuole lipidice mici și nucleu adesea central. Celulele grase sînt adesea dispuse în lobuli separați de septuri fibroconjunctive. Vasele sanguine sînt rare și mici.

Unele lipoame, deși benigne histologic, au caracter infiltrativ în masele musculare (lipomul intramuscular, lipomul infiltrativ). Trebuie diferențiate de liposarcom, criteriul major fiind lipsa atipiilor celulare.

Se cunosc numeroase variante histologice de lipoame, realizate prin asocierea proliferării țesutului gras cu aceea a altor tipuri de țesuturi. Astfel, sînt: fibrolipomul, care conține țesut fibroconjunctiv abundent; mixolipomul, cu componentă mixoidă; angiolipomul, în care există o componentă angiomatoasă; angio-miolipomul renal, interpretat ca hamartom, format din țesut gras, formațiuni vasculare cu perete bine constituit și fibre musculare netede; mielolipomul format din țesut gras adult și țesut hematopoietic.

Forme particulare, considerate ca malformații congenitale, sînt adenolipomul paratiroidian și tiroidian.

Tot ca o formă particulară este lipomul congenital (lipoblastomatoza, lipomul fetal) care se dezvoltă ca tumoare unică sau multiplă (lipomatoză), în primele luni de viață, cu localizare subcutanată, periarticulară sau intracraniană. Poate avea un caracter infiltrativ în masele musculare și osoase, mai ales la nivelul membrelor, producînd deformări articulare și ale scheletului. Microscopic, lipomul congenital este lobulat și constituit din celule grase adulte sau imature (lipoblaste), uneori cu stromă mixoidă, dar are o evoluție benignă. Lipomatoza difuză, întîlnită îndeosebi la copil, se prezintă ca o infiltrare difuză de țesut gras adult, cu localizare la trunchi și extremități.

Hibernomul (lipomul brun, lipom lipoblastic sau embrionar) este format din țesut gras brun. Deși a fost observat la toate vîrstele, este mai frecvent la adult. Localizările obișnuite sînt în mediastin, regiunea interscapulară, axilă, regiunea cervicală, corespunzînd în general sediului obișnuit al reminiscențelor de țesut gras brun întîlnite la om. Țesutul gras brun poate apare însă la om și ca o formă particulară funcțională a țesutului gras obișnuit (Evans).

Hibernomul se prezintă ca o tumoare unică, încapsulată, lobulată, adesea voluminoasă, de culoare brun-gălbuie. Microscopic este constituit din lobuli de dimensiuni diferite, formate din celule mari, sferice, ovoidale sau poligonale, cu nucleu central, rotund și cu citoplasmă spumoasă, cu numeroase granule lipidice mici, brune, bogate în lipocrom. Printre aceste celule se mai găsesc și celule grase mici, cu citoplasmă omogenă și care conțin grăsimi în cantitate redusă. Lobulii tumorali sînt separați prin septuri conjunctive fine. Tumoarea este bine vascularizată. În unele cazuri, grupurile de celule adipoase brune sînt intercalate cu celule grase obișnuite.

Hibernomul este o tumoare benignă și nu are un echivalent malign după Evans, deși sînt autori care au descris și hibernoame maligne (Apatenko și colab.).

TUMORI MALIGNE

Liposarcomul este o tumoare malignă rară, dezvoltată din celulele țesutului adipos sau din celulele mezenchimale pluripotente. Este admisă și posibilitatea dezvoltării sale prin transformarea malignă a unui lipom (Stout, Wright ș.a.). Se întîlnește aproape exclusiv la adult și la vîrste înaintate, la copii prezența lui fiind cu totul excepțională.

Liposarcomul poate fi localizat oriunde există țesut conjunctivo-adipos

Scanned with OKEN Scanner

dar mai obișnuite sînt localizările la nivelul extremităților, mai ales a celor inferioare, trunchiului și retroperitoneal; mult mai rară este localizarea în mediastin, glanda mamară, os și meninge.

Macroscopic tumoarea este unică, foarte rar multiplă, lobulată sau nodulară, eventual aparent bine delimitată sau chiar încapsulată, dar de fapt întotdeauna infiltrativă, cu focare tumorale răspîndite în țesuturile peritumorale. Este o tumoare care ajunge frecvent la dimensiuni mari, iar în cazul liposarcomului retroperitoneal, chiar la dimensiuni gigante. Pe secțiuni, are un aspect neuniform, datorită variațiilor structurii histologice prezentînd zone albicios-gălbui, altele slab roșcate, cărnoase, zone cu caracter gelatinos, focare de necroză și hemoragie; uneori prezintă zone chistice.

Microscopic (fig. VII-40), structura variază în funcție de gradul de diferențiere celulară (a celulelor lipoblasto-lipocitare) și de asocierea cu alte tipuri de proliferări tumorale rezultate prin diferențierea divergentă a celulelor mezenchimale de origine. În general, pentru toate liposarcoamele este comună și caracteristică prezența de lipoblaste și lipocite, de mărimi și forme diferite (rotunde, poligonale, stelate, alungite), cu conținut gras variabil de abundent, colorabil cu Sudan III și Scharlach R și care prezintă nuclei voluminoși, cu numeroase atipii și monstruozități, precum și mitoze atipice.

Caracterele histologice reflectă adesea diferitele stadii de dezvoltare a țesutului gras. Această asemănare este accentuată histochimic prin reacții tinctoriale similare și mai ales prin prezența substanțelor mucoide — evidențiabile frecvent în zone mai mult sau mai puțin întinse din liposarcoame — substanțe care ar reprezenta un stadiu intermediar în formarea grăsimilor fetale.

În formele diferențiate, celulele adipoase cu un grad mare de diferențiere și cu conținut lipidic bogat, asemănătoare adipocitelor, predomină numeric sau formează cea mai mare parte a țesutului tumoral, în timp ce celulele nediferențiate sau slab diferențiate, nici, rotunde sau fuziforme, fără conținut lipidic sau cu o cantitate redusă de lipide, sînt în număr redus.

În liposarcoamele nediferențiate predomină, însă, celulele nediferențiate și slab diferențiate, adeseori cu aspecte de lipoblaste, cu citoplasmă slab vacuolizată sau spumoasă; în plus,

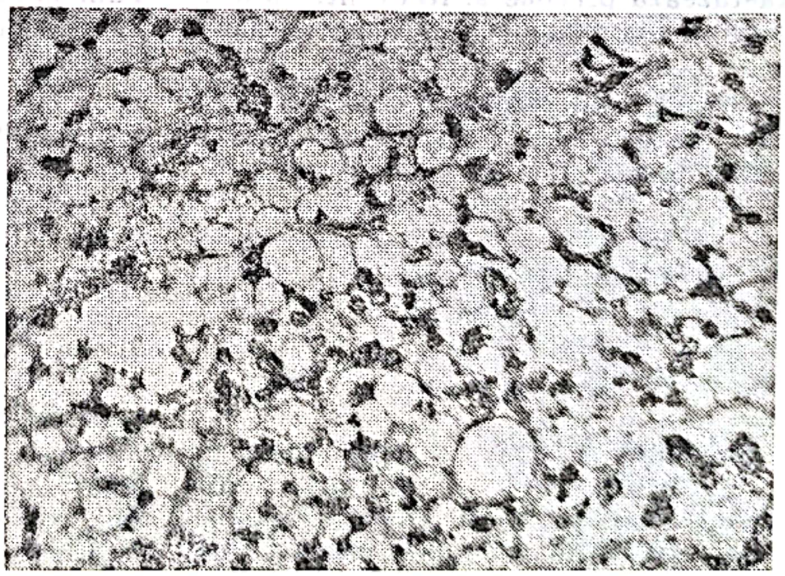

Fig. VII—40. — Liposarcom.

polimorfismul şi atipia celulară şi nucleară sînt foarte accentuate, apar celule multinucleate şi celule cu forme bizare, iar mitozele atipice sînt deosebit de frecvente.
În clasificările OMS, se recunosc următoarele variante:
— forma bine diferenţiată
— forma predominant mixoidă (embrionară)
— forma predominant cu celule rotunde
— forma pleomorfă
— forma mixtă cu combinaţii în proporţii variate a celorlalte forme.
Cele mai nediferenţiate şi cu prognosticul cel mai sever sînt considerate forma cu celule rotunde şi forma pleomorfă.
Asociate şi intricate cu teritoriile tumorale cu caracter liposarcomatos, se găsesc frecvent zone reduse sau întinse cu caracter mixoid, mixosarcomatos sau de fibrosarcom, uneori cu pleomorfism foarte accentuat. Mult mai rar apar şi diferenţieri condrosarcomatoase, de osteosarcom, miosarcom sau de angiosarcom.
Malignitatea şi evoluţia liposarcoamelor diferă în funcţie de gradul lor de diferenţiere. Formele diferenţiate recidivează local dar metastazează numai rareori şi tardiv, în timp ce liposarcoamele nediferenţiate recidivează şi metastazează precoce şi frecvent. Majoritatea metastazelor păstrează caracterele neoplaziei primitive dar uneori predomină diferenţierea către alte forme de sarcoame conjunctivo-mezenchimatoase.

TUMORILE ŢESUTULUI CARTILAGINOS

TUMORI BENIGNE

Condromul este o tumoare benignă formată din ţesut cartilaginos. Histogeneza sa este multiplă, întrucît se poate dezvolta din condrocite, celule periostale, fibroblaste, incluziuni cartilaginoase ectopice. Această histogeneză variată explică şi posibilitatea formării sale în regiuni lipsite de ţesut cartilaginos.
În general, condromul se întîlneşte între 10—50 de ani, cu excepţia osteocondromatozei multiple care apare şi la vîrste mai mici.
Localizările obişnuite sînt în ordine descrescîndă a frecvenţei: falangele mîinii şi oasele metacarpiene, falangele piciorului şi oasele metatarsiene, coastele, vertebrele, oasele lungi ale membrelor (femur, tibie, peroneu). La oasele lungi, condromul se dezvoltă îndeosebi în regiunea metafizei, în legătură sau în imediata vecinătate a liniei de creştere epifizo-diafizare. Localizările extraosoase sînt foarte rare, interesînd mai ales plămînul.
Tumoarea poate fi unică, dar sînt şi forme tumorale caracterizate prin dezvoltarea de condroame multiple şi denumite condromatoze.
Macroscopic, condromul se poate forma şi dezvolta la suprafaţa osului, uneori fiind ataşat de acesta printr-un pedicul (eccondrom) sau se dezvoltă intraosos (encondrom). Majoritatea condroamelor sînt considerate ca malformaţii produse printr-o creştere excesivă de ţesut cartilaginos şi nu ca tumori adevărate.
Tumoarea are un caracter nodular, de formă rotundă sau lobulată, putînd ajunge la dimensiuni foarte mari; este bine delimitată de ţesuturile înconjurătoare dar inconstant incapsulată. Consistenţa este fermă. Pe secţiune prezintă un carater lobulat, cu noduli multipli separaţi incomplet prin septuri fibroconjunctive; insulele de ţesut cartilaginos au un aspect sticlos-albăstrui; se pot găsi şi zone hemoragice sau transformări chistice (în zonele cu caracter mixoid).
Microscopic, majoritatea condroamelor sînt formate din ţesut tumoral de tipul cartilajului hialin (fig. VII-41), mai rar de tipul cartilajului fibros,

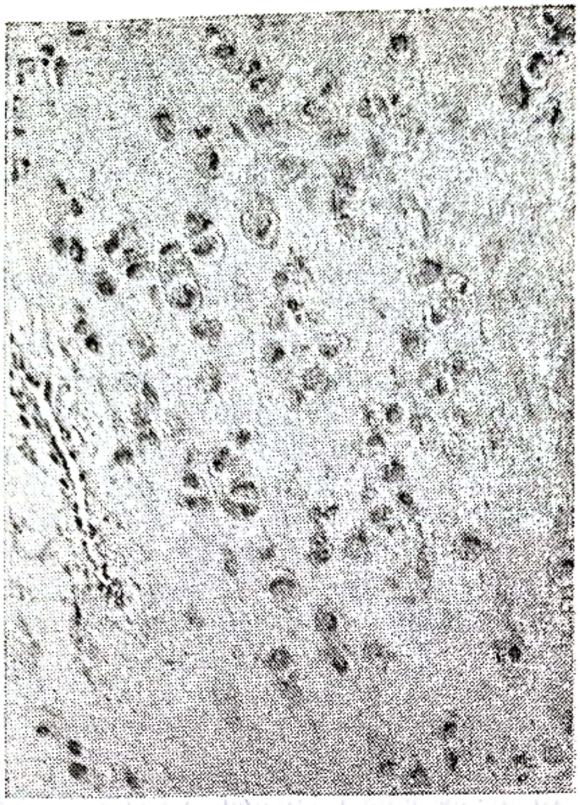

Fig. VII—41. — Condrom.

dispus în lobuli separați incomplet prin septuri fibroconjunctive, bogat vascularizate.

În general, țesutul tumoral este paucicelular iar densitatea celulară variază de la o zonă la alta a tumorii; în cuprinsul insulelor de țesut cartilaginos tumoral, porțiunea lor centrală este mai săracă celular și mai bogată în substanță fundamentală, pe cînd zona periferică este mai bogată celular.

Celulele tumorale au o distribuție neregulată în comparație cu cartilajul normal și sînt mai mari și de forme mai neregulate decît condrocitele obișnuite, cu citoplasmă eozinofilă, cu vacuole și cu conținut în glicogen și grăsimi. Frecvent se găsesc mai multe celule într-o capsulă cartilaginoasă.

Substanța fundamentală intercelulară are caracter condroid hialin sau fibro-hialin, conținînd și fibre elastice. În cuprinsul tumorii se găsesc frecvent zone mixoide, iar în unele tumori acestea predomină chiar asupra celorlalte componente tumorale, ca în encondromul solitar. În aceste zone, celulele capătă un contur neregulat sau sînt stelate, cu prelungiri, iar substanța fundamentală devine laxă, vacuolizată.

Se mai pot găsi, de asemenea, zone de calcifiere, cu caractere de osteom, sau zone fibromatoase.

În funcție de asocierea acestor componente tumorale, se vorbește de condromixom, osteocondrom, fibro-mixocondrom etc.

Osteocondromatoza multiplă este o formă particulară atît etiopatogenic, cît și morfologic. Este o afecțiune ereditară, cu tumori dezvoltate mai ales la oasele lungi ale membrelor și la omoplat.

Condroblastomul benign este, de asemenea, o formă particulară de condrom, întîlnit mai ales la oasele centurii pelvine, mîinii și piciorului. Tumoarea este bogat celulară, cu celule rotunde sau poligonale relativ uniforme, printre care se găsesc celule gigante multinucleate, izolate sau grupate. Substanța fundamentală este în cantitate redusă, dar în cuprinsul tumorii se găsesc și zone cu caractere obișnuite condromatoase, bogate în substanță fundamentală. Este caracteristică, de asemenea, prezența de zone de necroză și focare de calcifiere în curprinsul tumorii. Inconstant, se găsesc și zone mixoide.

Condromul are o evoluție locală, benignă. Rareori, însă, unele encondroame invadează vasele, iar țesutul tumoral crește intravascular sub formă de cordoane, uneori de dimensiuni impresionante. În asemenea cazuri, s-a observat chiar formarea de metastaze, care însă involuează spontan în contrast cu evoluția metastazelor tumorilor maligne.

Este posibilă, de asemenea, transformarea malignă a condromului. Macroscopic și anatomo-clinic, aceasta se caracterizează prin invazia osului și a

Scanned with OKEN Scanner

vaselor, iar microscopic prin marea bogăție celulară, uneori limitată numai la zone mici din tumoare, cu polimorfism și monstruozități celulare și nucleare și cu mitoze atipice.
Caracterele microscopice de malignizare sînt însă foarte slab reprezentate, în unele cazuri, așa încît numai evoluția clinică evidențiază natura exactă și potențialul evolutiv al tumorii.

TUMORI MALIGNE

Condrosarcomul este o tumoare mai rară. Cele mai multe apar dintr-un început ca tumori maligne dar aproximativ 10% se formează prin transformarea malignă a unor tumori cartilaginoase benigne. Localizările osoase sînt cele mai frecvente, dezvoltîndu-se mai ales în oasele lungi ale membrelor, coaste, oasele centurii pelviene și scapulare.
La nivelul oaselor se pot dezvolta în partea centrală (medulară) sau periferică (periostală).
Condrosarcoamele extraosoase sînt excepțional de rare.
Sînt tumori voluminoase, netede sau lobulate și pot infiltra țesuturile periosoase.
Tumoarea este constituită din zone cu caracter cartilaginos, asociate adesea cu zone mixomatoase și zone de calcificare și osificare. Mai pot apare zone cu degenerare chistică și zone de necroză.
Microscopic spre deosebire de condroame, prezintă densitate celulară mai mare, celule multinucleate, nuclei mai voluminoși, hipercromatici, cu atipii și mitoze atipice.
După caracterele microscopice și evolutive se descriu: 1) condrosarcoame cu mare malignitate, în care există un accentuat polimorfism celular, cu nuclei atipici și celule gigante și 2) condrosarcoame cu malignitate slabă în care atipiile sînt foarte rare și reduse.
Condrosarcoamele diferențiate, deși recidivante și invadante, au o malignitate mai redusă decît cele nediferențiate. În asemenea cazuri metastazele sînt tardive și rareori la mare distanță de tumoarea primitivă. În formele cu malignitate slabă supraviețuirea ajunge la 10, chiar la 20 de ani.
Condrosarcoamele extraosoase au un grad mai redus de malignitate decît cele osoase.
Condrosarcomul mezenchimatos este o variantă tumorală caracterizată, după Lichtenstein și Bernstein, prin predominanța de zone compacte constituite din celule mici nediferențiate, poliedrice sau fuziforme, cu citoplasmă clară și nuclei mici, hipercromi, precum și prin prezența de zone cu diferențiere stromală condroidă. Electronomicroscopic, celulele neoplazice prezintă toate atributele de condroblaste și se aseamănă cu fibroblastele din care probabil derivă. În acest sens pledează și evidențierea în citoplasma unora din celulele tumorale de material colagen embrionar sau chiar de fibre asemănătoare celor colagene adulte.
În clasificația OMS (Ackerman, Sissons și colab., 1972) este menționată ca o formă aparte condrosarcomul juxtacortical, care se dezvoltă la nivelul suprafeței externe a osului și este format din țesut cartilaginos bine diferențiat, cu zone de osificare encondrală.

TUMORILE ȚESUTULUI OSOS

TUMORI BENIGNE

Osteomul este o tumoare mai rară, formată din țesut osos compact sau spongios.
Majoritatea osteoamelor nu sînt considerate tumori adevărate ci hiperproducții de țesut osos, posttraumatice și postinflamatorii, sau leziuni osoase displazice. Natura tumorală este ferm contestată pentru toate osteoamele extraosoase; în producerea acestora

Scanned with OKEN Scanner

intervin procese de metaplazie a țesutului conjunctiv.

După Evans, termenul de osteom tumoral adevărat trebuie rezervat numai pentru tumorile de acest tip care se dezvoltă în oasele membranoase ale cutiei craniene.

Localizările obișnuite sînt la oasele cutiei craniene și mai rar la vertebre, omoplat, oasele centurii pelviene și oasele lungi. Extraosos se poate întîlni în părțile moi și plămîn.

Macroscopic, la nivelul oaselor, tumoarea se dezvoltă ca exostoză și enostoză, unică sau multiplă, de dimensiuni mici, rotundă sau ovală, cu suprafață netedă și consistență dură. Osteomul oaselor craniului este, în general, de tip compact, în timp ce acela al oaselor lungi, de tip spongios.

Microscopic, osteomul de tip compact este format din lamele osoase dispuse concentric, paralele cu suprafața osului și este acoperit la suprafață de țesut periostal sau cartilaginos. Lamelele osoase au structură haversiană, dar cu un aranjament neregulat. Osteomul de tip spongios este format din trabecule osoase, de grosimi și forme variabile, cu un sistem haversian bine dezvoltat; în spațiile largi delimitate de trabeculele osoase se găsește țesut conjunctiv, variabil de bogat vascularizat.

Se întîlnesc frecvent asocieri ale proliferării de tipul osteomului cu altele de tip condromatos și fibromatos, formînd osteo-condroame, osteo-fibroame, sau osteo-condro-fibroame.

În unele osteoame se produc distrofii mixoide, cu formarea de osteo-mixoame.

Formațiuni pseudotumorale cu producție de țesut osos, asemănătoare osteoamelor se pot întîlni și în țesuturile moi (țesut conjunctiv, muscular etc). Aceste formațiuni reprezintă metaplazii osoase ale țesutului conjunctiv. Ca forme particulare de osteom sînt descrise osteomul osteoid și osteoblastomul benign.

Osteomul osteoid (Jaffe) se dezvoltă sub forma de nodul enostotic de dimensiuni mici, variind în jur de un centimetru, cu localizare posibilă în majoritatea oaselor, exceptînd calota craniană.

Microscopic este constituit dintr-o porțiune centrală formată din trabecule osteoide calcificate inegal și dispuse neregulat, cu celule de tip osteoblastic și osteoclastic, țesut conjunctiv bogat vascularizat și dintr-o porțiune periferică de os compact reactiv.

Osteoblastomul benign (Jaffe) (osteomul osteoid gigant, fibromul osteogen) este localizat mai ales la nivelul arcurilor și apofizelor vertebrelor, oaselor lungi ale membrelor, oaselor tarsiene. Este o tumoare enostotică, de dimensiuni care ajung la 4—5 cm, adesea respectînd corticala osului. Microscopic (fig. VII—42) este constituit din trabecule de țesut osteoid, parțial calcificat, dar dispuse relativ ordonat, cu numeroase osteoblaste și osteoclaste și, în general, cu o celularitate și vascularizație bogată, care pretează la confuzii cu osteosarcomul. Structura histologică relativ ordonată și lipsa de polimorfism, atipie și mitoze, stabilesc natura benignă a tumorii.

Osteoclastomul (tumoarea cu mieloplaxe; tumoarea cu celule gigante) este localizată mai frecvent la extremitatea distală a radiusului, la humerus, claviculă, tibie.

Formațiunea tumorală dezvoltată în zona epifizară determină distrucții osoase, dar cel mai adesea rămîne delimitată de părțile moi periosoase și țesuturile articulațiilor printr-o lamă de țesut osos.

Țesutul tumoral, de consistență moale, are o colorație roșcată sau brună cu zone hemoragice și de necroză.

Microscopic are structură caracteristică realizată de proliferarea de elemente fibroblasto-fibrocitare și de vase, printre care se găsesc celule gigante cu numeroși nuclei — mieloplaxele —, con-

Scanned with OKEN Scanner

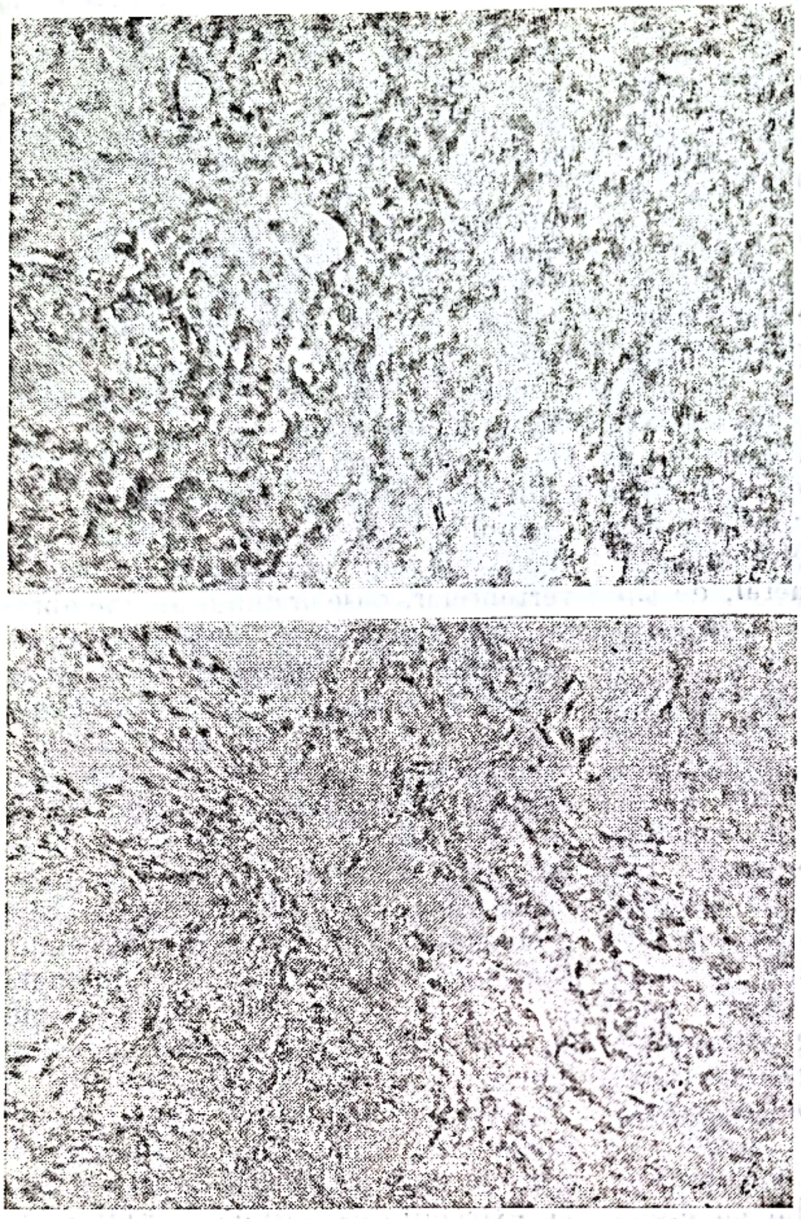

Fig. VII—42. — a) și b) Osteoblastom benign cu numeroase osteoblaste și osteoclaste și cu formarea de substanță osteoidă.

siderate ca fiind osteoclaste gigante sau celule gigante derivate din celelalte elemente conjunctive din constituția tumorii.

Tumorile osoase și cartilaginoase localizate extraosos sînt foarte rare. Mai frecvent se întîlnesc în părțile (țesuturile) moi, sub forma de osteoame, condroame sau osteocondroame (fig. VII—43).

Originea lor extraosoasă poate fi stabilită pe următoarele criterii:

— absența legăturii cu periostul sau formațiunile osoase;

— absența legăturii cu teratoame sau alte defecte de dezvoltare;

— dezvoltarea tumorii în țesuturi neafectate anterior de procese inflamatorii, așa încît tumoarea să apară ca dezvoltată „spontan";

— în teritoriul tumoral să nu existe elemente care să pledeze pentru un proces inflamator.

Aceste tumori osoase și cartilaginoase pot ajunge la dimensiuni relativ importante, dar cel mai adesea nu se însoțesc de tulburări clinice particulare.

Scanned with OKEN Scanner

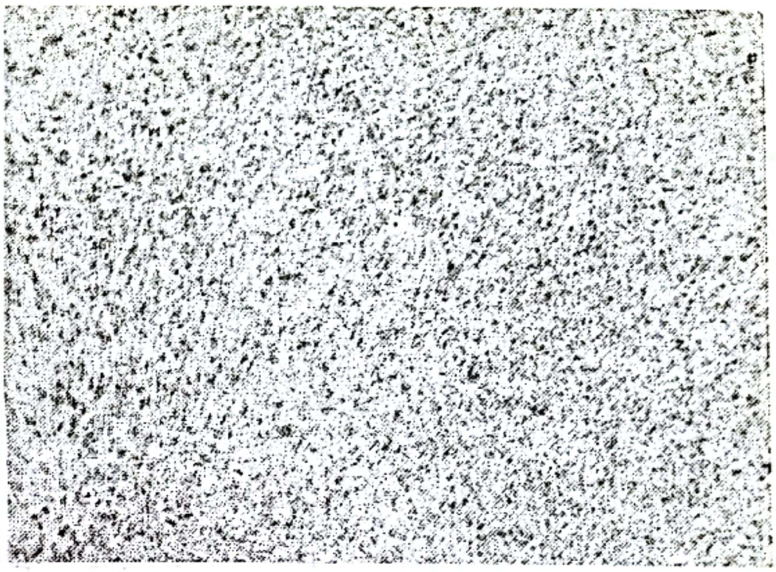

Fig. VII—43. — Osteocondrom al părților moi.

TUMORI MALIGNE

Osteosarcomul este tumoarea malignă a țesutului osos. În funcție de caracterele clinice, morfopatologice și de zona osoasă de origine se recunosc: osteosarcomul osteogen și osteosarcomul parosteal.

Osteosarcomul osteogen își are originea în zona centrală, medulară a oaselor invadînd ulterior celelalte porțiuni din os precum și țesuturile periosoase. Este cea mai frecventă tumoare osoasă și se întîlnește mai ales la vîrstele tinere, cu maxim de frecvență între 10—30 de ani. După 40—50 se dezvoltă de obicei pe fondul bolii Paget. Predomină la bărbați. Localizările principale sînt la extremitatea distală a femurului și extremitatea proximală a tibiei și humerusului; rareori se mai poate dezvolta și în oasele scapulare, ale pelvisului, mandibulă sau alte regiuni ale scheletului osos. Osteosarcomul se însoțește de creșterea nivelului seric al fosfatazei alcaline.

Țesutul neoplazic apare macroscopic albicios sau roșcat și hemoragic, cu consistență moale sau cu prezența de zone indurate de întinderi variabile în raport cu cantitatea de țesut osos și osteoid neoformat.

Microscopic este caracteristică asocierea de plaje celulare sarcomatoase fuziforme, uneori cu atipii și monstruozități accentuate, cu neoformarea de țesut osos și matrice osteoidă de către celulele tumorale. Cantitatea de țesut osos și osteoid diferă de la o tumoare la alta precum și în cuprinsul aceleiași tumori (fig. VII—44a,b).

În unele forme este remarcabilă frecvența de celule de tip osteoblastic (osteosarcoame osteoblastice). În alte cazuri țesutul sarcomatos bogat celular cu numeroase atipii este lipsit de țesut osos și osteoid sau acestea sînt în cantitate extrem de redusă, predominînd caracterul osteolitic (osteosarcom osteolitic).

Osteosarcomul parosteal (osteosarcomul juxtacortical, sarcomul parosteal osifiant) este o tumoare osoasă mai rară, cu origine la suprafața externă a osului. Este întîlnită în special la adultul tînăr în a 3-a și a 4-a decadă de viață.

Tumoarea este localizată de predilecție la diafiza oaselor lungi predominînd în porțiunea inferioară a diafizei femurale; mai rar poate fi întîlnită la nivelul humerusului, tibiei, peroneului, radiusului etc.

Osteosarcomul parosteal se dezvoltă la suprafața osului ca o tumoare cir-

Scanned with OKEN Scanner

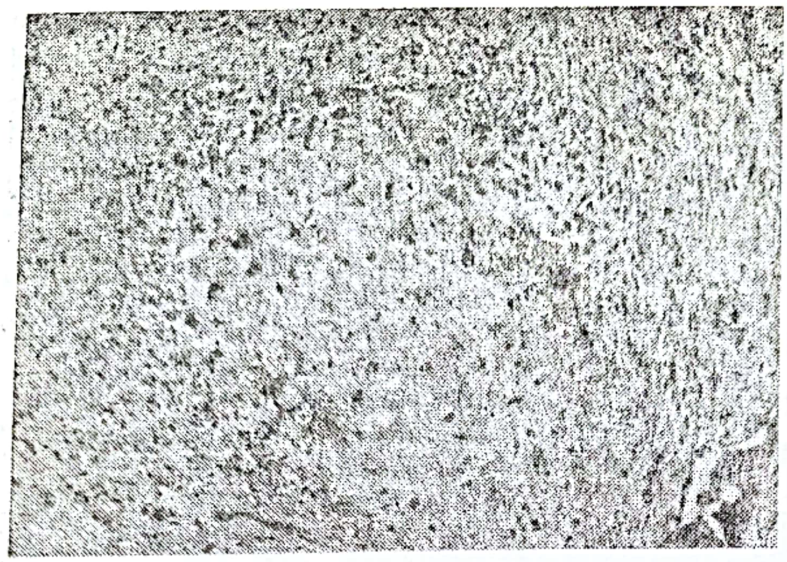

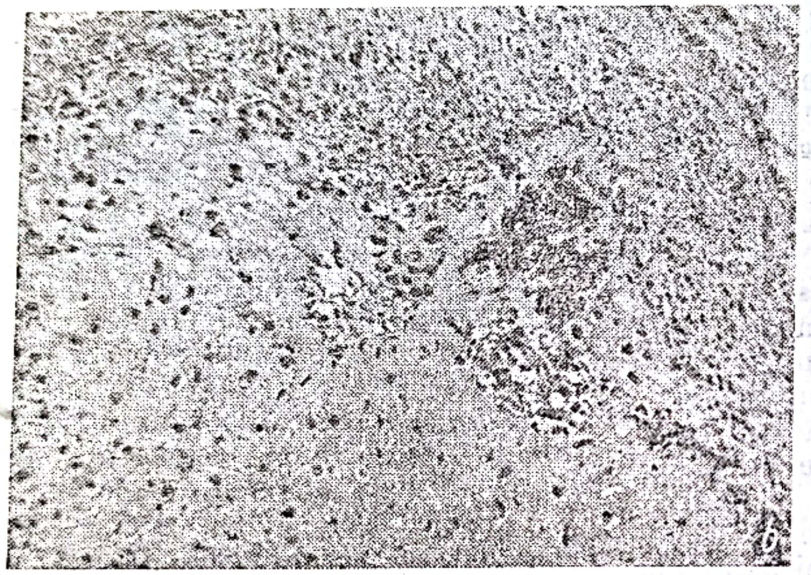

Fig. VII—44. — a) și b) Osteocondrosarcom cu zone bogat celulare și cu atipie accentuată.

cumscrisă sau lobulată, aderentă de corticala osului sau în contiguitate cu aceasta. Invazia în țesuturile periosoase și medulara osoasă apare în stadii mai avansate de evoluție a bolii.

Microscopic tumoarea prezintă un grad foarte accentuat de diferențiere. Este constituită din trabecule osoase, cu diferențiere marcată, între care se găsește un țesut bogat celular, fibromatos, cu insule cartilaginoase. Celulele tumorale sînt relativ monomorfe fără atipii sau cu atipii reduse și cu rare mitoze. În zonele de invazie frecvența și intensitatea atipiilor sînt mult mai accentuate.

Pe lîngă aceste tipuri de osteosarcoame, la nivelul osului se pot dezvolta sarcoame de tip conjunctiv fără neoformare de os, ca de exemplu fibrosarcoame cu variate grade de polimorfism.

De asemenea se pot dezvolta sarcoame constituite din țesuturi multiple ca de exemplu condroosteosarcoame, fibrocondroosteosarcoame etc.

Un grup aparte este constituit de sarcoamele cu origine în celulele măduvei hematogene, sarcoame neosteo-

Scanned with OKEN Scanner

gene, care vor fi discutate în cadrul patologiei sistemului limforeticulo-histiocitar.

Malignitatea osteosarcoamelor nu este dependentă în general de gradul de diferențiere a țesutului neoplazic; osteosarcoamele osteogene prezintă malignitatea cea mai ridicată, în schimb osteosarcoamele parosteale au o malignitate mai redusă.

Osteosarcomul primitiv extraosos este o tumoară rară. Diagnosticul se bazează pe următoarele trei criterii: 1) uniformitatea țesutului tumoral care exclude posibilitatea unei tumori mezenchimale maligne mixte; 2) producerea de țesut osos sau osteoid malign de către țesutul sarcomatos; 3) excluderea originii osoase. Diagnosticul diferențial trebuie făcut în primul rînd cu miozita osifiantă. Osteosarcomul extraosos prezintă un grad ridicat de malignitate.

TUMORILE ȚESUTULUI MUSCULAR

TUMORI BENIGNE

Miomul este tumoarea benignă a țesutului muscular. Miomul format din fibre musculare netede este denumit leiomiom, iar cel format din fibre musculare striate, rabdomiom. Leiomiomul este cea mai frecventă tumoare musculară. Este localizat în organele care conțin țesut muscular neted și mai ales în peretele uterin (miometru), stomac, esofag, intestin, prostată, vezică urinară, ovar, plămîn. Se poate dezvolta și în părțile moi din fibrele muscuare netede din peretele vaselor și din hipoderm.

Tumoarea este unică, sau, ca în peretele uterin, multiplă. Dimensiunile sale variază de la 1—3 cm, ca în hipoderm, pînă la dimensiuni gigantice, ca în localizarea uterină. Macroscopic tumoarea are caracter nodular, este rotundă, incapsulată sau, în orice caz, bine delimitată de țesuturile înconjurătoare; uneori este pediculată (unele leiomioame uterine subseroase și submucoase, leiomiomul bronșic). În localizarea uterină se poate dezvolta subseros, intramural și submucos. Consistența tumorii este fermă, cu excepția leiomiomului intens edematiat, care are o consistență mai scăzută. Pe secțiune, leiomiomul are o culoare gălbuie sau gălbui-rozată, cu numeroase vîrtejuri formate de dispoziția particulară a fasciculelor de fibre musculare. Masa tumorală mai poate prezenta zone de necroză, transformări chistice (postnecrotice), zone hemoragice, hialianizări și focare de calcificare.

Microscopic (fig. VII—45 a,b) tumoarea este formată din fibre musculare netede de dimensiuni diferite atît față de cele normale cît și de la o tumoare la alta sau de la un cîmp microscopic la altul. Fibrele musculare tumorale au nuclei alungiți, cu capetele rotunjite. Celulele musculare sînt dispuse în fascicule care au orientări foarte diferite și întîmplătoare, adesea formînd vîrtejuri, astfel că suprafața de secțiune surprinde de obicei atît fibre secționate longitudinal cît și altele secționate transversal. În cuprinsul tumorii nucleii musculari pot căpăta dispoziții în palisade, necesitînd diferențierea de tumorile nervoase.

Unele leiomioame prezintă un caracter dens celular, generalizat la întreaga tumoare sau limitat la anumite zone, dar putînd crea dificultăți de diagnostic diferențial cu un leiomiosarcom. Caracterele celulare constituie criteriul esențial pentru stabilirea diagnosticului și în special relativa uniformitate a celulelor cu absența atipiilor, monstruozităților și mitozelor atipice. De altfel electronomicroscopic s-a demonstrat că celulele din leiomiosarcom sînt evident diferite de celulele din leiomiomul benign prin atipiile nucleare, sărăcia în miofila-

Scanned with OKEN Scanner

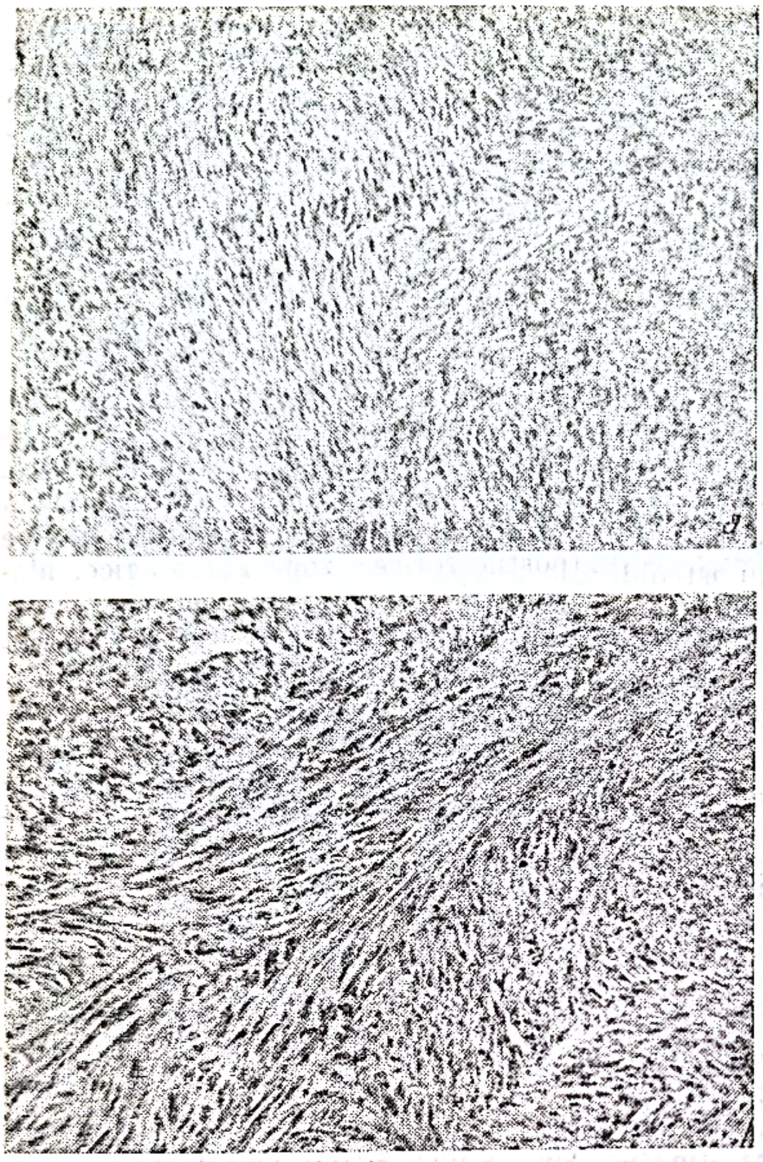

Fig. VII—45. — Leiomiom uterin. a) imagine de ansamblu arătînd dispoziția neregulată a fasciculelor celulare; b) detalii celulare.

mente, numărul mare al mitocondriilor, și bogăția în ribozomi liberi.

Între fibrele și fasciculele de fibre musculare se găsesc fibre colagene, izolate sau în fascicule, în cantitate foarte diferită de la o tumoare la alta și cu orientare paralelă cu aceea a fibrelor musculare. Datorită asocierii proliferării fibro-conjunctive cu aceea musculară, numeroase leiomioame capătă caractere de fibro-leiomiom sau leiomio-fibrom, în funcție de cantitatea de fibre conjunctive.

Stroma conjunctivă suferă adesea distrofii hialine și numai rareori distrofii mucoide. Se pot găsi, de asemenea, inflamații supraadăugate, mai ales în leiomioamele cu zone de necroză sau în cele cu localizare submucoasă și însoțite de ulcerații ale mucoasei.

Leiomiomul epitelioid [tumoarea musculară bizară (Stout), leiomioblastomul] este o formă particulară de leiomiom, întîlnită mai ales la nivelul tractului digestiv și numai rareori la nivelul bronhiilor, mezenterului, epiploonului.

Tumoarea este constituită din plaje de celule musculare mici, poligonale sau ovale, rareori voluminoase și uneori cu aspect epitelioid. Este caracteristică citoplasma clară sau slab eozino-

Scanned with OKEN Scanner

filă, cu nuclei rotunzi situați în centrul celulelor sau la periferie. Clarificarea citoplasmei pare a fi un artefact dorit fixării cu formaldehidă. Natura musculară a tumorii este adesori dificil de stabilit, dar prezența de miofilamente în unele celule, demonstrată constant prin microscopia electronică, și formele celulare de trecere către fibrele musculare netede, precum și localizarea tumorii în zone bogate în fibre musculare netede permit stabilirea diagnosticului histopatologic. Stroma tumorală este redusă la rare septuri conjunctivo-vasculare subțiri și o rețea de reticulină care delimitează trabecule și de cuiburi de celule tumorale.

Stroma poate fi edematoasă iar în unele cazuri hialină.

Asemenea tumori pot avea evoluție benignă sau malignă, deși caracterele microscopice sînt aceleași.

Rabdomiomul este o tumoare foarte rară, întîlnită mai ales în miocard și foarte rar în plămîn, limbă sau în alte organe. Natura tumorală a rabdomiomului este contestată de majoritatea autorilor, el fiind considerat o formațiune malformativă congenitală, de tipul coristomului sau hamartomului, cu excepția, probabil, a rabdomiomului limbii care este o tumoare adevărată.

Macroscopic se prezintă ca un nodul de dimensiuni reduse, în jur de 1—2 cm, bine delimitat, iar microscopic este format din fibre musculare striate, mai mari decît cele normale, aparent tumefiate, anastomozate între ele, ca în tumorile miocardice, sau individualizate, ca în celelalte localizări.

TUMORI MALIGNE

Leiomiosarcomul este o tumoare rară în contrast cu frecvența leiomioamelor benigne. Se poate dezvolta din leiomioame preexistente sau de la început ca tumori maligne. Localizările obișnuite sînt cea uterină și digestivă, dar poate apare oriunde în părțile moi și în peretele vaselor.

Macroscopic se prezintă ca o tumoare aparent bine circumscrisă (ca în localizarea uterină și părțile moi profunde ale extremităților) sau slab delimitată și infiltrativă (ca în localizarea retroperitoneală).

Microscopic este format din celule alungite, aranjate în fascicule, eventual cu dispoziție palisadică, precum și din celule mai slab diferențiate, polimorfe, cu monstruozități, uneori de talie gigantă. Diagnosticul de malignitate se bazează pe prezența de mitoze în număr crescut și atipice, polimorfism nuclear, scăderea și dezorganizarea miofilamentelor intracitoplasmatice.

Rabdomiosarcomul este tumoarea musculară malignă cea mai frecventă. Localizările cele mai importante sînt în mușchii striați dar poate apare și în alte regiuni sau organe în care se găsește sau nu țesut muscular striat, precum vezica, prostata, uretra, uterul, vaginul, bronhiile, limba, nazofaringele etc.

Macroscopic, tumoarea este infiltrativă și distructivă, putind ajunge la dimensiuni foarte mari. Frecvent prezintă zone întinse de necroză și hemoragii.

Histopatologic se disting mai multe forme. Cea mai obișnuită formă este aceea de *rabdomiosarcom pleiomorf* (fig. VII-46a), cu accentuat polimorfism celular, numeroase celule de tip rabdomioblastic și frecvente celule gigante, monstruoase, unele de tip sincițial, care conțin miofilamente intracitoplasmatice, adesea cu caracter striat; mitozele atipice sînt frecvente.

În rabdomiosarcomul embrionar (fig. VII-46 b) predomină celulele mezenchimale nediferențiate, printre care se găsesc rabdomioblaști cu variate grade de diferențiere.

Rabdomiosarcomul alveolar (fig. VII-46 c) este caracterizat prin dispoziția celulelor tumorale în grupuri separate de țesut conjunctiv

Scanned with OKEN Scanner

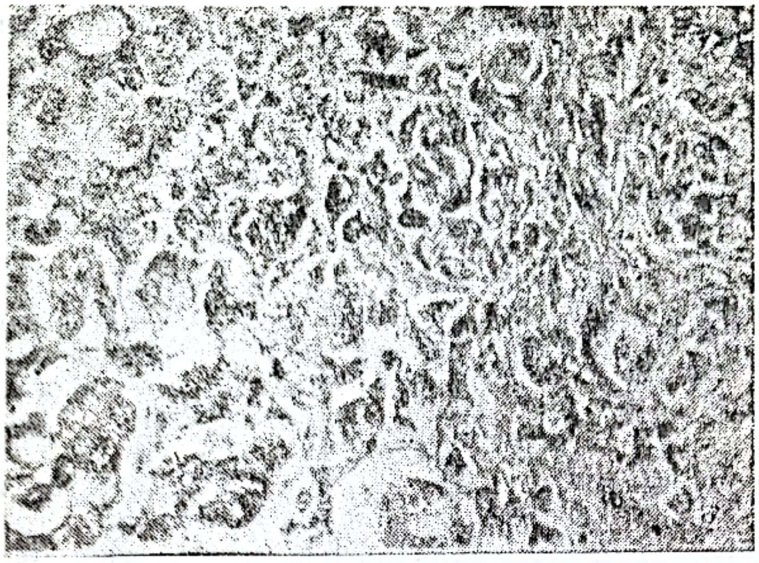

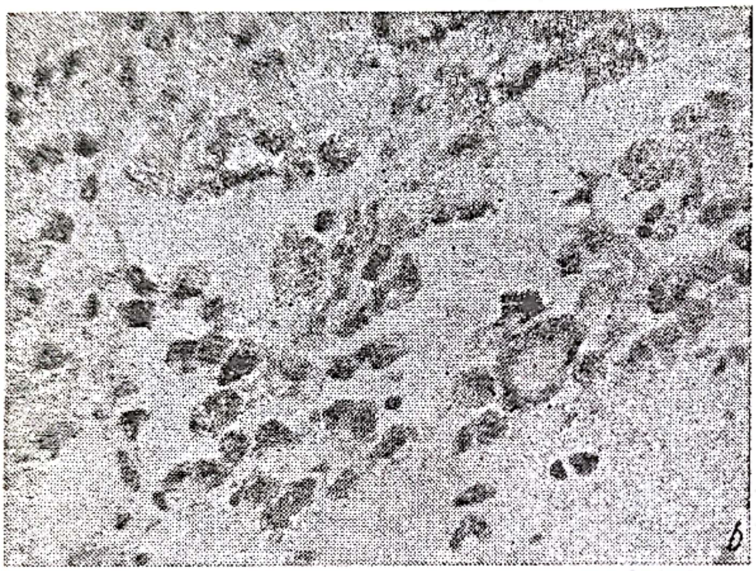

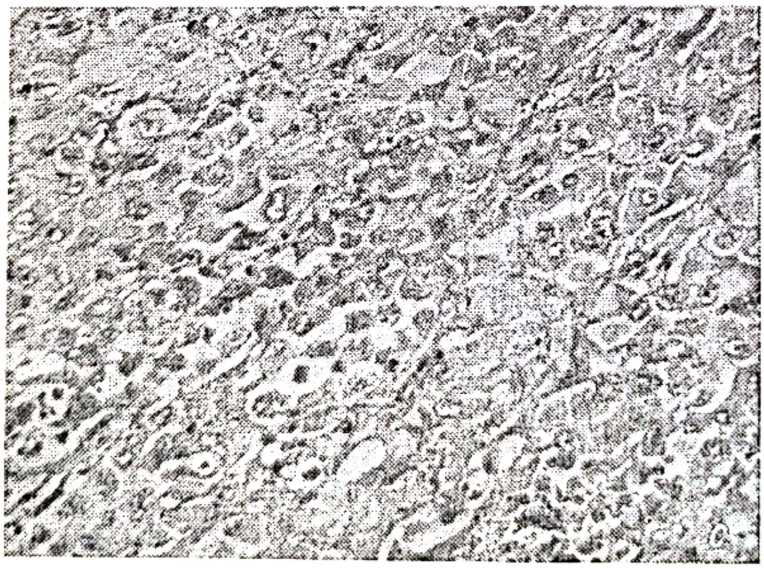

Fig. VII—46. — Rabdomiosarcom.
a) rabdomiosarcom pleiomorf;

b) rabdomiosarcom embrionar;

c) rabdomiosarcom alveolar

Scanned with OKEN Scanner

stromal, de care celulele aderă slab. Majoritatea celulelor tumorale sînt rotunde sau ovale, uninucleate, cu citoplasmă redusă, dar se găsesc și celule mai mari, unele gigante, de formă variabilă, alungite, poliedrice etc., cu miofilamente intracitoplasmatice și cu striații transversale. Rabdomiosarcomul embrionar și cel alveolar se întîlnesc îndeosebi la vîrstele tinere.

Toate formele de rabdomiosarcom au o evoluție gravă, cu metastaze frecvente, mai ales sanguine, dar mai rar și limfatice.

TUMORILE VASCULARE

TUMORI BENIGNE

Tumorile vasculare benigne sînt denumite angioame. Tumorile vaselor sanguine sînt denumite hemangioame iar cele ale vaselor limfatice, limfangioame.

Hemangiomul. Majoritatea hemangioamelor nu mai sînt considerate tumori adevărate, ci malformații cu aspect tumoral. Cele mai multe sînt prezente, de altfel, încă de la naștere. Mai mult, unele hemangioame pot fi însoțite și de alte malformații (ca în boala Rendu-Osler-Weber; hemangiomatoza encefalo-facială etc).

Defectul de dezvoltare care generează hemangioamele poate apare în una din perioadele de formare a vaselor sanguine din rețeaua vasculară primitivă, așa cum au fost concepute și descrise de Woollard:

— Stadiul plexiform, în care există o rețea de vase capilare în intercomunicare; în acest stadiu se formează defectele care generează hemangioamele capilare, telangiectazia hemoragică ereditară etc.

— Stadiul retiform este caracterizat prin vase tubulare cu tendință de coalescență și formarea de vase mari; anomaliile care apar în acest stadiu generează hemangioamele cavernoase și fistulele arteriovenoase multiple.

Hemangiomul are localizări multiple: piele și părțile moi, buze, ficat, plămîn, creier, rinichi, oase etc. Macroscopic apare ca o tumoare unică sau ca tumori multiple, eventual difuze, de dimensiuni care variază de la cîțiva milimetri pînă la forme gigante, care afectează porțiuni întinse dintr-un organ sau o regiune a corpului.

Tumoarea poate fi bine conturată și delimitată, dar alteori are un caracter infiltrativ. Hemangioamele au o culoare roșie vie sau cianotică, după cum conțin sînge arterial sau venos.

După caracterele microscopice, se deosebesc mai multe tipuri: hemangiomul capilar, cavernos, venos, racemos etc.

Hemagiomul capilar (fig. VII—47 a,b,) este constituit microscopic din vase capilare alungite sau rotunde, dilatate sau colabate, cu conținut sanguin sau goale, tapetate de celule endoteliale cuboidale sau alungite și turtite. Uneori, vasele tumorale pot fi asemănătoare cu capilarele embrionare. În unele tumori celulele endoteliale formează mase compacte în care lumenele se disting cu dificultate. Între capilare se găsește o stromă fibro-conjunctivă, săracă, conținînd celule mezenchimale și, inconstant, limfocite. Cînd țesutul fibro-conjunctiv este abundent, tumoarea capătă caracter de angiofibrom.

Hemangiomul cavernos este format din spații vasculare largi, neregulate, care comunică între ele, cu pereții formați din țesut fibro-conjunctiv, tapetați pe fața internă de celule endoteliale. În stroma fibro-conjunctivă se găsesc celule conjunctive diferențiate și nediferențiate precum și limfocite, dar adesea septurile conjunctive sînt intens fibrozate și sărac celulare.

Angiocheratomul este o varietate de hemangiom cavernos în care lumenele vasculare sînt localizate în

Scanned with OKEN Scanner

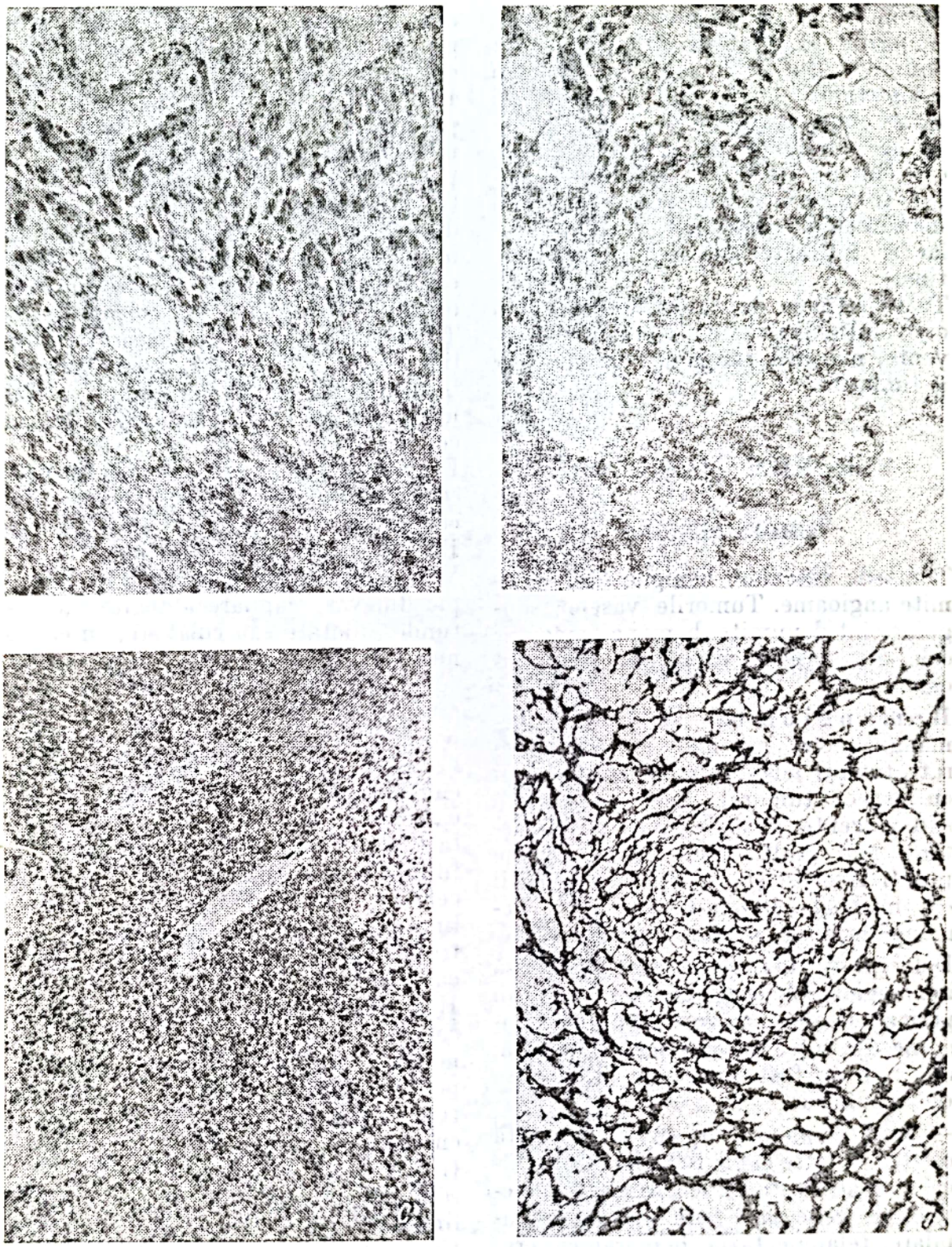

Fig. VII—47. — Tumori vasculare.
a) hemangiom capilar; b) idem, zonă periferică infiltrativă în ţesutul gras peritumoral c) hemangiopericitom cu celule pericitare dispuse compact perivascular d) idem, impregnare pentru fibrele de reticulină, care demonstrează bogăţia în fibre situate între celulele tumorale şi perivascular.

Scanned with OKEN Scanner

partea superioară a papilelor dermice, în contact imediat cu epidermul, care este îngroşat şi prezintă acantoză şi hipercheratoză.

Apariţia trombozei în hemangiome poate produce adesea înnegrirea tumorii, care să fie astfel greşit interpretată drept un melanom.

Hemangiomul venos este format din vase de tip venos, de mărimi diferite, iar în stroma fibro-conjunctivă se găsesc fibre musculare netede şi celule grase.

Hemangiomul racemos (cirsoid, arterial), este format din vase de tip arterial şi venos, cu peretele îngroşat. Este considerat un proces malformativ.

Angiomiomul (leiomiomul vascular) este localizat îndeosebi în regiunea gleznei şi articulaţia mîinii, ca un mic nodul format din vase sinuoase, cu peretele îngroşat şi înconjurat de o masă circulară de fibre musculare netede.

Hemangiomul sclerozant apare ca un nodul dermic, adesea pigmentat. Este considerat ca un proces reactiv, asemănător ca structură cu histiocitomul şi dermatofibromul.

Microscopic este constituit din vase mici, numeroase, fibre colagene, fibroblaste şi histiocite, unele conţinînd hemosiderină.

Hemangiomatoza generalizată constă din numeroase ectazii vasculare hemangiomatoase, cu localizări multiple tisulare şi viscerale. Se întîlneşte în afecţiuni congenitale ca telangiectazia congenitală, sindromul Sturge-Weber etc.

Hemangiomul intramuscular este considerat de Enzinger şi colab. ca o formă aparte de hemangiom, datorită caracterului său infiltrativ în ţesuturile musculare. Microscopic are caracter de hemangiom capilar, dar vasele neoformate disociază fibrele musculare printre care pătrund şi se dezvoltă. În toate hemangioamele se produc hemoragii în stromă, consecutiv cărora apar depozite de hemosiderină. Unele hemangioame au o creştere lentă dar continuă, altele însă rămîn staţionare.

Hemangiopericitomul este o tumoare vasculară diferită de formele precedente în care proliferarea vasculară se asociază cu proliferarea de pericite. Este localizat cel mai frecvent în ţesuturile moi superficiale, dar mai rar şi retroperitoneal, în peretele cavităţii bucale, uter, oase, ficat, creier etc. Tumoarea are mărimi foarte variate şi aparent este bine delimitată de ţesuturile înconjurătoare, uneori chiar parţial încapsulată, dar de fapt, de cele mai multe ori, are limite imprecise şi caracter infiltrativ.

Microscopic (fig. VII-47 c,d,) hemangiopericitomul este constituit din canale vasculare, mai ales de tip capilar, înconjurate de cîmpuri întinse celulare formate din pericite; acestea se prezintă ca celule rotunde sau alungite, cu citoplasmă săracă şi nucleu relativ voluminos. Impregnaţia pentru reticulină arată delimitarea formaţiunilor vasculare de celule din jur iar în cuprinsul cîmpurilor de pericite prezenţa de fibre de reticulină. Existenţa fibrelor de reticulină răspîndite printre celulele tumorale constituie un criteriu de diagnostic diferenţial cu inflitrările carcinomatoase perivasculare.

Hemangiopericitomul poate recidiva după extirparea chirurgicală.

Hemangioendoteliomul benign este o variantă de hemangiom capilar în care se găsesc plaje şi cordoane de celule endoteliale precum şi lumene vasculare mici, tapetate cu endotelii, dispuse uni- sau pluristratificat. Pe cîmpuri întinse, celulele endoteliale sînt cubice sau înalte, adesea în formă de rachetă, prinse de peretele vascular printr-o prelungire citoplasmatică. Se întîlneşte mai frecvent la copil.

Scanned with OKEN Scanner

Hemangioendoteliomul vegetant intravascular (pseudo-angiosarcomul, hiperplazia endotelială papilară intravasculară), descris de P. Masson, se prezintă cel mai adesea sub forma dezvoltată intravenos. Este descrisă şi o formă dezvoltată într-un proces vascular preexitent. Se întîlneşte mai frecvent în dermul profund, hipoderm şi intramuscular.

Microscopic este caracterizat prin proliferarea angio-endotelială intravasculară, cu realizarea de aspecte papilare, asemănătoare cînd hemangioendoteliomului, cînd angiosarcomului. Se deosebeşte însă de angiosarcom prin sediul în general intravascular, absenţa necrozei, raritatea sau absenţa mitozelor şi mai ales prin absenţa zonelor celulare solide, nepapilare.

Tumoarea glomică (glomangiomul) este o tumoare vasculară solitară, nodulară, de dimensiuni mici, localizată la extremităţi, predominant subungheal. Produce dureri vii, fulgurante.

Tumoarea derivă din glomusul normal care este o formaţiune vasculară neuromusculară de legătură între micile arteriole şi venule; asemenea formaţiuni fac parte din componenţa şunturilor arterio-venoase.

Microscopic (fig. VII-48 *a*, *b*), tumorarea are o structură complexă, fiind formată din vase, elemente musculare şi nervoase în diferite proporţii; vasele de tip capilar sînt anastomozate şi înconjurate de plaje, lobuli şi grupe de celule cu aspect epitelioid, clare, uniforme, asemănătoare celor din me-

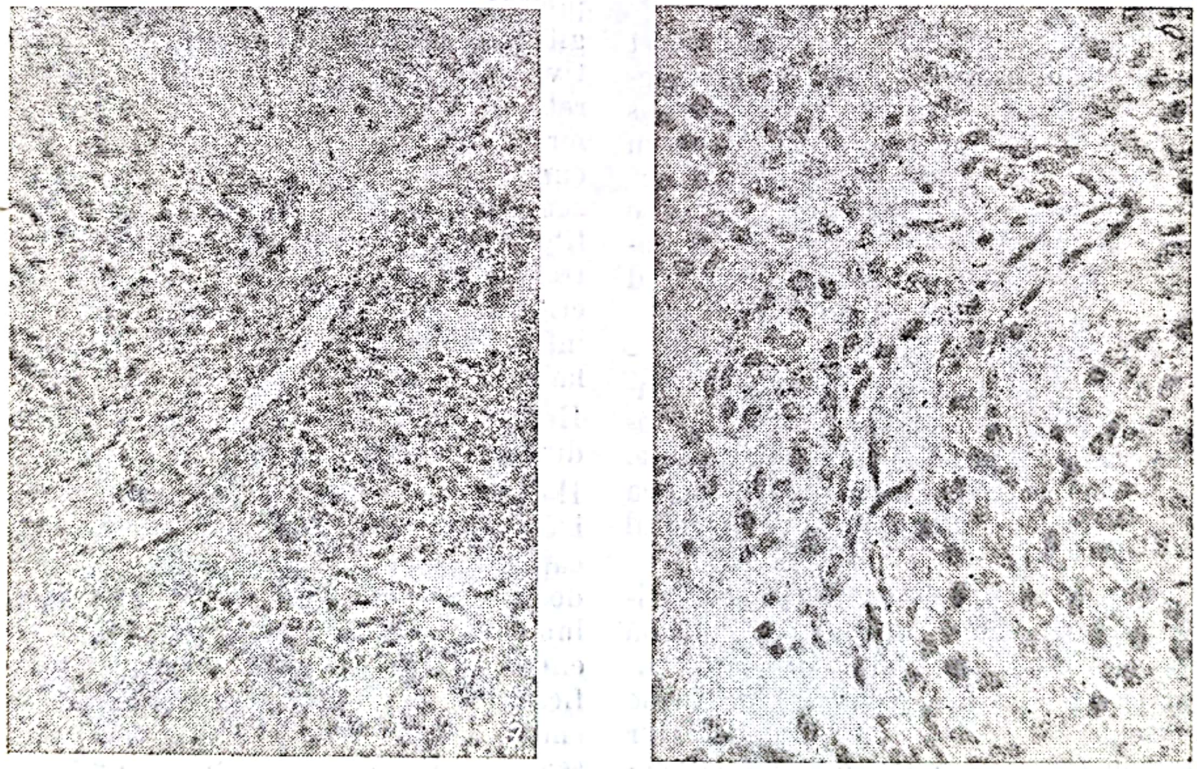

Fig. VII—48. — Tumoare glomică.
a) imagine de ansamblu care demonstrează dispoziţia juxtavasculară a celulelor tumorale; b) detalii celulare.

Scanned with OKEN Scanner

dia musculară a peretelui arterial. Aceste celule tumorale conţin în citoplasmă un număr mare de filamente fine cu diametrul de 50—70 Å, ceea ce denotă că sînt celule contractile. În cuprinsul tumoarei se mai găsesc fibre nervoase.

Electronomicroscopic s-a mai constatat că tumoarea conţine şi numeroase mastocite care ar avea un rol important în contracţia celulelor musculare, prin eliberarea conţinutului granulelor lor (heparină, histamină).

Între plajele şi grupurile de celule neoplazice se găseşte o stromă redusă care însă poate suferi metaplazie condroidă, mai ales în tumorile cu localizări profunde.

Sînt descrise şi tumori glomice multiple, localizate mai ales în piele şi ţesutul subcutanat de la nivelul membrelor. Tumorile tind să se dezvolte grupat. Microscopic apar cu o structură asemănătoare cu aceea a hemangioamelor cavernoase, dar în jurul vaselor se găsesc celule glomice, în număr foarte variabil de la o tumoare la alta.

Limfangiomul este constituit din vase de tip limfatic, care conţin limfă. Este considerat o malformaţie localizată a vaselor limfatice şi nu un proces tumoral cu adevărat.

Este localizat la piele şi în ţesutul subcutanat, buze, părţile moi, limbă, retroperitoneal şi, mai rar, în unele organe ca ficat, splină etc.

Prezintă, de asemenea, mai multe forme: limfangiomul capilar, cavernos şi chistic. Primele două forme se aseamănă cu hemangioamele corespunzătoare, de care se deosebesc prin natura vaselor şi conţinutul acestora (conţin limfă). Limfangiomul chistic se prezintă ca o formaţiune chistică, multiloculară, cu lumene mari, realizînd în ansamblu un aspect de „fagure"; chistele conţin un lichid clar. Cînd apare în regiunea cervicală mai este denumit şi *hygroma* chistic. În mediastin şi retroperitoneal, în vecinătatea canalului toracic sau a ramurilor sale, se întîlneşte o formă diferită de precedentele: limfangiomul cu lumene endotelizate şi chistice, separate printr-o stromă în care se găsesc fibre musculare netede şi un număr variabil de conglomerate limfocitare. Se poate complica cu chilotorax. La copii se întîlneşte şi limfangiomatoza sistemică, ca formă difuză care interesează o regiune din corp în care există un exces de vase limfatice, adesea dilatate, determinînd deformarea regiunii respective.

Lymphangioma cutis circumscriptum este echivalentul limfangiomatos al angiocheratomului, fiind format din lumene limfatice dilatate, în contact intim cu epidermul îngroşat, în care vasele par incorporate.

TUMORI MALIGNE

Angiosarcomul (hemangioendoteliosarcomul, hemangioendoteliomul malign) se dezvoltă mai ales în părţile moi şi glanda mamară. Tumoarea este constituită din formaţiuni vasculare de tip capilar tapetate cu celule endoteliale atipice, dispuse uni- sau pluristratificat, precum şi din mase compacte de celule sarcomatoase cu caracter mezenchimal, histiocitar sau polimorf (fig. VII-49).

Hemangiopericitomul malign (hemangio pericitosarcomul) este constituit din vase mici, inegale, înconjurate de plaje întinse formate din celule rotunde, ovale sau alungite, cu numeroase fibre de reticulină între ele; spre deosebire de formele benigne, malignitatea se exprimă prin atipii celulare şi prezenţa de mitoze atipice.

Limfangiosarcomul este o tumoare rară, care are caractere asemănătoare cu angiosarcomul, dar vasele conţin limfă.

Scanned with OKEN Scanner

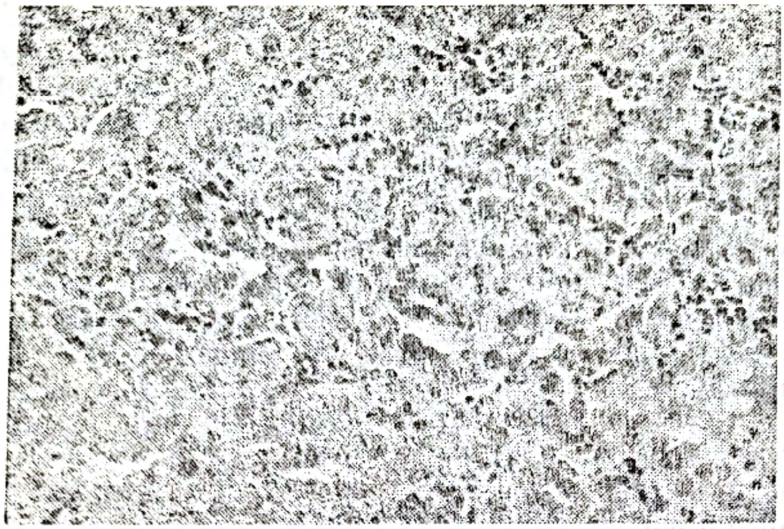

Fig. VII—49. — Hemangioendoteliosarcom osos.

TUMORILE SISTEMULUI APUD

Aceste tumori, denumite și apudoame se dezvoltă din celule aparținînd sistemului APUD, adică celule cu proprietăți secretorii de polipeptide și amine din care unele sînt acceptate ca hormoni. Denumirea de celule APUD datorită lui Pearse se bazează pe proprietățile lor de captare și decarboxilare a unor precursori aminici (Amine Precursor Uptake-Decarboxylation).

Celulele APUD derivă din ectodermul neural sau specializat și pot fi caracterizate histochimic, ultrastructural, imunocitochimic și, bineînțeles, funcțional.

Asemen a celule au fost identificate pînă în prezent în tractul digestiv (12 tipuri), pancreas (5 tipuri), hipofiză, tiroidă, glomusul carotidian, medulosuprarenale, peretele bronșic, dar probabil că are și alte localizări. Pînă în prezent au fost identificate 24 de tipuri de celule APUD.

Tumorile acestui sistem produc diferite tulburări localizate sau generalizate, datorită conservării capacității funcționale a celulelor tumorale și în funcție de tipul de hormoni secretat. Menționăm mai jos tipurile de tumori cele mai bine cunoscute:

Localizare	*Tipul celular*	*Tipul de secreție*	*Tumoarea*
Hipofiza anterioară	Celule cu corticotrofine	ACTH	Adenom bazofil sau cromofob
Hipofiza anterioară	Celule cu melanotrofine	MSH	Adenom bazofil sau cromofob
Tiroida	Celule tip C	Calcitonină	Carcinom medular
Insule pancreatice	Celule tip B	Insulină	Adenom sau carcinom cu celule tip B
Insule pancreatice	Celule tip A	Glucagon	Adenom sau carcinom cu celule tip A
Insule pancreatice	Celule tip D	Gastrină	Adenom sau carcinom cu celule tip D
Stomac	Celule tip G	Gastrină	Gastrinom
Stomac	Celule tip EC	5-HT	Tumoare carcinoidă
Intestin	Celule tip EC	5-HT	Tumoare carcinoidă
Glomusul carotidian	Celule tip I	5-HT și catecolamine	Tumoare de glomus carotidian
Medulo-suprarenale	Celule cromafine	Catecolamine	Feocromocitomul

Scanned with OKEN Scanner

Majoritatea acestor tumori au caractere benigne histologice de tip adenomatos sau de tumoare carcinoidă. Formele maligne carcinomatoase sînt rare.

Unele dintre aceste tumori, prin frecvenţa lor, necesită o tratare particulară, aşa cum sînt carcinoidele, feocromocitomul, chemodectoma.

CARCINOIDELE

Carcinoidele sînt un grup particular de tumori dezvoltate din celule endocrine cu granulaţii argentafine sau argirofile citoplasmatice, prezente în organe derivate din tubul intestinal primitiv; asemenea celule sînt cele descrise de Kultschitsky în intestin şi celulele clare din mucoasa bronşică.

Localizările obişnuite sînt la nivelul aparatului digestiv, începînd de la stomac pînă la rect, dar cu predominanţă la nivelul apendicelui şi intestinului subţire. Urmează localizarea la nivelul bronhiilor şi ca localizări foarte rare sînt citate vezicula biliară şi teratoamele ovariene.

Macroscopic se prezintă ca tumoare unică sau multiplă, de dimensiuni reduse, în general bine delimitată dar, uneori, cu caracter infiltrativ; pe secţiune prezintă o culoare slab gălbuie sau albicioasă-cenuşie.

Microscopic, carcinoidele sînt constituite din celule uniforme, mici, poligonale, cu citoplasma clară, slab eozinofilă, cu nucleu mic, oval sau rotund. Celulele tumorale pot prezenta granule argentafine, argirofile sau fără reacţie la sărurile de argint. Prezenţa de granule argentafine este corelată cu conţinutul lor în serotonină (5-hidroxitriptamină) (5HT); argirofilia granulelor corespunde conţinutului de 5-hidroxitriptofan (5-HTP), precursor al serotoninei. Cele două tipuri de granule se consideră că reprezintă etape diferite ale aceluiaşi ciclu metabolic, carcinoidele cu conţinut de 5-HTP fiind lipsite probabil de decarboxilaza care permite convertirea 5-HTP în 5-HT (Oates şi Sjoerdsma). Secreţia de serotonină şi 5-HTP din celulele tumorale poate determina creşterea cantităţii de serotonină în ser. S-a mai descris şi prezenţa altor tipuri de secreţii în unele carcinoide ca bradichinina etc. Electronomicroscopic celulele tumorale conţin granule secretorii cu caractere variabile, după tipul de carcinoid. Fidelitatea examenului electronomicroscopic pentru evidenţierea capacităţii funcţionale secretorii a celulelor tumorale îndreptăţeşte recomandarea acestui examen de către Soga şi Tazawa pentru precizarea diagnosticului în formele de carcinoide nereactive la sărurile de argint.

Dispoziţia histologică (fig. VII-50 *a,b, c,d)* a celulelor tumorale îmbracă 5 forme (Soga şi Tazawa): (1) cuiburi celulare alveolare compacte, cu cordoane infiltrative la periferie; (2) structură trabeculară sau în cordoane, adesea anastomozate; (3) structură tubulară, acinoasă sau cu formarea de rozete; (4) structură cu slabă diferenţiere sau cu forme atipice; (5) forme cu structură mixtă, rezultate din combinarea formelor precedente.

Stroma este redusă şi bine vascularizată; există şi forme cu stromă mai bogată şi hialină.

În cuprinsul carcinoidelor se pot găsi şi zone cu caracter glanduliform precum şi celule sau grupe de celule cu caracter mucosecretor.

Unele din caracterele histopatologice, funcţionale şi clinice ale carcinoidelor diferă după localizare. Astfel, Williams şi Sandler, Soga şi Tazawa deosebesc trei grupe principale:

a) carcinoide dezvoltate în organe derivate din porţiunea superioară (anterioară) a tubului intestinal, cum sînt: plămînii, stomacul, porţiunea superioară a duodenului şi pancreasul. Histopatologic aceste carcinoide pre-

Scanned with OKEN Scanner

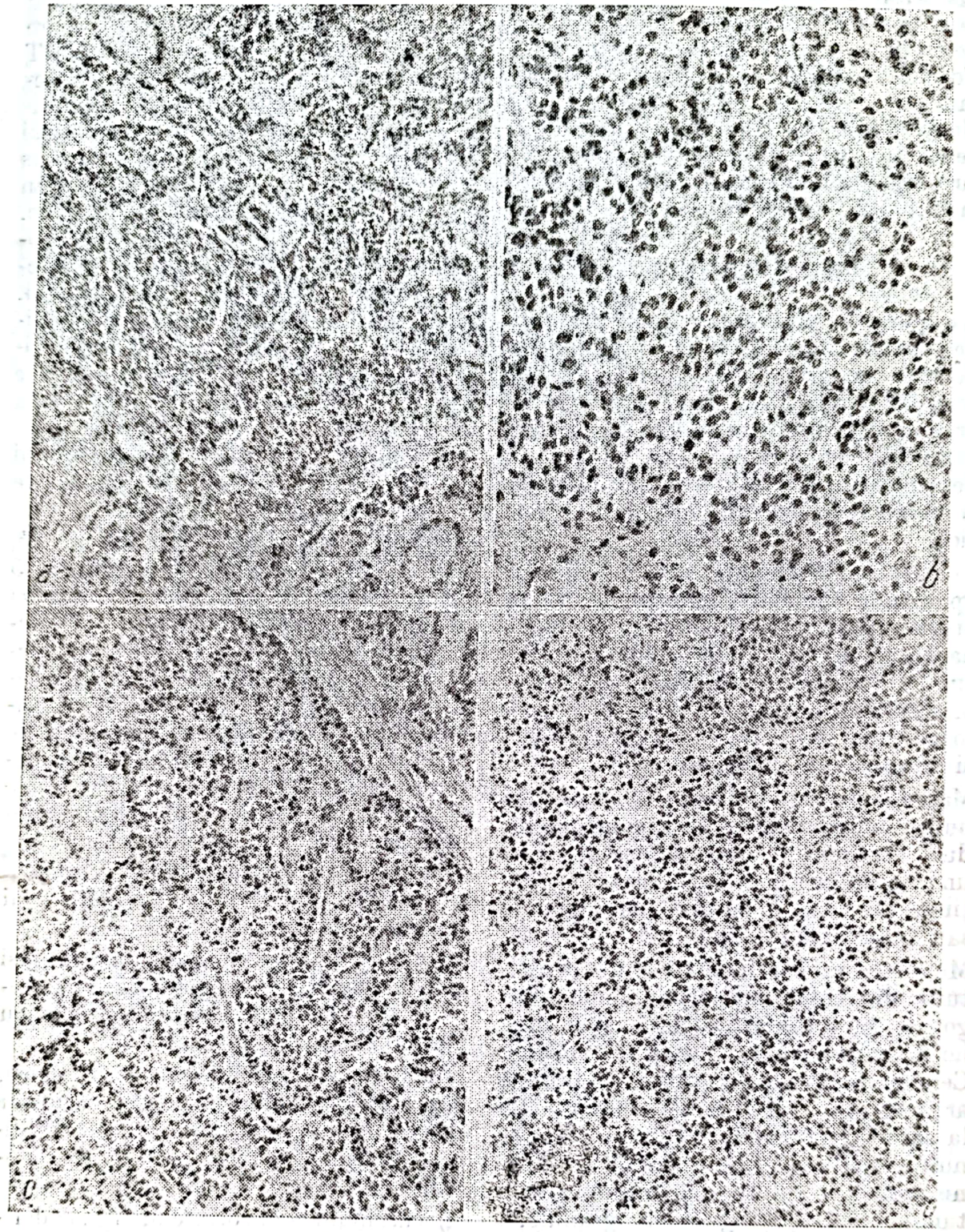

Fig. VII—51 — Carcinoid.
a) carcinoid cu caracter alvelor și stromă bogat vascularizată; b) detaliu arătînd uniformitatea și caracterele celulelor tumorale; c) carcinoid trabecular; d) carcinoid cu plaje celulare compacte și infiltrare celulară în țesutul înconjurător.

Scanned with OKEN Scanner

zintă dispoziție predominant trabeculară sau în cordoane, iar celulele tumorale sînt argirofile, în rare cazuri nereactive la sărurile de argint și foarte rar argentafine. Electronomicroscopic granulele secretorii sînt uniforme, mici, rotunde cu diametrul de 150—250 mμ, cu densitate mare și structură omogenă granulară (Lechago și Bencosme). Clinic se asociază inconstant cu un sindrom carcinoid (diaree, tulburări circulatorii periferice cu cianoză, fenomene de insuficiență cardiacă dreaptă) sau sînt asimptomatice. Ca forme particulare se descriu, în acest grup, carcinoide însoțite de ulcerații gastrice multiple, datorită probabil creșterii cantității de histamină precum și carcinoide însoțite de producerea de hormoni ca glucagon și insulină (Lechago și Bencosme);

b) carcinoide dezvoltate în organe derivate din porțiunea mijlocie a tubului intestinal, ca: intestin subțire, apendice, cec, colon ascendent și transvers și foarte rar diverticul Meckel. Histopatologic prezintă cuiburi compacte de celule tumorale cu cordoane celulare invazive la periferie; în majoritatea cazurilor, celulele tumorale sînt argentafine, mai rar argirofile sau nereactive la sărurile de argint; conțin 5-HT și rareori 5-HTP. Electronomicroscopic se găsesc granule secretorii polimorfe, adesea alungite, cu un diametru care variază între 75—500 mμ, de densitate uniformă. Clinic se pot asocia cu sindrom carcinoid (îndeosebi cele intestinale) sau sînt asimptomatice (îndeosebi carcinoidele apendiculare, care sînt descoperite întîmplător pe piese operatorii pentru apendicită acută sau necroptic);

c) carcinoide dezvoltate în organe derivate din porțiunea inferioară (posterioară) a tubului intestinal, cum sînt: colonul descendent și rectul. Histopatologic au, de obicei, o structură slab diferențiată, cu celule nereactive la sărurile de argint și nu par a conține nici 5-HTP (Lechago și Bencosme). Electronomicroscopic granulele secretorii intracitoplasmatice sînt prezente, cu un diametru de 165—235 mμ, rotunde, de densitate variabilă. Clinic pot produce tulburări mecanice, dar sînt lipsite de activitate biologică specifică.

FEOCROMOCITOMUL

Feocromocitomul (paragangliomul, cromafinomul) este cel mai frecvent o tumoare benignă, dar sînt semnalate și cazuri de tumori maligne. Localizarea cea mai frecventă este în medulosuprarenală, uneori bilateral; într-o proporție de aproximativ 10%, feocromocitoamele pot fi localizate și extrasuprarenalian, în vecinătatea rinichiului și a glandei suprarenale, în organul Zuckerkandl, mediastinal, în corpusculul carotidian, vezica urinară. Tumorile ajung la un diametru de cîțiva centimetri, sînt circumscrise, de culoare galbenă, eventual cu zone hemoragice și de necroză.

Microscopic (fig. VII-51 *a,b)* feocromocitoamele benigne sînt formate din celule poligonale, de tipul celor din medulosuprarenală, dispuse în grupuri înconjurate de o fină stromă conjunctivo-vasculară, așa încît se realizează un aspect endocrinian. Celulele tumorale au proprietatea de a reduce sărurile de crom și sînt argentafine. În feocromocitoamele maligne predomină adesea celulele de tip fuziform, apar monstruozități celulare și celule gigante.

Caracterele microscopice nu exprimă totdeauna adevăratul potențial evolutiv al tumorii.

Celulele feocromocitoamelor secretă catecolamine de tipul l-epinefrinei și l-norepinefrinei, așa încît aceste tumori se însoțesc de tulburări generale, ca hipertensiune paroxistică, tahicar-

Scanned with OKEN Scanner

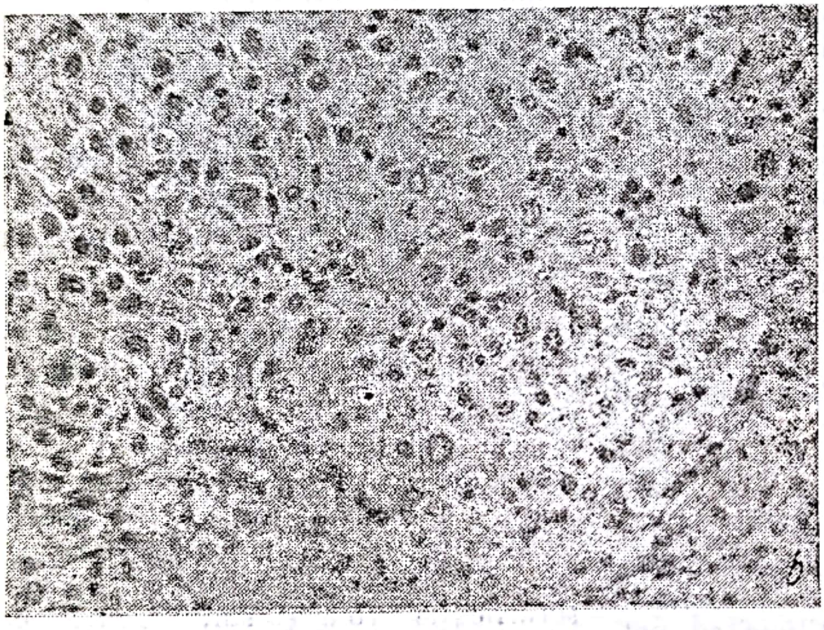

Fig. VII—51. — Feocromocitom.
a) imagine de ansamblu arătînd caracterul epitelial al tumorii;

b) detalii celulare evidenţiind prezenţa de celule voluminoase poliedrice, unele cu dimensiuni mai mari şi cu nuclei voluminoşi sau multipli.

die, tulburări metabolice, în funcţie de caracterul secretor şi proporţia produşilor de secreţie ai tumorilor.

CHEMODECTOMA

Chemodectoma (paragangliomul necromafin) este o tumoare în general benignă, dezvoltată din elementele de origine neuroepitelială din formaţiunile chemoreceptoare aşa cum sînt glomusul carotidian, paraganglionul aortic Zuckerkandl, glomusul jugular, corpusculul intravagal.

Macroscopic, este o tumoare solidă nodulară, lobulată, de dimensiuni reduse; rareori, ca în localizările mediastinale, poate ajunge la dimensiuni mari (10 cm sau mai mult).

Microscopic (fig. VII-52 *a,b)* are caracter organoid, fiind constituită din grupuri de celule poliedrice, cu citoplasma palidă, eozinofilă şi nucleu rotund cu aspect veziculos, separate de o stromă conjunctivă.

Scanned with OKEN Scanner

Fig. VII—52. — Chemodectoma. a) imagine de ansamblu arătînd caracterul organoid și dispoziția perivasculară a celulelor tumorale;

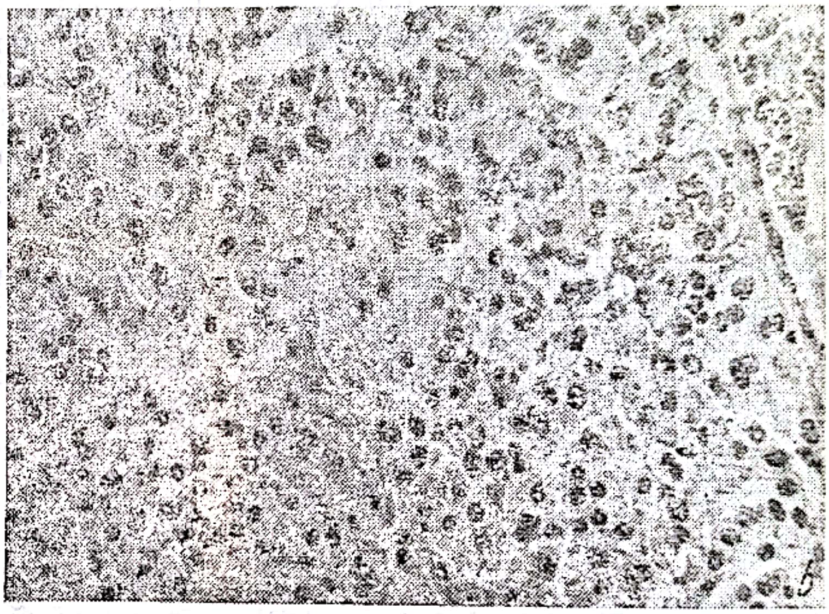

b) detalii celulare.

În cuprinsul tumorilor s-a descris și un al doilea tip de celule mai mici, cu nucleu dens, hipercromatic, dispus excentric, precum și structuri vasculare. În general, celulele tumorale sînt dispuse în contact intim cu pereții subțiri ai vaselor și au tendința de a se grupa în jurul acestora.

Unele vase prezintă depozite hialine particulare, neobișnuite în peretele lor. Electronomicroscopic s-a constatat prezența de granule secretorii de tip endocrin, în citoplasma celulelor tumorale. Granulele secretorii sînt asemănătoare cu acelea din celulele APUD existente în corpusculul carotidian normal.

Tumoarea are o evoluție benignă în marea majoritate a cazurilor. Rareori, s-a semnalat însă caracterul infiltrativ al celulelor tumorale, precum și metastazarea în ganglionii limfatici regionali.

Scanned with OKEN Scanner

TUMORILE ȚESUTULUI MEZOTELIAL

Mezotelioamele se dezvoltă în cavitățile seroase (pleură, peritoneu, pericard). Pot fi localizate sau difuze, benigne sau maligne.

Mezoteliomul localizat se prezintă ca o formațiune tumorală proeminentă sau pedunculată și dezvoltată la suprafața seroasei viscerale sau parietale. În majoritatea cazurilor, mezoteliomul localizat are o evoluție benignă, unele sînt considerate chiar procese hiperplazice și nu tumorale, dar se admite totodată existența formelor de tranziție către mezotelioamele difuze maligne.

Microscopic, tumoarea apare constituită din țesut fibros, în cuprinsul căruia se găsesc lumene tapetate de celule cubice sau poligonale de tip mezotelial; mai rar, țesutul tumoral are caractere vegetante, papilifere.

Mezoteliomul difuz este totdeauna malign.

Macroscopic, procesul tumoral produce îngroșarea seroasei pe zone întinse; aceste zone tumorale au o suprafață neregulată, mamelonată, cu zone de necroză și focare hemoragice.

Microscopic (fig. VII-53 *a,b)* este caracteristică dubla componentă tumorală de tip epitelial și de tip sarcomatos, corespunzînd, de altfel, capacității celulelor mezoteliale de a se diferenția fie prezentînd caractere fibroblastice, fie caractere epiteliale, așa cum s-a demonstrat pe culturi de țesuturi. Componenta de tip epitelial este reprezentată de lumene tubulare și formațiuni papilare tapetate de celule neoplazice plate, cubice și cilindrice, cu numeroase atipii; alteori celulele neoplazice sînt dispuse în cordoane și insule înconjurate de țesutul de tip sarcomatos. Se găsesc și celule neoplazice multinucleate gigante, cel

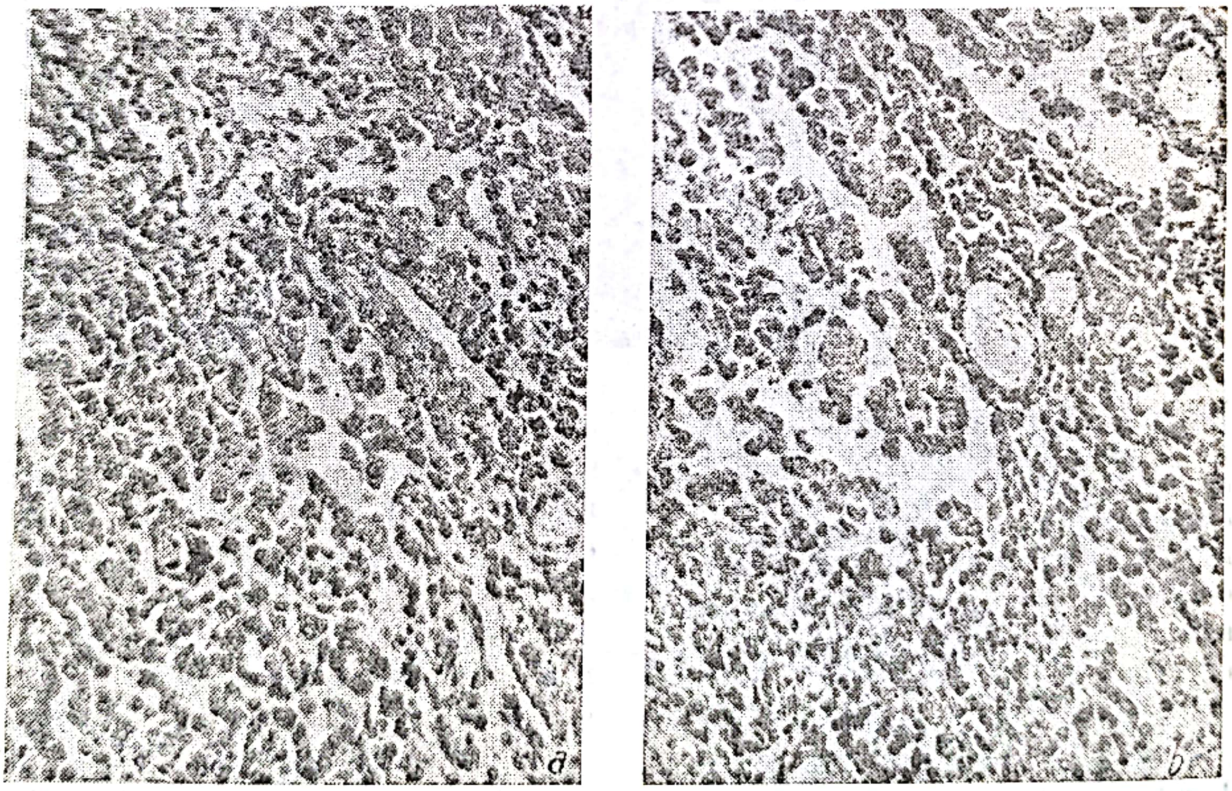

Fig.VII —53. — Mezoteliom difuz, arătînd zone tumorale de tip carcinomatos, intricate cu altele de tip sarcomatos.

Scanned with OKEN Scanner

mai adesea dispuse la nivelul formațiunilor papilifere. Componenta sarcomatoasă este constituită din celule alungite, cu aspect fibroblastic, dispuse compact sau în fascicule. În cuprinsul zonelor conjunctivo-sarcomatoase se găsesc cuiburi și cordoane de celule de tip epitelial și, de asemenea, se găsesc zone cu o secreție mucoidă bogată în acid hialuronic, slab colorabilă cu mucicarmin.

Sînt descrise și forme de mezotelioame cu predominanța componentei stromale sarcomatoase, precum și forme mai particulare în care diagnosticul diferențial cu metastazele carcinomatoase este extrem de dificil de făcut histopatologic, necesitînd coroborarea cu datele clinice.

Mezotelioamele se însoțesc de exsudate în cavitatea seroasă afectată. Tumoarea prezintă o mare descuamare celulară, așa încît din exsudatele respective se pot obține preparate citologice care permit un diagnostic morfologic.

Mezoteliomul malign are o evoluție gravă, determinată de caracterul său invadant în țesuturile înconjurătoare, precum și de posibilitatea metastazării în ganglionii limfatici, și visceral.

TUMORILE SINOVIALE

În general se consideră că nu există tumori benigne dezvoltate de la nivelul sinovialelor și că formațiunile corespunzătoare acestora sînt mai curînd procese reactive, pseudotumorale, de tip hiperplazic și de natură inflamatorie (Jaffé, Lichtenstein ș.a.). Pe de altă parte, însă, Evans sugerează natura veritabil tumorală a unora dintre asemenea formațiuni, argumentînd opinia sa pe capacitatea de recidivă a tumorilor respective, reproducerea microscopică a unor structuri de tip sinovial și absența inflamației.

Forma morfopatologică corespunzătoare tumorii benigne este așa-numitul sinovialom benign cu celule gigante (sinovita vilonodulară), care se prezintă macroscopic ca o formațiune nodulară cu diametrul de 1—2 cm, rareori mai mare, localizată la nivelul tendoanelor degetelor mîinii și piciorului, gleznă și alte articulații; adesea, asemenea formațiuni tumorale se dezvoltă din burse și teci tendinoase, cu localizări foarte variate.

Microscopic, caracterele acestor sinovialoame sînt întrutotul asemănătoare cu acelea ale tumorilor cu celule gigante ale părților moi, descrise mai sus; se mai pot găsi însă mici, dar numeroase spații sau fante, tapetate sau delimitate de celule poligonale sau ovale, amintind de structura sinovială.

Sinovialomul malign (sarcomul sinovial) apare mai ales la vîrstele tinere. Tumoarea se dezvoltă în țesutul mezenchimal sinovial, dotat cu capacitate de diferențiere atît de tip conjunctiv cît și de tip epitelial. După Masson, aceste tumori au structuri conforme cu potențialul bidirecțional de diferențiere a mezenchimului din care derivă și sinovialele.

Localizarea preferențială este la nivelul membrelor și mai ales a celor inferioare, în legătură mai mult sau mai puțin evidentă cu formațiunile sinoviale de la acest nivel. Alte localizări sînt foarte rare.

Macroscopic, deși tumoarea se dezvoltă în țesuturile articulare și paraarticulare, totuși, în general, nu are o creștere intraarticulară, fapt ce pledează pentru dezvoltarea ei din mezenchimul cu capacitate de diferențiere sinovială. Tumoarea este adesea aparent delimitată, datorită compresiunii exercitate asupra țesuturilor din jur, dar pe de altă parte, sînt porțiuni în care caracterul invaziv, infiltrant este evident. Masa tumorală este lobulată și are o consistență foarte variabilă, moale sau fermă, iar pe secțiune, este colorată brun sau cenușiu, adesea cu

Scanned with OKEN Scanner

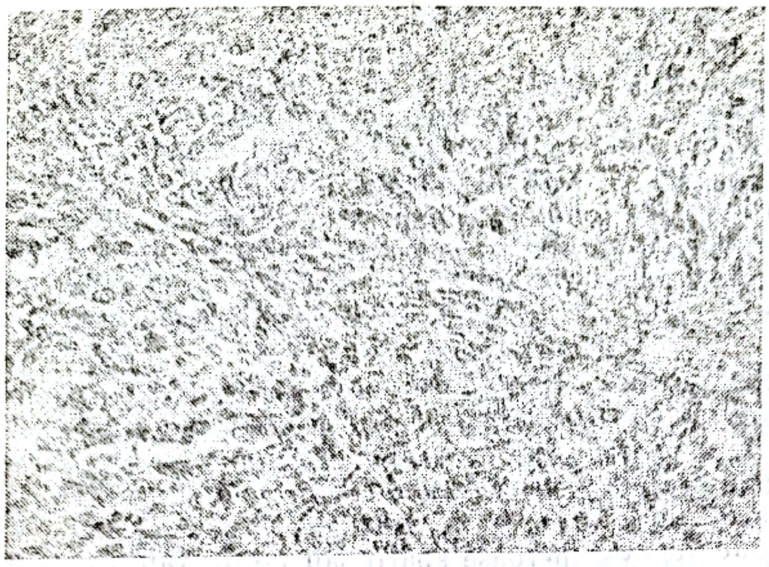

Fig. VII—64. — Sinovialom malign.

zone chistice, zone hemoragice și de necroză. Rareori, apar focare de calcifiere sau cu caractere cartilaginoase și osoase.

Microscopic este caracteristică proliferarea cu caracter bifazic, în sensul diferențierii sarcomatoase și totodată epiteliale a țesutului tumoral (fig. VII-54).

Proliferarea de tip sarcomatos apare constituită din celule fuziforme, cu aspect fibroblastic, dispuse în fascicule sau în plaje compacte, de obicei cu mare densitate celulară și numeroase mitoze. În cuprinsul acestor plaje tumorale, celulele neoplazice se pot dispune în rozetă sau, alteori, formează cordoane cu dispoziție ordonată. Între celulele tumorale de tip sarcomatos se găsesc numeroase fibre de reticulină. Totodată, în cuprinsul masei tumorale apar numeroase fante intercelulare sau spații de mărimi variabile, uneori cu caracter chistic, tapetate de celule de tip epitelial, cubice sau poliedrice, uni- sau pluristratificate. În lumenele astfel formate se găsește frecvent o secreție slab mucicarminofilă, bogată în sialomucine și acid hialuronic.

Alteori, celule tumorale de aspect epitelial capătă o dispoziție glanduliformă, simulînd chiar un adenocarcinom sau celulele sînt grupate în cordoane și insule compacte.

În cuprinsul masei tumorale se mai pot găsi și celule stelate, focare mixoide și, mai rar, celule multinucleate. Fibrele de reticulină, foarte numeroase în zonele cu caracter sarcomatos, lipsesc în cele cu caracter epitelial.

Histopatologic, adeseori, între componentele epiteliale și cele sarcomatoase apar aspecte de continuitate, cu zone de trecere. Electronomicroscopic, însă, caracterul bifazic al tumorii apare mai evident (Gabbiani și colab.). Astfel, celulele de tip epitelial prezintă numeroși desmozomi și joncțiuni de tip *macula adhaerens;* asemenea joncțiuni se găsesc, dar cu o frecvență mai redusă și între celulele din zonele cu caracter sarcomatos. Electronomicroscopic, s-a mai putut pune în evidență și existența unui material asemănător membranelor bazale, dar cu numeroase discontinuități, între straturile de celule epiteliale și cele de tip sarcomatos.

În cuprinsul țesutului tumoral se găsesc frecvent și depuneri de hemosiderină, sub forma de granule brune prezente în citoplasma celulelor tumorale din cuprinsul zonelor cu caracter sarcomatos.

Scanned with OKEN Scanner

Sinovialomul malign are adesea o evoluție locală recidivantă pe mai mulți ani, înainte de a produce metastaze viscerale și metastaze în ganglionii limfatici. Histopatologic, caracterele metastazelor sînt asemănătoare, în general, cu acelea din tumoarea primitivă, reproducînd caracterul bifazic particular al acestor tumori.

TUMORILE ȚESUTULUI MELANOFORMATOR

Concepțiile asupra histogenezei tumorilor melanice au evoluat paralel cu acelea privind însăși originea și caracterele țesutului melanoformator.

S-a renunțat astfel la ipoteza privind originea mezenchimală a acestor tumori, demonstrîndu-se deosebirile existente între celulele care sintetizează melanina și celulele care o conțin prin fagocitare.

De asemenea, este tot mai mult infirmată teoria originii lor epiteliale (Darier, Dawson, Allen) în lumina căreia celulele melanoformatoare ar fi celule epidermice modificate, în special celule bazale, care ar poseda proprietatea de a forma melanina. Caracterele ultrastructurale ale melanocitelor s-au dovedit a fi diferite de acelea ale celulelor epiteliale și, în mod deosebit, această diferențiere constă în capacitatea melanocitelor de a sintetiza premelanosomi și melanosomi, organite specializate în sinteza melaninei.

Datele de embriologie umană (Zimmermann și Becker) ca și cele de embriologie experimentală au adus dovezi indiscutabile în sprijinul teoriei originii celulelor melanice din creasta neurală, teorie elaborată de Masson, pe baza analogiei și contactelor strînse dintre celulele nevice și terminațiile nervoase senzitive ale pielii. Faptul că tumorile melanice capătă cînd aspecte sarcomatoase, cînd carcinomatoase, constituie un argument în plus pentru această teorie histogenetică.

Mai recent, Mishima a pus în evidență, pe baza datelor ultrastructurale corelate cu cele histoenzimologice, două tipuri de celule melanoformatoare derivate din creasta neurală: nevoblastul și melanoblastul. Apare astfel că tumorile melanice se pot dezvolta din amîndouă tipurile de celule melanoformatoare, diferite ontogenetic și morfologic.

În concepția lui Mishima, histogeneza tumorilor melanice cutanate ar fi, deci, următoarea:

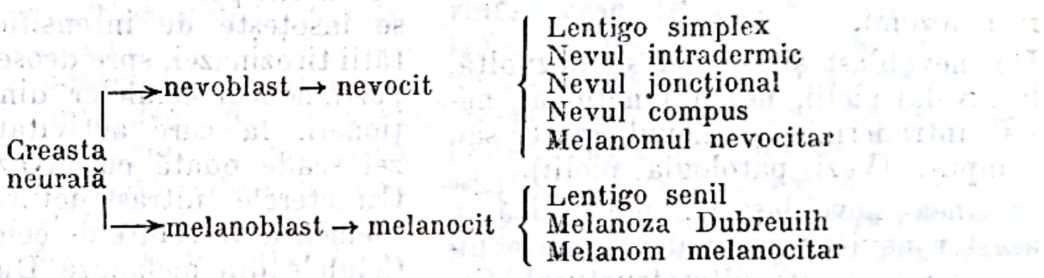

Caracterele morfologice ale acestor tumori se corelează, după cum a demonstrat Mishima, și cu formele și comportamentul lor clinic.

Histogeneza tumorilor melanice extracutanate diferă după localizare.

Astfel, tumorile melanice oculare se dezvoltă din elemente de natură neuroectodermală. Melanoamele mucoasei bucale, nazofaringiene, esofagiene, canalului anal, precum și cele ale penisului, vulvei, uretrei, vaginului se dezvoltă din melanocitele situate în stratul bazal al epiteliului respectiv.

Tumorile cu alte localizări ca stomac, bronhii etc. se pot dezvolta din melanocite migrate de-a lungul nervilor, din celulele Schwann ale nervilor locali sau din incluziuni disembrioplazice.

Tumorile benigne ale țesutului melanic sînt denumite m e l a n o a m e b e n i g-

Scanned with OKEN Scanner

ne, dar termenul de n e v, utilizat în special pentru localizarea cutanată, deşi pretează la confuzii cu alte leziuni asemănătoare ale pielii, este încă de largă circulaţie în practica şi în literatura medicală.

Nevii pot fi congenitali — prezenţi la naştere — sau dobîndiţi, apăruţi în timpul vieţii. Numai circa 3% din populaţie se naşte cu o leziune pigmentară.

Majoritatea nevilor sînt localizaţi cutanat, îmbrăcînd forme macroscopice diferite de nev plan, tuberos, albastru etc., forme descrise în detaliu la capitolul de patologie a pielei.

Nevul poate fi pigmentat, cînd celulele sale conţin melanozomi şi melanină sau nepigmentat, acromic, cînd sinteza de melanină nu are loc, iar celulele tumorale conţin numai premelanozomi.

Din nevoblast şi nevocit se dezvoltă, la nivelul pielii, nevul joncţional, nevul intradermic şi nevul mixt sau compus. (Vezi patologia pielii).

Originea nevoblastică, nevocitică a acestor nevi apare evidentă histochimic dar mai ales ultrastructural. Celulele nevice intraepidermice, ca în nevul joncţional, prezintă o intensă activitate tirozinazică, iar reacţia DOPA este pozitivă; pe măsură ce celulele tumorale pătrund în derm, aceste activităţi enzimatice scad pînă la dispariţie, dar, în schimb, apare şi se intensifică activitatea colinesterazică, amintind de originea nervoasă a tumorii. Ultrastructural, celulele nevice conţin melanozomi alungiţi, cu dimensiuni medii de 500 mμ × 150 mμ şi cu o periodicitate a structurilor lamelare interne de 85 Å.

În nevul intradermic, diferenţierea melanoformatoare se manifestă mai ales în zonele superficiale unde se găsesc celulele A, unele din ele încărcate cu granule de melanină. Urmează stratul de celule B, care pierde în parte această proprietate, pentru ca, în profunzime, să apară mai evidentă originea neurogenă, atît prin caracterele alungite epitelioide ale celulelor C, cît şi prin schiţarea de formaţiuni asemănătoare terminaţiilor nervoase senzitive.

Între cuiburile de celule nevice se găsesc melanofage care captează melanina din celulele formatoare şi o vehiculează.

Aceste caractere ale nevilor de origine nevoblastică-nevocitică sînt distincte de acelea ale melanozei circumscrise Dubreuilh, de origine melanoblastică. În aceste cazuri, celulele melanice sînt localizate strict intraepidermic, dar răspîndite în mod neregulat. Invazia în derm însoţeşte constant malignizarea. Celulele melanice intraepidermice prezintă o reacţie DOPA intens pozitivă, iar invazia în derm se însoţeşte de intensificarea activităţii tirozinazei, spre deosebire de comportamentul celulelor din nevii joncţionali, la care activitatea tirozinazei scade odată cu invazia în derm. Caracterele ultrastructurale sînt de asemenea deosebite de cele ale nevilor. Celulele din melanoza Dubreuilh prezintă două tipuri de melanozomi: 1) unii melanozomi au o formă ovală, alungită pe secţiuni în axul scurt şi sînt rotunzi pe secţiuni în axul longitudinal, cu dimensiuni medii de 600 × 200 mμ şi 2) alţi melanozomi, care sînt mult alungiţi, cu diametre medii de 700 × 150 mμ şi cu periodicitate longitudinală de 350 Å şi transversală de 250 Å.

Un deosebit interes prezintă procesul de malignizare a acestor leziuni pigmentare benigne.

Dintre nevii amintiţi, numai nevul joncţional şi nevul mixt se pot maligniza. Aproximativ 50% din melanoamele maligne se dezvoltă din acestea. Malignizarea nevilor intradermici este extrem de rară.

Criteriile histologice de malignizare a nevilor sînt multiple, şi anume:

Scanned with OKEN Scanner

— Activitate joncțională intensă și dezordonată, cu polimorfism celular, apariția de celule gigante mononucleate și de numeroase mitoze, frecvent atipice.
— Invadarea structurilor superficiale ale epidermului, care prezintă tendințe la ulcerare sau chiar se ulcerează.
— Reacția inflamatorie cronică, limfoido-plasmocitară de vecinătate, iar pentru porțiunile tumorale intradermice și în cuprinsul acestora.
— Invadarea dermului, a țesuturilor profunde și a vaselor precum și prezența de embolii cu celule tumorale.
Un procent important din nevii congenitali pot suferi transformarea malignă. Astfel, nevii congenitali de dimensiuni mari se pot maligniza cu o frecvență de 4 pînă la 30% din cazuri. Unele celule din acești nevi ar poseda chiar o anumită „predispoziție" pentru degenerarea malignă.
În melanoze cutanate, malignizarea este mai frecventă decît pentru nevi și se traduce prin înmulțirea numerică a melanocitelor cu activitate intensă în stratul bazal el epidermului și invazie intraepidermică. În dermul superficial apare infiltrat inflamator. Acest stadiu este echivalent, de altfel, cu acela de melanom *in situ*.
Malignizarea manifestă se însoțește de invazia celulelor tumorale în derm.
Dezvoltarea melanoamelor maligne cutanate se poate face și pe seama nevilor albaștri celulari.
În ceea ce privește *nevii extracutanați*, aceștia pot prezenta localizări multiple: conjunctivă, canalul auditiv extern, mucoasa nazofaringiană, laringe, mucoasa bucală, esofag, vulvă, vagin etc.
Unele din leziunile pigmentare extracutanate prezintă caractere mai particulare. Astfel, nevii conjunctivali, congenitali sau dobîndiți, prezintă cel mai adesea caractere de nevi joncționali sau micști, dar există și melanoze conjunctivale, cu potențial de evoluție malignă. Transformarea malignă se însoțește de modificări asemănătoare leziunilor cutanate.
La nivelul meningelor, se pot găsi, de asemenea, melanoame benigne, sub forma de noduli încapsulați de culoare negricioasă, precum și leziuni pigmentare difuze, analoage melanozei cutanate. Celulele pigmentare cu localizare meningeală, ca și cele uveale conțin melanozomi mai numeroși și mai denși, care produc, de regulă, o pigmentare accentuată.
Melanomul malign. Majoritatea melanoamelor maligne se dezvoltă la nivelul pielii, urmînd ca frecvență localizarea oculară. Celelalte localizări sînt excepțional de rare: meningeală, cerebrală, mucoasa bucală, nazală, vaginală, col uterin, localizarea bronșică, gastro-intestinală, hepatică etc.
Histopatologic, melanomul malign prezintă caractere variabile, cu realizarea de dispoziții ale celulelor tumorale de tip carcinomatos sau sarcomatos; asocierea acestor forme este frecventă. Celulele tumorale sînt de formă poliedrică sau ovalară, voluminoase și se dispun în plaje, cuiburi sau cordoane, bogat anastomozate. Individualizarea lor este adesea evidentă și corespunde electronomicroscopic absenței oricăror tipuri de sisteme joncționale. În alte cazuri, celulele tumorale sînt alungite, fuziforme, grupate în fascicule întrepătrunse și în vîrtejuri, realizînd caractere microscopice sarcomatoase.
Atipiile celulare, monstruozitățiie celulare și nucleare, mitozele tipice și mai ales atipice, sînt de regulă foarte frecvente. Apar celule mononucleate de formă bizară, uneori cu citoplasmă abundentă, clară, precum și celule gigante multinucleate.
Cantitatea de melanină este foarte variabilă de la o tumoare la alta și în cuprinsul fiecăreia din tumori, de la o zonă la alta. Reacția DOPA permite identificarea celulelor, iar reacțiile argentice (în special Masson-Fontana) evidențiază granulele de melanină, diferențiindu-le de granulele de hemosi-

Scanned with OKEN Scanner

derină cu care pot fi confundate. Există și forme de melanoame maligne, în care pigmentul este practic absent, sau în cantități extrem de reduse, — melanomul acromic. Reacția DOPA permite însă stabilirea naturii exacte a tumorii, ca și examenul electronomicroscopic, care demonstrează prezența de premelanozomi în celulele tumorale. Stroma tumorii este variabil de bogată, conține elemente inflamatorii, precum și melanofage.

Melanomul malign de origine nevoblastic-nevocitară este denumit *melanom malign nevocitar* sau *nevocitom malign*, iar cel de origine melanoblastică — *melanom malign melanocitar* sau *melanocitom malign*. Aceste tumori păstrează deosebiri histochimice, ultrastructurale și clinice dependente de originea lor diferită.

Deosebit de semnificative sînt, astfel, particularitățile lor ultrastructurale. În melanoamele de origine nevoblastică, melanozomii au forma alungită, cu diametre de 850 × 350 mμ, în timp ce în melanomul de origine melanoblastică, melanozomii au o formă elipsoidală, adesea inelară, cu diametre de 600 × 500 mμ.

Aceste particularități ultrastructurale au și echivalente clinice. Melanomul de origine nevocitară are o dezvoltare mai rapidă, invazia este mai accentuată și metastazează mai precoce și mai intens decît melanomul malign melanocitar. În schimb, melanomul malign melanocitar este mai radiosensibil decît cel de origine nevocitară. Electronomicroscopic s-a mai demonstrat că în nevocitomul malign există o intensă activitate de tip joncțional în epidermul înconjurător, la distanță de tumoarea primitivă, demonstrată prin invazia extinsă intraepidermică care se asociază celei produse în profunzime (P. Nicolescu).

În cuprinsul tumorilor melanice maligne sînt frecvente zone de necroză, iar în țesuturile învecinate ca și în stromă apar numeroase melanofage (fig. VII-55).

Melanoamele maligne dezvoltate intraocular sînt adesea intens pigmentate, deși există variații ale cantității de melanină și în aceste cazuri. În general, tumorile cu celule alungite, sarcomatoide sînt mai bogat pigmentate decît cele în care predomină caracterele de tip epitelial.

În ceea ce privește melanoamele maligne de la nivelul stomacului, bronhiilor, vaginului, acestea sînt de cele mai multe ori tumori secundare, dar tumoarea primitivă este adesea minimă și poate rămîne ignorată. Afirmarea caracterului lor primitiv, posibil, se face, de aceea, numai în urma unui control riguros.

Melanomul malign meningeal conține și celule pigmentare DOPA negative care, în unele cazuri, prezintă caractere de celule meningeale. S-a emis chiar ipoteza că asemenea celule ar fi celule meningeale, care recuperează capacitatea melanogenetică reprimată în cursul diferențierii.

Melanoamele maligne constituie unul dintre cele mai agresive tipuri de tumori maligne, cu o mare capacitate de metastazare viscerală, ganglionară sau cu multiple alte localizări. Există, de asemenea, frecvente cazuri de metastazare generalizată. Histopatologic, metastazele reproduc caracterele tumorilor primitive, dar gradul lor de pigmentare poate fi adesea diferit; în formele acromice se creează, de aceea, reale dificultăți de diagnostic diferențial cu alte tipuri tumorale.

TUMORILE DIZEMBRIOPLAZICE (DIZEMBRIOAMELE)

Acest grup aparte de formațiuni tumorale diferă de celelalte tumori, atît prin histogeneză cît și prin caracterele lor morfologice. Unele dintre ele au un caracter evident malformativ (hamartoamele, coristoamele), în timp

Scanned with OKEN Scanner

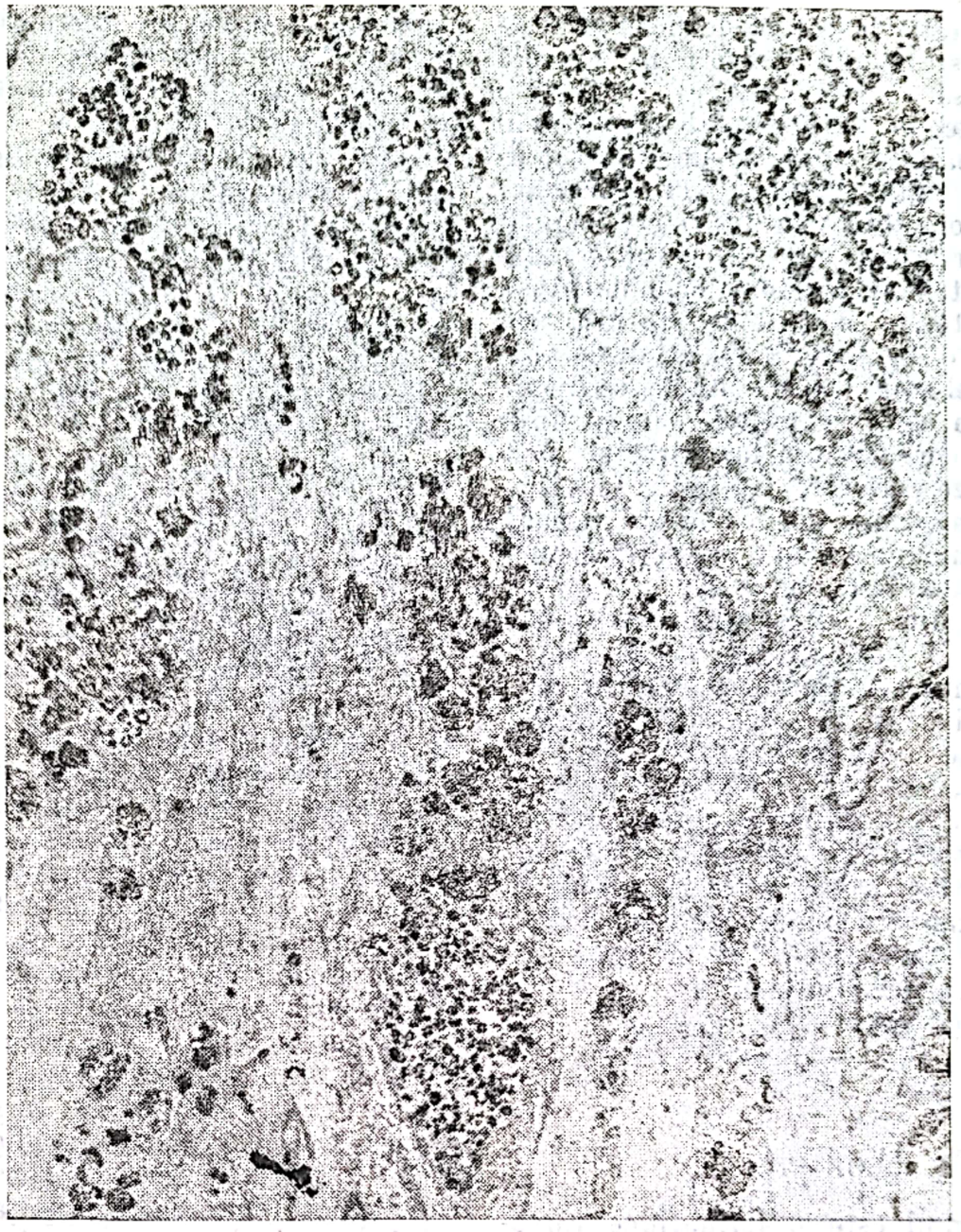

Fig. VII—55. — Imagine electronomicroscopică de melanom malign arătînd prezența de celule melanoformatoare, iar printre ele de melanofage.

ce altele au caractere predominant tumorale (teratoamele).

Se recunosc în funcție de criteriile histologice, mai multe tipuri de tumori dizembrioplazice și anume: hamartoame, coristoame și teratoame.

HAMARTOMUL

Hamartomul este o tumoare dizembrioplazică rară, de natură malformativă, formată prin dezvoltarea în exces și neordonată, a unor țesuturi proprii organului sau regiunii în care tumoarea se dezvoltă.

Hamartomul poate fi circumscris sau difuz.

Hamartomul circumscris este întîlnit în plămîni, piele, țesutul subcutanat, schelet, cord, rinichi, ficat.

Macroscopic apare ca o formațiune nodulară, mai mult sau mai puțin bine

Scanned with OKEN Scanner

delimitată de țesuturile înconjurătoare și este dotată adeseori cu o capsulă fibroasă.

Microscopic structura hamartomului este foarte diferită, în funcție de localizare. Astfel, hamartomul pulmonar este constituit din țesut cartilaginos (hamartocondrom) sau țesut muscular neted (hamartom leiomiomatos), hamartomul cutanat se prezintă sub forma de nevi pigmentați sau de adenom sebaceu, cel subcutanat ca lipom, angiom etc. Din grupul hamartoamelor se consideră că fac parte și unele exostoze și condromatoze ale scheletului, angioame cu localizări variate, rabdomiomul cardiac, neurofibroamele din boala Recklinghausen.

Unele din aceste hamartoame sînt lipsite de capacitatea de a crește, asemănîndu-se prin aceasta cu malformațiile, în timp ce altele prezintă o creștere continuă, asemănătoare cu a tumorilor.

Hamartomul difuz are un caracter net malformativ și interesează porțiuni mai mult sau mai puțin întinse dintr-un organ (ca plămînul) sau dintr-o regiune anatomică (ca în limfangiomatoza difuză cutanată).

Hamartoamele au totdeauna o evoluție benignă, indiferent de tipul morfopatologic.

CORISTOMUL

Coristomul este o formațiune tumorală asemănătoare hamartomului, dar, spre deosebire de acesta, este constituit din țesuturi străine de organul sau regiunea în care se dezvoltă. Coristomul apare astfel ca o incluziune tisulară ectopică. Exemple de coristom sînt incluziunile de suprarenală în rinichi, rabdomiomul intrapulmonar etc.

TERATOMUL

Teratomul este cea mai frecventă tumoare dizembrioplazică. Teratoamele sînt tumori formate din țesuturi multiple, de tipuri și cu diferențieri variate, dispuse neordonat, haotic și fără legătură cu țesuturile din regiunea în care se dezvoltă.

Histogeneza lor este foarte disputată și controversată.

Posibilitatea dezvoltării teratoamelor prin duplicație, în sensul de gemene parazit sau *foetus in foetu* este contrazisă de absența în teratoame a segmentării metamerice și a orientării axiale (prin absența oricărui rudiment de coloană vertebrală).

După alte ipoteze, teratoamele s-ar forma din țesuturi diferențiate anormal, în primele perioade ale vieții fetale. Asemenea anomalii de diferențiere, cu formarea ulterioară de teratoame, ar putea apare în perioadele inițiale ale embriogenezei, eventual la nivelul grupelor de celule care nu mai răspund la acțiunea factorilor chimici cu rol de organizare, ca de exemplu organizatorul primar sau alți factori asemănători (Needham). În lumina acestei concepții, teratoamele ar fi analoage tumorilor embrionare ale sistemului nervos, renale și hepatice, de care ar diferi numai prin aceea că aceste tumori provin din celule care se sustrag influenței factorilor cu rol de organizare, în perioade mai tardive ale dezvoltării embrionare. În schimb, asemenea ipoteze nu pot explica existența în cuprinsul teratoamelor a unor componente tumorale dezvoltate din celule germinale, așa cum sînt seminoamele.

În general, se admite în prezent că teratoamele se dezvoltă din celulele germinale existente în gonade sau migrate extragonadal, în timpul dezvoltării fetale, celule dotate cu capacitate de diferențiere toti- sau multipotentă. Ca dovadă pentru această omnipotențialitate de diferențiere, Kleinsmith și Pierce aduc dovada dezvoltării de teratoame cu țesuturi multiple, plecînd chiar de la o singură celulă de carcinom embrionar. De asemenea Stevens a de-

Scanned with OKEN Scanner

monstrat pe șoarece că prin transplantarea în testicul de creste genitale din a 12-a zi de viață fetală, cu un corespondent normal de celule germinale, se dezvoltă teratoame la 75% din animalele grefate; în schimb, transplantarea fără celule germinale este urmată de apariția teratoamelor, la numai 2,7 % din animale.

Capacitatea omnipotentă de diferențiere a celulelor germinale este astfel sintetizată schematic de Pierce și Abell (cu modificările aduse de Pugh și Cameron).

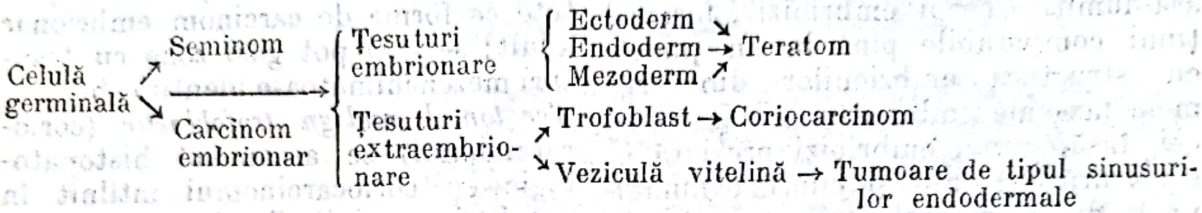

Aceste multiple posibilități de diferențiere a celulelor germinale permit înțelegerea caracterelor histopatologice extrem de variate ale diferitelor teratoame sau zone din teratoamele mature sau imature.

În sfîrșit, trebuie amintit că prezența cromatinei sexuale în aproximativ 50% din teratoamele testiculare, absența acesteia în teratoamele ovariene și caracterul mozaicat al unor teratocarcinoame, au sugerat intervenția procesului de partenogeneză în producerea unor teratoame, îndeosebi a celor gonadale. Pentru aceasta pledează și unele cercetări experimentale, așa cum sînt cele ale lui Bosaeus, care a obținut dezvoltarea de teratoame prin stimularea partenogenezei injectînd săruri de zinc în testicule supuse anterior stimulării cu gonadotrofine hipofizare. Dar prezența cromatinei sexuale în unele teratoame ar putea fi explicată și prin procese de hiperdiploidie, puse de altfel în evidență de Martineau și de Rigby.

Pentru unele teratoame trebuie admisă însă și originea lor malfomativă, ca de exemplu pentru chistul epidermoid.

Macroscopic teratoamele se prezintă ca formațiuni tumorale rotunde sau ovale, uneori lobulate, bine delimitate sau aderente la țesuturile învecinate. Dimensiunile lor sînt foarte variabile, putînd ajunge pînă la 10—15 cm diametru sau chiar mai mult. Formele maligne, în mod particular, ajung la dimensiuni importante și au caracter infiltrativ.

Masa tumorală are caractere de tumoare solidă — teratomul solid — sau prezintă zone chistice unice sau multiple — teratomul chistic. Adesea, însă, se asociază zone compacte, solide și zone chistice, în proporții variabile. Formațiunile chistice conțin un material foarte variabil, în funcție de natura teratomului, ca de exemplu, secreție mucoidă, conținut sebaceu etc.

Histopatologic, teratoamele prezintă caractere foarte variabile, atît în ceea ce privește varietatea țesuturilor componente cît și a gradului de maturitate al acestora. În funcție de gradul de imaturitate sau maturitate al țesuturilor componente, se deosebesc teratoame imature sau nediferențiate și teratoame mature. Trebuie reținut însă că există de fapt o gamă mult mai largă de forme histopatologice determinate de gradul și direcțiile extrem de diferite ale procesului de diferențiere și maturizare tisulară.

În plus, formele imature prezintă cvasiconstant și caractere de malignitate, care accentuează polimorfismul tisular.

TERATOAMELE IMATURE SAU NEDIFERENȚIATE

Sînt denumite și maligne, datorită evoluției nefavorabile cvasiconstante. Este menționată însă posibilitatea ca

Scanned with OKEN Scanner

asemenea teratoame localizate testicular să prezinte uneori o evoluție benignă. Teratoamele imature sînt localizate mai ales în testicule, dar pot fi întîlnite și la ovar, în mediastin sau excepțional de rar au alte localizări.

Histopatologic cuprind elemente tisulare și celulare care amintesc de structura și componentele foițelor embrionare (ectoderm, endoderm, mezoderm) și derivatele lor sau a foițelor germinale extraembrionare (trofoblast, mezodermul extraembrionar și vezicula vitelină) (fig. VII-56 *a*, *b*, *c*).

În asemenea teratoame se pot găsi așa-numiții „corpi embrioizi", formațiuni comparabile pînă la un punct cu structura embrionilor din primele faze ale embriogenezei. De obicei, însă, corpii embrioizi prezintă o structură aberantă și cuprind numai unele din elementele corespunzătoare fazei embrionare echivalente ca, de exemplu, placa medulară, elemente de veziculă amniotică și mezenchim extraembrionar. Cînd tumoarea (teratomul) cuprinde mai mulți asemenea corpi embrioizi se vorbește de poliembriom. Este foarte probabil că acești corpi embrioizi sînt structuri efemere care dispar prin diferențierea celulelor componente pluripotente.

Semnificația corpilor embrioizi este discutabilă. Ar putea rezulta printr-un proces de partenogeneză și, în acest caz, prezența lor indică modul de formare a teratoamelor din celulele germinale. Pe de altă parte, sînt interpretate ca formațiuni realizate de mase de celule embrionare, supuse efectului inductiv al factorilor de mediu în care se dezvoltă tumoarea (Evans).

Teratoamele imature cuprind de asemenea zone de carcinom embrionar și de teratocarcinom răspîndite printre celelalte țesuturi tumorale. Inconstant, caracterul pluripotent al celulelor de carcinom embrionar se manifestă și prin diferențierea acestor celule în elemente trofoblastice.

Pe lîngă caracterele amintite, teratoamele imature conțin într-o proporție mare și zone de seminom, mai ales în teratoamele testiculare. Prezența acestora constituie un argument pentru originea teratoamelor din celulele germinale primitive.

Teratomul malign intermediar reprezintă o variantă a formei precedente în care se găsesc, pe lîngă zone constituite din țesuturi foarte slab diferențiate, și zone constituite din țesuturi cu un grad mai mare de diferențiere ca, de exemplu, formațiuni glandulare și tubulare cu celule atipice, interpretate ca forme de carcinom embrionar adult; se mai pot găsi zone cu țesuturi mezenchimatoase identificabile.

Teratomul malign trofoblastic (coriocarcinomul) se aseamănă histopatologic cu coriocarcinomul întîlnit în patologia sarcinii. Ca și acesta, poate produce gonadotrofine. Întrucît elemente trofoblastice izolate apar în multe teratoame imature, se admite că pentru diagnosticul de teratom trofoblastic trebuie să fie prezente concomitent sincițiotrofoblaste, citotrofoblaste și vilozități evidente (Stout și colab.). Aceste forme de teratoame au un prognostic mai sever.

Malignitatea teratoamelor se manifestă atît prin creșterea lor rapidă și prin capacitatea de invazie locoregională cît și prin producerea de metastaze viscerale și în ganglionii limfatici.

TERATOAMELE MATURE (CU DIFERENȚIERE MATURĂ, TERATOAME ADULTE)

Sînt caracterizate prin componente tisulare asemănătoare țesuturilor adulte diferențiate. După componentele tisulare din constituția lor, sînt clasificate în teratoame histioide, formate din țesuturi derivate dintr-o singură foiță embrionară, teratoame organoide cu țesuturi derivate din două foițe embrionare și care amintesc prin structura lor de histologia de organ și tera-

Scanned with OKEN Scanner

Fig. VII—56. — Teratom imatur. a) formaţiune embrioidă;

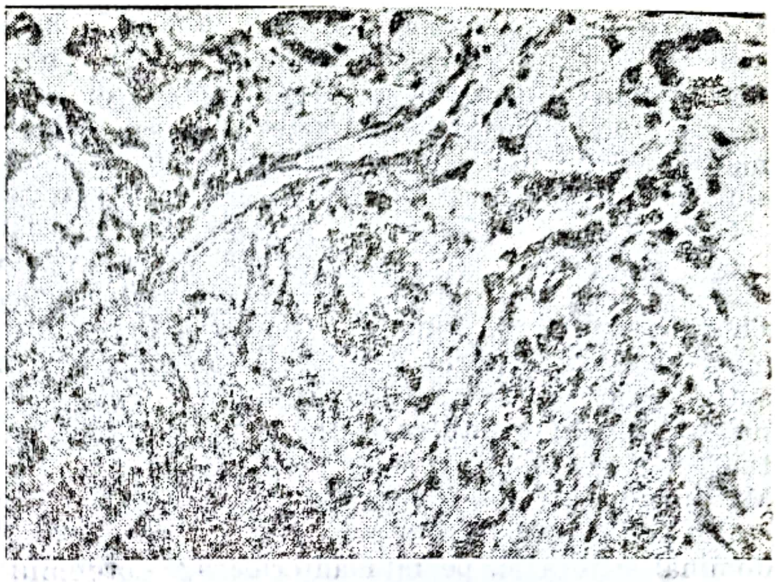

b) formaţiuni chistice înconjurate de ţesut mezenchimal bogat în fibre musculare;

c) zonă de carcinom embrionar.

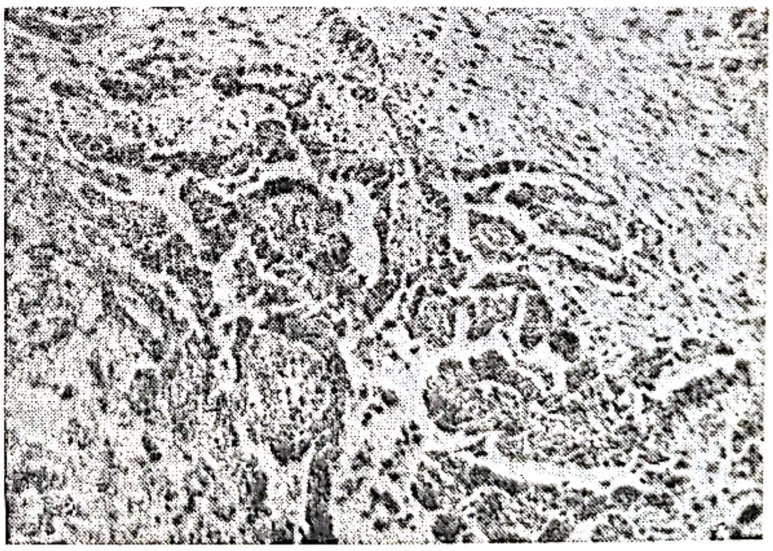

Scanned with OKEN Scanner

toame organismoide, cu structura cea mai complexă și variată, formată din țesuturi derivate din toate cele trei foițe embrionare. Formele cele mai frecvente ale acestor teratoame sînt următoarele:

TERATOAME HISTIOIDE

Chistul epidermoid (incluzia epidermică) se formează prin incluzia de țesuturi dermo-epidermice, mai ales, dar nu exclusiv în țesutul subcutanat situat de-a lungul fisurilor embrionare. Mai frecvent se găsesc în regiunea sacrată, pe linia mediană a peretelui abdominal și toracic, pe fața anterioară a gambei; mai rar pot fi întîlnite chiar și în meninge. Sînt formațiuni chistice constituite din elemente dermice și epidermice; constant prezintă un perete format din țesut epitelial pavimentos, epidermic, și un conținut chistic acelular sau cu resturi celulare. Chistul epidermic poate suferi suprainfecții și procese de necroză, producînd granuloame perichistice, de obicei cu caracter de granulom de corp străin. Excepțional de rar se pot maligniza. Incluzii epidermice asemănătoare pot rezulta prin implantări de țesut epidermic, mai ales în urma traumatismelor.
Cordomul se dezvoltă din resturile de notocord, astfel că poate fi localizat pe întreaga lungime a coloanei vertebrale, dar cu o frecvență particulară în regiunea sfeno-occipitală și în regiunea sacro-coccigiană.
Macroscopic tumoarea are aspect nodular, este lobulată și poate ajunge la dimensiuni importante. Poate fi tumoare solidă sau chistică. Pe secțiune are o culoare albă-cenușie sau slab roșcată, cu aspect gelatinos, translucid. Microscopic (fig. VII-57 *a*, *b*) țesutul tumoral este dispus în lobuli și noduli de mărimi variabile, separați prin septuri fibroase și constituiți din celule distribuite neregulat, de obicei mai numeroase în zonele periferice. Alteori, celulele tumorale de formă poligonală sînt dispuse în cordoane sau în plaje mai întinse și, mai rar, pot prezenta un aranjament glandular. Între celulele tumorale și, mai ales, în zonele centrale ale nodulilor tumorali se găsește material mucoid abundent, caracteristic cordomului. Numeroase celule tumorale au un aspect vegetal, cu dimensiuni și forme diferite, fiind denumite celule fisaliforme; citoplasma este clară, vacuolară sau spumoasă și conține glicogen și mucus; nucleul, adesea voluminos, este rotund sau reniform. Se pot găsi și celule gigante cu mai mulți nuclei. Mitozele sînt prezente, dar cu o frecvență variabilă.
Cordomul este o tumoare cu creștere lentă, progresivă, rareori rapidă și cu evoluție malignă, dar cu malignitate redusă, exprimată mai ales prin capacitatea de invazie și de distrucție a țesuturilor infiltrate de procesul tumoral. Rareori poate metastaza.
Din grupul teratoamelor histioide se consideră că fac parte și unele rabdomioame dezvoltate în afara țesutului muscular striat.

TERATOAME ORGANOIDE

Chistul branhial se formează din resturi branhiale; este localizat mai ales latero-cervical și rareori în zona supraclaviculară. Poate ajunge la dimensiuni de cîțiva centimetri diametru și are caracter de chist unilocular sau multilocular, cu peretele subțire și conținut lichidian clar-gălbui sau tulbure-brun, cremos. Microscopic peretele fibroconjunctiv este tapetat cu un epiteliu cilindric ciliat, care adeseori realizează și formațiuni papilifere intraluminale. În peretele fibros se găsesc adesea mici chisturi cu structură asemănătoare. Frecvent, în contact cu peretele fibros se găsește și țesut limfoganglionar. Evoluția acestor chisturi este în general benignă, dar ele se pot maligniza, formînd, de cele mai multe ori, carcinoame epidermoide (prin metaplazia epiteliului chisturilor). Chisturile

Scanned with OKEN Scanner

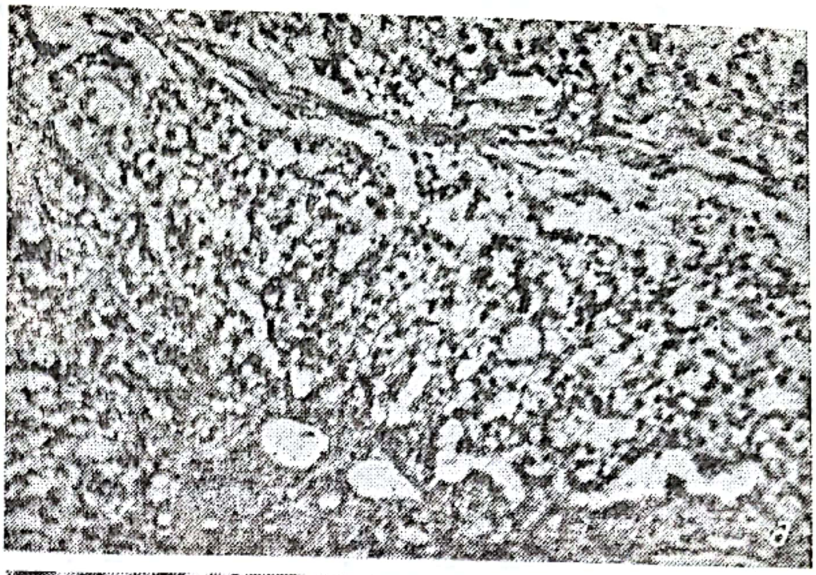

Fig. VII—57. — Condom. a) plaje de celule tumorale, pe alocuri cu aranjament glandular:

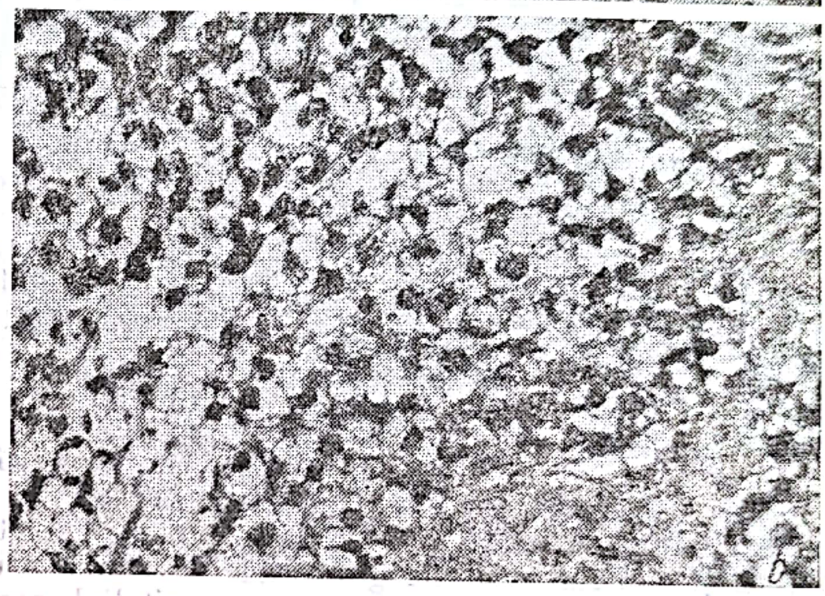

b) detalii celulare arătînd celule tumorale cu citoplasmă clară, unele cu aspect vegetal.

branhiale trebuie atent diferențiate de metastazele carcinoamelor papilifere tiroidiene.

Chistul enterogen se formează îndeosebi în mediastin din incluziuni ectopice de muguri intestinali. Chistul este uni- sau multilocular, cu peretele foarte subțire, fibros, tapetat de un epiteliu înalt de tip intestinal și cu conținut mucoid, gelatinos.

Adamantinomul (ameloblastomul) se dezvoltă în maxilare și îndeosebi în mandibulă, din resturile embrionare ale foliculului dentar, organul smaltului și din epiteliul chisturilor dentigere. Localizările extramaxilare și extraosoase sînt menționate ca foarte rare. Tumoarea are cvasiconstant un caracter chistic și prin creștere produce distrucții osoase și formarea de chisturi intraosoase.

Microscopic (fig. VII-58 *a*, *b*) în forma foliculară, care este cea mai frecventă, adamantinomul este format din noduli constituiți din celule epiteliale, care la periferie au o formă cilindrică și sînt așezate pe o membrană bazală, iar spre centru devin poligonale sau stelate. Între nodulii epiteliali se găsește stromă conjunctivă cu caracter mucoid. Apariția de metaplazii pavimentoase în zonele centrale ale nodulilor epiteliali realizează forma acantomatoasă.

Scanned with OKEN Scanner

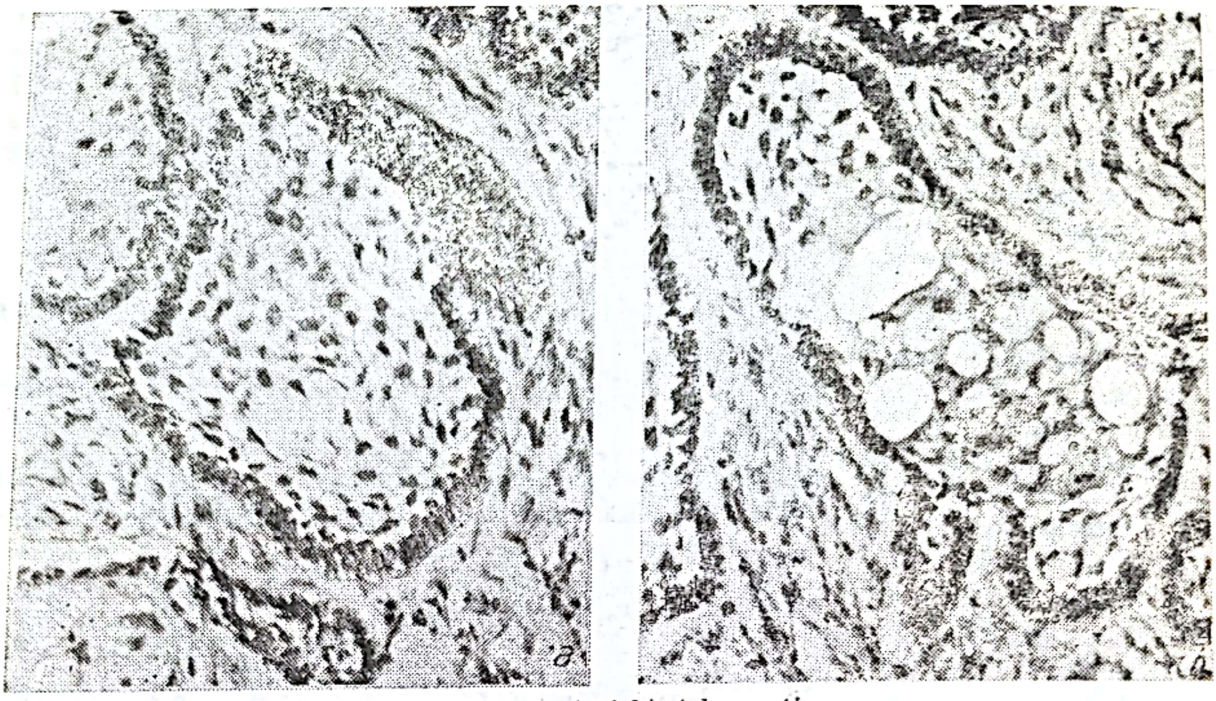

Fig. VII—58. — a) și b) Adamantinom.

În adamantinomul plexiform celulele se dispun în grupări de mărimi inegale și prezintă prelungiri cu aspect de interdigitații; stroma este în aceste cazuri foarte săracă.

Chistul dermoid se prezintă ca o formațiune tumorală chistică (fig. VII-59 *a*), localizată de obicei în ovar, retroperitoneal, regiunea pelvină, mediastin și mai rar în alte regiuni sau visceral.

Chistul este unilocular, ajungînd la diametre de 8—10 cm sau mai mult. Peretele său este de grosime inegală, fibros; pe suprafața internă, care este netedă, se găsește o proeminență denumită proeminența cefalică (protuberanța Rokitansky), care reprezintă zona cu structura cea mai complexă. În unele chisturi pot exista mai multe asemenea proeminețe. Cavitatea chistului este ocupată de un material brînzos, seboreic, gălbui și conține fire de păr, uneori și rudimente dentare, de membre, de os și de cartilaj.

Microscopic (fig. VII-59 *b*, *c*), peretele chistului este format din țesut fibro-conjunctiv, acoperit pe fața internă de un epiteliu care în unele chisturi dermoide este uniform pavimentos iar în altele are caractere variate, cu zone de epiteliu cilindric, tranzițional și pavimentos. La nivelul proeminenței cefalice se găsește o mare densitate de țesuturi, cu o dispoziție întîmplătoare, neregulată. Pe unele porțiuni, acestea amintesc de structura cutanată, epiteliul pavimentos asociindu-se cu foliculi piloși, glande sebacee și glande sudoripare în grosimea peretelui fibros. Tot la acest nivel (proeminența cefalică), se mai pot găsi rudimente de alte structuri organice sau tisulare de origine ecto-, endo- sau mezodermică, precum insule de țesut nervos, țesut pancreatic și glande salivare, țesut tiroidian, microchisturi enterogene, insule de os și cartilaj, fibre musculare, țesut limfoid, muguri dentari; mai rar se găsesc și rudimente de membre, falange, coaste și maxilare.

Asemenea chisturi dermoide cu structură complexă fac parte din grupul teratoamelor organismoide, în timp ce

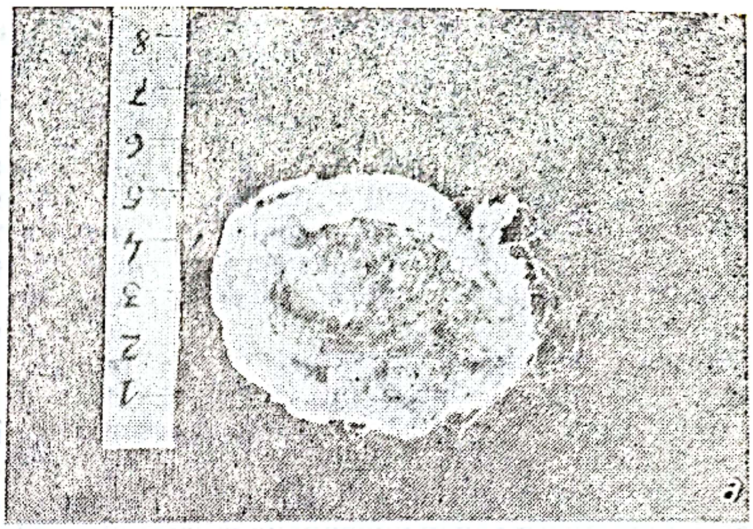

Fig. VII—59. — Chist dermoid. a) aspect macroscopic al formațiunii chistice;

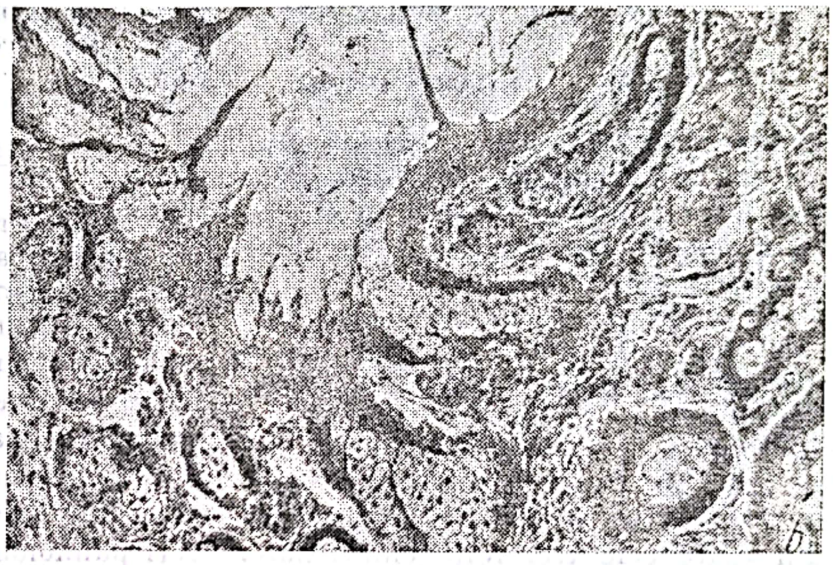

b) aspect microscopic al peretelui chistic cu epiteliul pavimentos pe partea internă a peretelui chistic și cu glande sebacee și sudoripare în peretele tumoral;

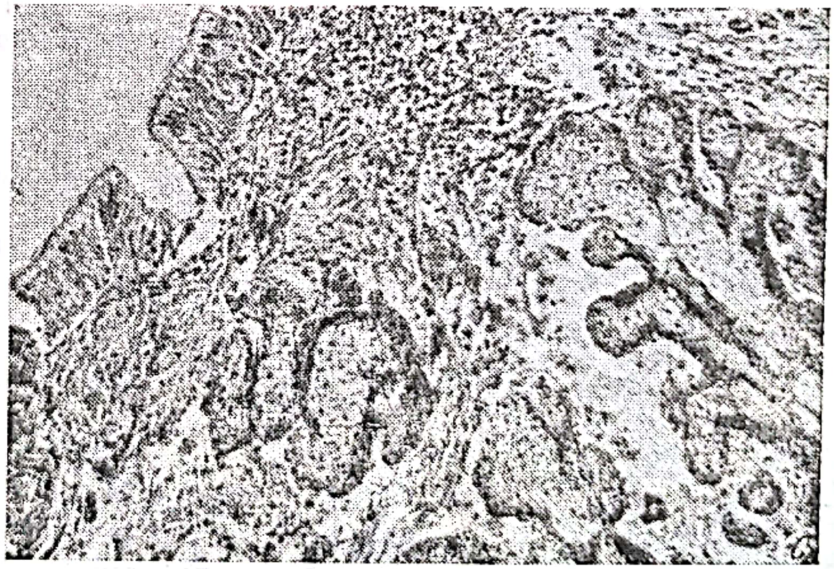

c) altă zonă, cu epiteliul cilindric pe fața internă a chistului și cu glande sebacee și infiltrat limfocitar în perete.

Scanned with OKEN Scanner

acelea în care lipsesc ţesuturile de origine mezenchimală sînt considerate teratoame organoide.
Chistul dermoid are o evoluţie benignă. Numai foarte rar poate maligniza, dînd naştere la carcinoame pavimentoase; cu totul excepţional se pot dezvolta şi alte tipuri de carcinoame, precum şi melanoame maligne, carcinoide, sarcoame.
Peretele chistului dermoid se poate rupe mai ales în urma inflamaţiilor supraadăugate iar conţinutul chistului să se reverse în ţesuturile înconjurătoare, producînd reacţii inflamatorii granulomatoase, sau în lumenul unor organe (de exemplu, în lumenul bronşic).

TERATOAMELE ORGANISMOIDE

Aceste teratoame sînt constituite din componente derivate din toate cele trei foiţe embrionare, ale căror elemente au evoluat paralel către diferenţierea matură.
Macroscopic se prezintă ca formaţiuni tumorale nodulare, solide sau cu o dublă componenţă, solidă şi chistică (fig. VII-60).
Microscopic structura lor este foarte variată, datorită prezenţei de rudimente tisulare şi organoide, derivate din toate cele trei foiţe embrionare. Se găsesc astfel distribuite în mod neregulat, haotic, într-o stromă conjunctivo-mezenchimatoasă, variabil de bogat celulară, insule de glande salivare, pancreas, ţesut hepatic, ţesut nervos, epitelial, formaţiuni limfoide, cartilaginoase, osoase etc. Varietatea acestor structuri este însă mult mai mare, cu particularităţi de reprezentare cantitativă şi tipologică extrem de neregulate de la o tumoare la alta.
Pe lîngă formele de teratoame menţionate mai sus, trebuie semnalat faptul că există şi forme de asociere de teratoame mature cu zone de teratoame nediferenţiate, şi cu o evoluţie malignă. Metastazele prezintă, în asemenea cazuri, caracterele componentei nediferenţiate şi a derivatelor sale.

TUMORI MIXTE

Există tumori, în afara celor dizembrioplazice care sînt constituite din proliferări simultane a două sau mai multe ţesuturi (epiteliale şi mezenchimale) şi denumite tumori mixte. Ele pot fi benigne (de ex. fibroadenoame) şi maligne (carcinosarcoame). Acestea din urmă sînt excepţional de rare şi au fost descrise îndeosebi în localizări pulmonare, uterine, mamare, etc.

Fig. VII—60. — Teratom solid cu zone chistice.

Scanned with OKEN Scanner

VIII

MALFORMAŢIILE

ŞT. NICULESCU

Generalităţi 389
Etio-patogenie 393
Monstruozităţi 397
Monstruozităţi duble 397
Monstruozităţi simple 398
Malformaţii 400

GENERALITĂŢI

Malformaţiile congenitale sau procesele disontogenetice sînt anomalii anatomice macro- şi microscopice, solitare sau multiple, interesînd structuri tisulare, de organ, sistem de organe sau organism, determinate de tulburări ale dezvoltării intrauterine normale şi constatate la naştere. Alte anomalii congenitale de constituţie chimică, în special defectele enzimatice, fără manifestări morfologice la naştere, pot fi urmate de modificări structurale tardive, reprezentînd consecinţa defectului molecular.

Teratologia este ştiinţa malformaţiilor congenitale. Denumirea, iniţial folosită numai pentru modificări macroscopice şi mai ales monstruozităţi, s-a extins cuprinzînd azi toate malformaţiile.

Cunoaşterea relativ mai bună a etiopatogeniei permite azi măsuri profilactice şi curative deseori eficiente. Malformaţiile se previn prin sfat genetic la cupluri cu tare genetice şi prin întreruperea sarcinii în bolile contagioase materne favorizînd teratogeneza. Există posibilităţi chirurgicale pentru tratarea multor malformaţii, de exemplu: fisurile buzei şi palatului, atreziile coanale, anale sau rectale, diversele fistule congenitale, canalul arterial persistent şi alte malformaţii cardio-vasculare, extrofia vezicii urinare şi unele malformaţii genitale cu stări de intersexualitate.

Pe plan general, sînt necesare măsuri pentru remedierea unor condiţii de mediu anormale favorizînd teratogeneza, de exemplu contaminarea radioactivă după explozii atomice sau poluarea apelor cu substanţe toxice teratogene (mercur în golful Minamata-Japonia).

Istoric. Observaţiile de monstruozităţi au impresionat puternic în trecut. Pentru minţile primitive, ele au fost considerate de rău augur, expresia mî-

Scanned with OKEN Scanner

niei divine, la fel ca și cutremurele, epidemiile, foametea, urmînd calamităților naturale sau apariției cometelor. Sînt menționate, ca atare, de cronicarii și istoricii din antichitate și chiar nu prea departe de timpurile moderne. Nu lipsesc nici din literatura cronicărească sau populară a țării noastre. Sînt redate în sculpturi și picturi, unele celebre. Primul studiu medical sistematic al monstruozităților aparține lui Ambroise Paré și se găsește în celebrul său tratat de chirurgie (1579). Cele mai importante și complete studii moderne despre malformații se găsesc în tratate și monografii publicate de Ballantyne (1904), Schwalbe (1906), Potter (1953), Willis (1958) și Warkany (1971). Cercetările de teratologie experimentală sînt mai recente, în special pentru mamifere. Interesul pentru malformații s-a reînoit prin observații despre acțiunea nocivă a unor boli contagioase ale mamei (Gregg), a iradiațiilor și a unor droguri (talidomida). În țara noastră, studiile despre malformații și relațiile lor cu unele procese patologice încep cu Scheiber și Babeș. Se propune chiar termenul de *complex dismorfonosogenic Babeș* pentru malformațiile complexe encefalice asociate cu mari alterări în regiunea șeii turcești (Crăciun).

Delimitare. Dezvoltarea organismului începe cu primele diviziuni ale oului după fecundare și se continuă tot timpul vieții. Dezvoltarea înseamnă un ansamblu coordonat de procese: diviziune celulară, creștere și diferențiere, condiționate genetic și de factorii de mediu și desfășurate în lanț. Informațiile genetice induc diferențieri biochimice, influențînd apariția anumitor structuri. În perioada gastrulației, acțiunea organizatorului primar, experimental demonstrată de Spemann, inițiază organizarea axială prin procese de natură chimică. Organizatorii secundari din alte țesuturi continuă lanțul de acțiuni inductoare, cu diferențierile dependente în cadrul unei adevărate ierarhii (Needhame). Se ajunge astfel la interrelații complexe între țesuturi și organe, ce duc la edificarea organismului. În timp, deosebim *dezvoltarea intrauterină* și *extrauterină*.

Tulburările de dezvoltare și bolile intrauterine se împart în blastopatii, embriopatii și fetopatii.

Blastopatiile, premergătoare formării embrionului, duc cel mai deseori la moartea oului și la avort spontan.

Embriopatiile apar în perioada de la formarea embrionului pînă la sfîrșitul primului trimestru. Se caracteri-

SCHEMA ONTOGENEZEI ORGANISMULUI UMAN PÎNĂ LA 3 LUNI ÎN RELAȚIE CU TERATOGENEZA (după I. Moraru și colab.)

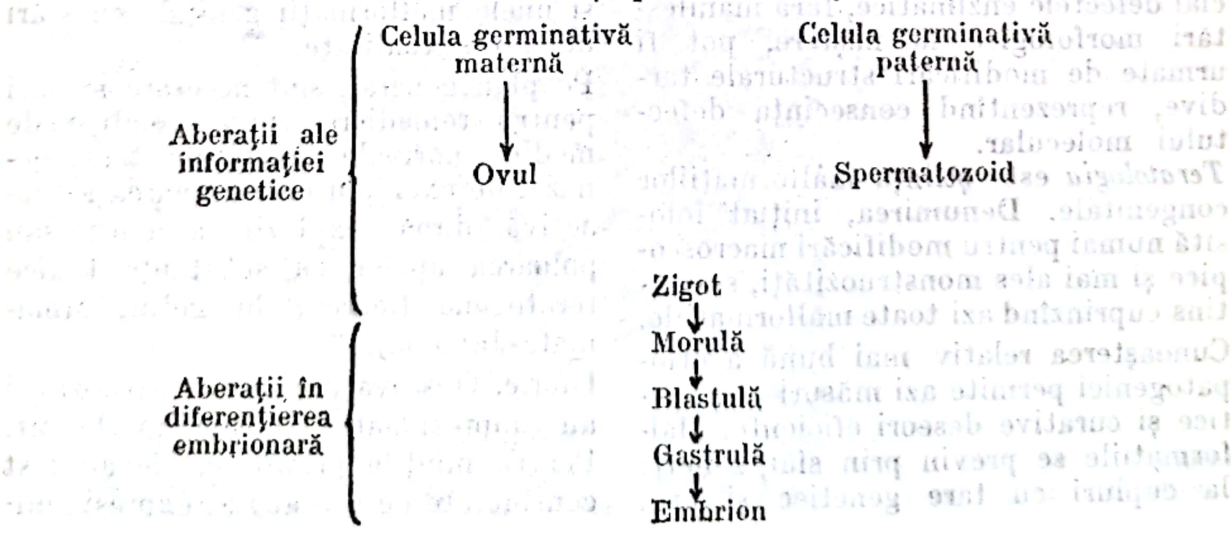

zează prin malformațiile cele mai severe.

Fetopatiile, instalate în ultimele 2 trimestre ale vieții intrauterine, se limitează la malformații mai puțin grave, circumscrise, interesînd, obișnuit, un singur organ.

Dezvoltarea multor organe și aparate nu este terminată la naștere. Mielinizarea anumitor fascicule ale sistemu. lui nervos se continuă după naștere. Organele genitale ajung la structura corespunzătoare funcției reproductive abia la pubertate. Oprirea creșterii oaselor lungi se face în jurul vîrstei de 20 de ani.

Studiul malformațiilor cuprinde numai tulburările dezvoltării intrauterine pînă la nașterea la termen, cînd forma generală a organelor este stabilită și nu se ocupă de tulburările dezvoltării postnatale.

În caz de naștere prematură, aspectele morfologice corespunzătoare vîrstei reale a fătului imatur nu trebuie confundate cu malformațiile.

Semnificație patologică. Malformațiile ocupă un loc aparte, la limita dintre embriologie și patologie (Willis). Diferă de leziunile cîștigate postnatal și în condiții de boală atît prin momentul instalării, cît și prin condițiile apariției, deseori practic neprecizate. Pot fi considerate echivalentul patiilor, adică modificări morfologice definitive, capabile de a antrena sau favoriza procese cîștigate postnatal. Astfel, endocarditele septice se localisează pe sigmoidele aortice malformate (Ribbert). Decompensarea și cianoza urmează pneumopatiilor, chiar discrete, la copiii prezentînd comunicări ale septurilor inimii și malformații orificiale. Hipogenezia renală sau orice malformații cu reducerea cantității de parenchim renal funcțional favorizează nefropatii letale (V. Babeș). Cancerele se pot instala pe incluzii embrionare (Cohnheim). Se ajunge, astfel, în malformațiile mai serioase, la grave infirmități și la scurtarea duratei medii de viață.

Clasificare. După gradul de intensitate, malformațiile congenitale se împart în monstruozități, malformații propriu-zise și variante anatomice.

Monstruozitățile sînt tulburări de dezvoltare mari, vizibile la simplul examen exterior, ca monștrii dubli simetrici sau asimetrici. Sînt deseori incompatibile cu supraviețuirea — în cazul lipsei sau dezvoltării anormale a organelor indispensabile vieții (monștrii acardii, anencefali).

Malformațiile propriu-zise, macro- și microscopice, pot fi solitare sau multiple, de exemplu complexe de anomalii cardiace și vasculare. Nomenclatura existentă este uneori inadecvată: ignorează malformații asociate (aproape constante) sau se referă la un grad de intensitate rar întîlnit în practică. De exemplu, anencefalia prezintă încă alături de malformația cerebrală de fond, malformații severe ale scheletului craniului, rahidiene, endocrine etc. Pe de altă parte, niciodată nu există absența totală a creierului, sugerată de nomenclatură. *Malformațiile asociate realizează numeroase sindroame.* Clasificarea sindroamelor pe criterii nosologice rămîne pentru moment imposibilă. Nu se poate face decît excepțional, de exemplu în complexul de malformații consecutiv rujeolei prenatale identificat de Gregg. Clasificarea pe baze embriologice (interesarea unei anumite foițe embrionare), chimice (tulburările unui anume metabolism) sau mai ales pe organe interesate (sindrom oculo-auriculo-vertebral, oro-facial-digital, cerebro-hepato-renal) prezintă dificultăți. Descoperiri de noi asocieri cu precizarea unor prevalențe metabolice, a anumitor modificări concomitente ale altor organe sau sisteme de organe precum și identificarea formelor fruste, răsturnînd criteriile clasificației anterioare a sindroamelor a dus la un adevărat haos în acest domeniu al patologiei. Obișnuit,

Scanned with OKEN Scanner

în absența unor cunoștințe etio-patogenice mai precise, se recurge la denumiri eponime ca sindromul Marinescu-Sjögren, sindromul Goldenhar și altele. Precizarea relațiilor dintre malformațiile multiple asociate în vederea clasificării rămîne dificilă. Cele mai sigure sînt reperele morfologice legate de calendarul dezvoltării embrionare normale. Malformații întinse cerebro-rahidiene, asociate cu malformații craniene și ale scheletului axial iau naștere aproape simultan, date fiind relațiile reciproce și temporale dintre dezvoltarea neurală și scheletică. Tulburările irigației embrionare datorite malformațiilor cardiace determină apariția unor malformații asociate secundare: splinele multiple sau fisurile buzei și palatului (Willis).

Variantele de formă — reliefuri osoase, inserții musculare, diviziuni vasculare sau nervoase — țin de anatomia descriptivă. Importanța lor practică este limitată, în legătură mai ales cu probleme de chirurgie topografică și operatorie vasculară.

Incidența reală a malformațiilor este aproape imposibil de precizat. Ele corespund unui grup eterogen, cu manifestări foarte variabile ca importanță practică. Așa cum pe drept accentuează Warkany, cifrele statistice diferă în timp după interesul momentan pentru anumite tulburări de dezvoltare și delimitarea neprecisă dintre malformațiile majore și minore. Observația mai bună a noilor născuți, reducerea mortalității infantile prin infecții mascînd clinic tulburările de dezvoltare și includerea malformațiilor minore în statistici au dus la creșterea aparent continuă a incidenței malformațiilor, apreciată la 3% în patologia perinatală. Frecvența anomaliilor de dezvoltare variază și mai mult dacă se includ sau nu constatările statistice din avorturi, morți intrauterine și ale prematurilor. În avorturile spontane precoce malformațiile majore se întîlnesc în peste jumătate din cazuri (Stevenson) și există aberații cromozomiale în 22% din cazuri (Carr), adică de 50 ori mai mult ca la nou-născuții vii. Chiar embrionii umani din avorturi pentru motive sociale prezintă mieloschizis și polidactilie de cel puțin 10 ori mai frecvent decît nou-născuții la termen (Nishimura și colab). În sarcina tubară și *placenta praevia* incidența malformațiilor severe este foarte ridicată. Creșterea incidenței malformațiilor nou-născuților viabili după iminență de avort pare discutabilă și, dacă există, e redusă. Se admite curent că frecvența și gravitatea malformațiilor scade progresiv în morțile fetale mai tardive, *intrapartum* și neonatale. În sarcinile gemelare, malformațiile pot fi pînă de 3 ori mai frecvente ca la populația generală (Hendricks). Influența factorilor etnici, rasiali sau geografici asupra frecvenței malformațiilor majore pare mai puțin semnificativă decît a condițiilor „de mediu" economico-sociale. Copiii născuți din căsătorii consanguine prezintă mai des malformații.

În practică, corelația statistică dintre malformațiile congenitale și morbiditate este aproape imposibil de realizat. Rămîne semnificativă, în spitalele de copii, frecvența malformațiilor importante la copiii mici și scăderea lor treptată în raport cu vîrsta. Mortalitatea este în general de 20—25%. Decesul se produce în 1/3 din cazuri imediat după naștere și în 1/2 în cursul primului an. Aceste constatări pledează pentru existența unei adevărate selecțiuni naturale, în care tulburările de dezvoltare majore și asocierile morbide consecutive malformațiilor au un rol decisiv.

Scanned with OKEN Scanner

ETIO-PATOGENIE

Etio-patogenia malformaţiilor rămîne încă destul de obscură. Comparaţia cu teratogeneza experimentală poate expune la erori. Agenţi teratogeni diferiţi determină malformaţii identice prin acţiunea în aceeaşi perioadă, mai sensibilă, a dezvoltării embrionare. Pe de altă parte, receptivitatea speciilor la acelaşi agent teratogen variază în limite uneori foarte largi. Talidomida, practic lipsită de nocivitate pentru şoarece şi şobolan, este intens teratogenă pentru speciile iepure şi cobai. La om, există posibilitatea asocierii mai multor factori teratogeni greu de izolat în practică. În general, identificarea etio-patogeniei malformaţiilor congenitale cuprinde obligatoriu două etape: precizarea genezei formale şi apoi a genezei cauzale.

Teratogeneza formală se reconstituie prin comparaţia cu calendarul evoluţiei embriologice normale. Practic, momentul determinării procesului teratogen nu poate fi identificat. Urcă pînă la generaţii (sute şi mii de ani) înapoi în cazul unor malformaţii genetice. Momentul iniţial în acţiunile teratogene „de mediu", chiar cunoscute, nu poate fi determinat cu precizie la om. Aproape totdeauna se ignorează data exactă a fecundării. Durata lungă a graviditătii nu permite o anamneză precisă. În general, se admite că perioadele iniţiale ale dezvoltării sînt şi cele mai sensibile la acţiunile teratogene. Practic, însă, se poate preciza numai *perioada teratogenetică terminală* (Schwalbe). Aceasta se încadrează între 2—12 săptămîni pentru malformaţiile cerebrale, 3—8 pentru malformaţiile oculare şi cardiace, 3—9 pentru malformaţiile extremităţilor, 5—6 pentru malformaţiile buzei, 6—11 pentru malformaţiile dinţilor, 7—12 pentru malformaţiile urechilor, 9—10 pentru malformaţiile abdomenului şi 10—12 pentru malformaţiile palatului (Holle).

În *malformaţiile prin defect de dezvoltare („per defectum")*, cele mai frecvente, se produce oprirea dezvoltării organismului, a unei părţi din corp sau a unui organ. Rezultă *nanismul congenital*, general sau local, absenţa unui organ *(agenezie* sau *aplazie)*, dimensiuni reduse *(hipogenezie* sau *hipoplazie)* uneori pînă la *rudimente*. Tot aci intră *persistenţa* de structuri temporare ca fantele branhiale. Oprirea formării unor lumene poate fi totală *(atrezie, obliteraţie congenitală)* sau parţială *(stenoză congenitală)*. Organele bilaterale pot rămîne contopite. În *malformaţiile prin exces de dezvoltare („per excessum")* se constată aspecte de *monştri dubli* cu unele sau toate organele duble, *organe supranumerare* şi *rudimente în exces*. Pot exista manifestări de *gigantism congenital*, general şi local.

În *malformaţiile „per fabricam alienam"* se produc confuzii în planul dezvoltării diferitelor organe. Rezultă diverse anomalii de situaţie, denumite *ectopii* sau *heterotopii*, interesînd organe în totalitate şi porţiuni de organe sau de ţesuturi. Cînd distanţa dintre organele normal situate şi structurile rudimentare heterotopice este mai importantă vorbim de *coristoame* (Albrecht).

Teratogeneza cauzală se referă, pe de o parte, la *malformaţii genetice* care preced concepţia şi modificări cromozomice din sau curînd după perioada concepţiei şi, pe de altă parte, la *malformaţii dependente de factori „de mediu"* sau *peristatici*, denumite încă şi *„fenocopii"*. În circa 60 % din cazuri, cauza malformaţiilor rămîne însă neprecizată.

MALFORMAŢIILE GENETICE

Numeroase malformaţii se transmit ereditar după legile mendeliene. Deosebim *malformaţii congenitale moştenite cu*

Scanned with OKEN Scanner

caracter dominant, ca polidactilia sau rinichii polichistici și cu *caracter recesiv* de exemplu, microcefalia, hidrocefalia, sindromul Laurence-Moon-Biedl sau sindromul adreno-genital.

Aberațiile cromosomice stau la originea multor malformații. Asemenea anomalii se apreciază prin *metode citogenetice și studiul dermatoglifelor* palmare și plantare (Cummins). *Identificarea cromatinei sexuale*, adică a cromosomului X, caracteristic sexului feminin se realizează relativ ușor pe nucleii celulelor în interfază. *Cariotipul* se determină pe cromosomii somatici de limfocite, fibroblaste dermice sau chiar celule amniotice obținute prin amniocenteză, crescute în culturi de țesuturi. Diviziunile limfocitelor sînt stimulate prin fitohemaglutinină. Urmează blocarea mitozelor în metafază prin colchicină, separarea cromosomilor cu ajutorul unei soluții hipotone (Hsu), uscarea în aer liber și colorarea. Se fac microfotografii de mitoze la mărire puternică, cromosomii sînt decupați și clasați după nomenclatura internațională. Citogenetica folosește încă tehnici pentru liniile germinale din meioze, autoradiografii, microscopia în fluorescență și electronică. Cariotipul este desemnat prin numărul total de cromosomi (diploid = 2n) și cromosomii sexuali. Cariotipul uman normal este de 46,XY la bărbat și 46,XX la femeie. Anomaliile sale se împart în numerice și structurale. *Anomaliile numerice* comune la om sînt mai ales *aneuploidiile*, relativ puțin diferite de numărul diploid al cromosomilor normali (2n) și anume *trisomia* (2n + 1) și *monosomia* (2n—1). *Poliploidiile* sînt mai rare. Existența de două (sau mai multe) populații de cariotip diferit dă *mozaicuri* sau *himere*. *Anomaliile structurale*, mai greu de apreciat pe cariotip, se explică prin fracturi și reuniri anormale de cromosomi. Cele mai importante sînt *delețiile* (și *deficiențele*), *inversiile peri- și paracentrice* și diferitele forme de *translocații*.

Sindromul Down dat de *trisomia cromosomului 21* se întîlnește odată la 660 nașteri, mai frecvent în sarcinile după 40 de ani. Faciesul zis mongoloid, rotunjit cu fața turtită, fante palpebrale oblice cu epicanthus, buze groase, limbă voluminoasă și scrotală, se asociază cu întîrziere mintală, hipotonie, întîrzierea creșterii somatice și ponderale. Există încă anomalii craniene, oculare (iris pătat și fine opacități pe cristalin), ale pavilioanelor urechilor, extremităților, părului, pielii, cu aspecte simiene ale dermatoglifelor. Malformații cardiace se găsesc în 40% din cazuri și destul de frecvent persistența canalului atrio-ventricular comun. Sînt și anomalii cerebrale. Hipoplazia genitală antrenează sterilitate la bărbați și mai rareori la femei. *Sindromul Edwards*, cel mai frecvent după sindromul Down, este determinat de trisomia unui cromosom din grupul E (16—18) cu supraviețuire peste 1 an în 10% din cazuri. Se constată talie mică, deficiență mintală, occiput proeminent, nas turtit, urechi jos implantate, micrognație, stern scurt, pumn strîns prin flexiunea ireversibilă a degetelor, malformații cardiace, genito-urinare și hernie ombilicală. *Sindromul Patau*, constatat la copii cu trisomia unui cromosom din grupul D (13—15) se manifestă prin nanism, arinencefalie, malformații oculare, cheiloschizis, polidactilie, diverse malformații ale septurilor inimii și organelor genitale, nepermițînd supraviețuirea mai mult de un an. *Sindromul Lejeune („syndrome du cri du chat")* prezintă deleția parțială a brațului scurt al cromosomului 5 și se manifestă printr-un țipăt asemănător mieunatului în primul an de viață, datorită unor particularități de conformație anatomică laringiană. Se manifestă prin întîrziere mintală, microcefalie, hipertelorism (ochi îndepărtați) cu epicanthus, diverse alte anomalii ocu-

Scanned with OKEN Scanner

lare, cardiace, viscerale şi ale pliurilor palmare.

Sindromul Turner, întîlnit la femei, se caracterizează prin *monosomie X*. Alături de cariotipul obişnuit 45,XO se constată încă mozaicism XO/XX, deleţia cromosomului X şi izocromosomul X. Sindromul se întîlneşte în pînă la un sfert din avorturile spontane (Carr) şi în proporţie de 0,4‰ la nou-născute. Deosebim, deci, sindromul Turner fetal, foarte frecvent şi letal, de sindromul Turner la femeile viabile, mai rar, fără implicaţii patologice deosebite. Femeile, cromatin negative, sînt de talie mică şi prezintă disgenezie ovariană cu absenţa elementelor germinative. La naştere se constată frecvent edem trecător. Există încă anomalii cranio-faciale, ale gîtului *(pterygium colli*, adică gît scurt cu plici laxe ale pielii cefei şi implantarea joasă a părului), ale urechilor, extremităţilor, rinichiului (în potcoavă), inimii şi vaselor (coarctaţie aortică). La pubertate, se constată torace lărgit, sîni hipoplazici, depărtaţi între ei şi organe genitale externe de aspect infantil. *Malformaţiile genetice întîrziate* devin evidente abia după naştere, uneori chiar la adulţi. Se datoresc fie unor alterări tisulare, chimice sau enzimatice înăscute, asimptomatice la naştere, fie efectului întîrziat al genei anormale asupra maturării sau funcţiei definitive a structurilor din diverse facomatoze sau din bolile familiale miopatice.

MALFORMAŢIILE DEPENDENTE DE FACTORII DE MEDIU

Sînt, deseori, greu de identificat şi interpretat. Se datoresc unor numeroase cauze acţionînd diferenţiat în funcţie de un anumit moment critic al dezvoltării embrionului sau părţilor sale. Depind de natura, momentul acţiunii şi intensitatea agentului teratogenic. Gradienţii de susceptibilitate la agenţii teratogeni corespund gradienţilor fiziologici ai dezvoltării normale (Bellamy).

Infecţiile materne şi în special *virozele* din prima parte a sarcinei antrenează malformaţii multiple. *Rujeola* determină un sindrom identificat de Gregg, caracterizat prin *cataractă, malformaţii cardiace, surdomutitate şi deficienţă mintală.* Studii ulterioare, citate de Warkany, arată că rujeola prezintă risc de malformaţii la 61% cazuri în primele 4 săptămîni de gestaţie, 26% în săptămînile 5—8 şi 8% în săptămînile 9—12. În general posedă malformaţii numai 15% din copiii născuţi vii de mame cu rujeolă în primul trimestru al sarcinii. Un număr mai redus de malformaţii apar după *boala cu incluzii citomegalice, viroza herpetică tip 2, variola, vaccina, varicela, zona zoster, gripa, poliomielita, oreionul, rubeola, infecţiile cu virusurile Coxsackie* şi *ECHO.*

Infecţia prenatală cu *Toxoplasma gondii* poate antrena malformaţii severe macro- şi microscopice cerebrale şi oculare.

Nu se produc malformaţii în infecţii bacteriene materne, nici în tuberculoză sau sifilis.

Intoxicaţii iatrogenice sau accidentale în cursul sarcinii pot antrena severe malformaţii congenitale ale fătului. Sînt cunoscute malformaţiile membrelor superioare şi/sau inferioare: *amelia, focomelia*, sau *reducerea unor segmente osoase*, eventual asociate cu alte malformaţii cardiace, oculare, intestinale, renale şi ale urechii externe, apărînd în epidemie după tratamentul cu *talidomidă*. De asemeni, tentativele abortive cu *aminopterină* şi *metotrexat* sau tratamentele cu *agenţi alkilanţi* pentru boli de sistem în cursul sarcinii antrenează malformaţii severe. Efectele *chininei*, folosită ca abortiv, sînt discutate dar există observaţii de malformaţii congenitale cardiace, genitale sau ale membrelor în legătură cu această etiologie. Alte medicamente ca salicilatul de sodiu, diverse sedative

Scanned with OKEN Scanner

etc. sînt suspectate de efecte teratogene la fel ca și alcoolul, nicotina și cafeina, dar fără dovezi concludente clinice sau experimentele.
Foarte teratogene sînt experiențele cu injecții de *albastru de tripan*, *colchicină*, sau *uretan*.
Se menționează malformații în intoxicațiile materne cu *plumb* sau *mercur*.
Radiațiile ionizante. Iradierea embrionului uman poate determina diverse malformații cerebrale, ale membrelor sau oculare așa cum se poate verifica și experimental la mamifere. Aceasta motivează interzicerea tratamentelor cu iradieri de orice fel și limitarea examenelor radioscopice și/sau radiografice la femeia însărcinată, mai ales în prima perioadă a graviditățiii. Contaminarea radioactivă, după explozii atomice acționînd asupra gravidelor, determină malformații severe. Efectele mutagene ale unor asemenea iradiații nu sînt încă suficient cunoscute la om, dar existența lor este în general admisă. Sînt necesare încă noi studii asupra descendenților celor expuși la puternice doze de iradiații ionizante.
Tulburările de nutriție teratogenice mai bine cunoscute rămîn aproape exclusiv cele experimentale. *Avitaminoza A* antrenează malformații oculare ca anoftalmia și microftalmia (Hale) și urinare (Wilson și Warkany). De asemeni teratogenice pot fi: *excesul de vitamină A*, *deficiența de riboflavină sau acid folic* și, eventual, încă *avitaminozele C*, *D*, sau *E*. În multe cazuri de malformații umane există probabil tulburări de nutriție cu avitaminoze materne greu de separat de alți factori teratogeni.
Carența de oxigen poate fi invocată în malformații congenitale, mai ales oculare sau cardiace, în cadrul unor tulburări circulatorii grave și anemiei materne sau în leziuni placentare antrenînd importante tulburări circulatorii.
Temperatura ridicată exercită o influență teratogenică certă în condiții experimentale. La om, bolile febrile intercurente nu sînt obligator urmate de malformații.
Deficiențe hormonale determină numeroase tipuri de malformații. Este bine cunoscută frecvența cazurilor de *gușă* și *cretinism la descendenții din mame gușate* și scăderea, chiar dispariția acestor malformații în zonele unde s-a făcut consecvent iodoprevenția gușei.
Diabetul matern mai ales cu complicații vasculare, nefropatie și/sau retinită, antrenează hiperplazia insulelor Langerhans și o proporție crescută de malformații cardio-vasculare și ale membrelor. *Hormonii gonadali* în exces favorizează stări de intersexualitate.
Influența teratogenă exercitată de *cortizon* și *ACTH* nu este suficient precizată. Experimental, prin injecții de *insulină* în prima parte a sarcinii s-au obținut malformații severe. Trebuie accentuate *modificările secreției endocrine ale fătului însuși*, determinînd tulburări în dezvoltarea organelor țintă. Se pot cita pseudohermafroditismul prin disfuncție gonadală sau corticosuprarenală și hipoplazia corticosuprarenală consecutivă modificărilor hipofizare din anencefalie.
Factorii traumatici. Importanța traumatismului în teratogeneză este azi discutată. În perioada precoce, sensibilă, a dezvoltării embrionare, sediul profund, *in utero*, de la mamifere, exclude cu desăvîrșire traumatismul. *Compresiuni* pot fi *exercitate* numai de *fibromiomul uterin*, antrenînd malformații în 7,2% din cazuri. Concepția de malformații amniogene este azi perimată. Aderențele și bridele amniotice sînt rezultatul anencefaliei sau amputației intrauterine a extremităților și nicidecum cauza lor. Spre finele sarcinii pot apare *deformări* prin poziții anormale ca picior strîmb, luxații ale coapsei sau deformări ale coloanei, solitare sau însoțind alte malformații.
Tulburări de irigație ale embrionului cu malformații cardiace pot genera

Scanned with OKEN Scanner

noi malformații secundare interesînd splina, membrele sau buza și palatul. *Malformațiile* sînt încă *favorizate* de alți factori mai puțin bine definiți. Un *ovul fecundat tardiv (supramatur)* expune la tulburări de implantare, avort sau apariția malformațiilor. *Sarcinile mamelor peste 40 ani* se însoțesc mai frecvent de malformații. *Riscul* tulburărilor de dezvoltare este statistic mai mare *la primul născut* și apoi, *la marile multipare, de la sarcina 6-a mai departe.*

MONSTRUOZITĂȚI

Monstruozitățile sînt malformații externe, macroscopice, impresionante prin abaterea de la forma normală, apărute în stadiile precoce ale dezvoltării embrionare.

MONSTRUOZITĂȚI DUBLE

Monstruozitățile duble se produc în sarcinile gemelare.

Gemenii se împart în:

—*monozigotici*, proveniți dintr-un singur ou fecundat, identici din punct de vedere constituție genetică, sex și morfologie;

— *polizigotici*, proveniți din ovule multiple fertilizate în același timp. Acești gemeni nu sînt identici și prezintă între ei diferențe la fel ca frații din aceeași mamă.

Gemenii monozigotici, monocorionici și monoamniotici (cu o singură placentă și cavitate amniotică) sînt mai expuși la monstruozități duble, în special cei de sex feminin, în proporție de 2/1.

a) *Monstruozitățile duble libere* se întîlnesc inconstant la *gemeni simetrici*, egali, și totdeauna la unul sau mai mulți din *gemenii asimetrici*, dezvoltați în minus ca *acardii*. Existența unui acardiu este posibilă numai prin legăturile vasculare cu un gemen avînd inima normal dezvoltată. Acardii se împart în *hemiacardii* posedînd inimă cu malformații mai mult sau mai puțin severe și *holoacardii* total lipsiți de inimă cu varietățile *acefal* (fără extremitatea cefalică), *acorm* (fără jumătatea inferioară a corpului) și *amorf*.

b) *Monstruozitățile duble unite* (sau *dublicitățile*) pot fi simetrice și asimetrice. *Duplicitățile simetrice* provin în marea majoritate din coalescența a două arii embrionare gemelare alăturate, dezvoltate din același ou. Au putut fi *obținute experimental* la amfibiene și pești în stadiile precoce ale dezvoltării embrionare prin: constricția blastulei sau gastrulei (Spemann); grefe de jumătăți de gastrule cu organizatorii lor (Wessel; Mangold și Seidel); condiții anormale de mediu; tulburări mecanice sau chimice ale dezvoltării zigotului în perioada inițială a segmentării; fertilizare întîrziată (a ovulelor supramature).

Duplicitățile simetrice complete sînt formate din gemeni egali, simetrici, uniți în diferite moduri și prezentînd după caz părți comune (encefal, cord, sau tub digestiv) alături de organe și sisteme de organe separate. În plan vertical conjuncția ventrală poate fi supraombilicală totală *(cefalotoracopag)* sau parțială *(toracopag, sternopag, xifopag, prosopotoracopag, craniopag frontal, ianiceps)*, subombilicală sau supra- și subombilicală (diferiți *omfalopagi: ileoxifopag, ileotoracopag, cefalotoracoileopag)*. Conjuncția dorsală dă după nivel *pigopagul* sau *craniopagul occipital*. În plan orizontal poate exista conjuncția craniană *(craniopag parietal)* și caudală *(ischiopag)*.

Duplicități simetrice incomplete sînt *dicefalul, diprosopul* (craniu comun cu 2 fețe) și *dipigul*.

Duplicitățile asimetrice sînt monstruozități prin unirea unui monstru rudimentar *(parazit)* la un făt mai mult sau mai puțin bine format *(autozit)*.

Scanned with OKEN Scanner

Locul de unire poate fi capul *(craniopag parazitic, dicefal parazitic, epignat* şi *parazit orbitar)*, toracele *(toracopag parazitic, parazit epigastric, notomel)* sau bazinul *(ischiopag parazitic, pigopag parazitic, parazit sacrat)*. Morfologic, *parazitul* poate fi *acefal, acorm* sau *amorf*. În forma sa rudimentară, cea mai frecventă, se prezintă ca *teratom sacrat*.

Dintre monştrii dubli, numai xifopagii pot trăi până la vîrste mai înaintate. Separarea chirurgicală este posibilă. În multe duplicităţi asimetrice parazitul poate fi îndepărtat chirurgical.

Monstrul inclus sau *„foetus in foetu"* este un monstru parazitic inclus în abdomenul autozitului, în situaţie retroperitoneală înaltă. Reprezintă o monstruozitate cu totul rară. Poate fi diagnosticată şi la persoane mai în vîrstă prin examen radiografic şi tratată chirurgical.

MONSTRUOZITĂŢI SIMPLE

a) MONSTRUOZITĂŢILE TUBULUI NEURAL ŞI SCHELETULUI AXIAL

Anencefalia (fig. VIII-1-*A*) cu forma sa mai uşoară *hemicefalia* este asociată cu *acrania*. Monstrul are aspectul capului de broască prin protuzia globilor oculari de dimensiuni corespunzătoare vîrstei fătului. Anencefalia se însoţeşte de rahischizis şi modificări endocrine mai ales hipofizare şi suprarenale (vezi capitolul „Patologia glandelor endocrine"). Corespunde opririi primare a închiderii tubului neural. Regresia unor structuri cerebrale deja formate nu este exclusă deoarece globii oculari, de această origine, există şi nu sînt modificaţi. Anencefalia este cea mai frecventă monstruozitate majoră umană, incompatibilă cu supravieţuirea după naştere.

Cefalocelele sînt hernii ale conţinutului intracranian prin defecte craniene. Deosebim: *meningocelul* un sac conţinînd l.c.r. format din meninge şi piele şi *encefalocelul* conţinînd resturi cerebrale.

Hidrocefalia se produce mai ales prin malformaţii stenozante sau atrezia apeductului Sylvius, antrenînd atrofia creierului cu deformarea craniului, în special frontală. Poate fi însoţită de *malformaţia Arnold-Chiari*.

În *exencefalie*, nedezvoltarea cutiei craniene lasă creierul descoperit.

Rahischizisul total corespunde canalului rahidian deschis cu *amielie* şi însoţeşte de obicei anencefalia. *Rahischizisul parţial* se limitează la arcurile vertebrale lombare sau sacrum în *spina bifida occulta*, forma cea mai comună, o malformaţie fără gravitate clinică. *Spina bifida chistică*, în aceeaşi localizare, dar mult mai rară, se însoţeşte de hernierea circumscrisă a conţinutului canalului rahidian. Rezultă *mielomeningocelul*, cel mai frecvent, conţinînd structuri medulare şi meninge, *meningocelul* şi *mielocistocelul* cu transformarea chistică a canalului medular *(hidromielie)*. *Mieloschizisul* poate însoţi mielomeningocelul ca zonă de canal rahidian limitată de ţesut medular.

Iniencefalia, foarte rară, este retroflexia capului cu faţa orientată în sus. Ceafa (inionul) lipseşte. Scalpul se continuă cu pielea regiunii lombodorsale sau sacrate datorită unor mari anomalii osoase şi neurale.

b) MONSTRUOZITĂŢILE EXTREMITĂŢII CEFALICE

Ciclopia sau **synopsia** se însoţeşte de *arinencefalie*. Există un singur ochi median sau 2 ochi atrofici într-o orbită mediană unică. Se asociază malformaţii cerebrale, mai ales rinencefalice, şi ale oaselor craniului cu apariţia unei proboscide situată supraocular. *Cebocefalia* („capul de maimuţă") diferă puţin de ciclopie. Există 2 ochi foarte apropiaţi de linia mediană cu modificări similare cerebrale, scheletice şi proboscide.

Fisurile faciale şi ale palatului uni- sau bilaterale, prezintă azi mai puţină gravitate clinică. Tratamentul chirur-

Scanned with OKEN Scanner

gical al buzei de iepure și gurii de lup dă aproape totdeauna bune rezultate. **Micrognatia** și **agnatia,** defecte în minus ale mandibulei, pot fi însoțite de ciclopie și *sinotie* adică unirea ventrală a urechilor. **Aprosopia** este cea mai pronunțată monstruozitate cefalică.

c) MONSTRUOZITĂȚILE PERETELUI TORACO-ABDOMINAL

Cuprind *fisura sternală* cu sau fără *ectopia inimei*, *fisura ombilicală cu eventrația viscerelor abdominale* și *fisura abdominală* cu *extrofia vezicii urinare*, uneori însoțită și de *epispadias*.

d) MONSTRUOZITĂȚILE EXTREMITĂȚILOR

Pot interesa unul sau mai multe membre. Forma cea mai comună este *polidactilia* (fig. VIII-1-*B*, *C*), fără importanță pentru viitorul individului, transmisă ereditar în sindromul Laurence-Moon-Biedl.

Aplaziile sau hipogeneziile primare ale membrelor prezintă numeroase varietăți. Nomenclatura este complexă și duce deseori la confuzii. Numim *amelie* lipsa extremităților, *abrachie* absența membrului superior, *acheirie* a mîinii și *apodie* a membrului inferior. *Simpodia* sau *sirenomelia* este contopirea membrelor inferioare asociată cu malformații ale bazinului și genito-urinare. *Micromelia* reprezintă dezvoltarea globală în minus a extremităților. *Focomelia* este scurtarea membrelor prin lipsa oaselor intercalare (umărul se continuă aproape direct cu mîna și bazinul cu piciorul). În *peromelie* extremitățile se termină în bont prin reducerea oaselor mîinii sau piciorului. *Ectrodactilia* și *pero-*

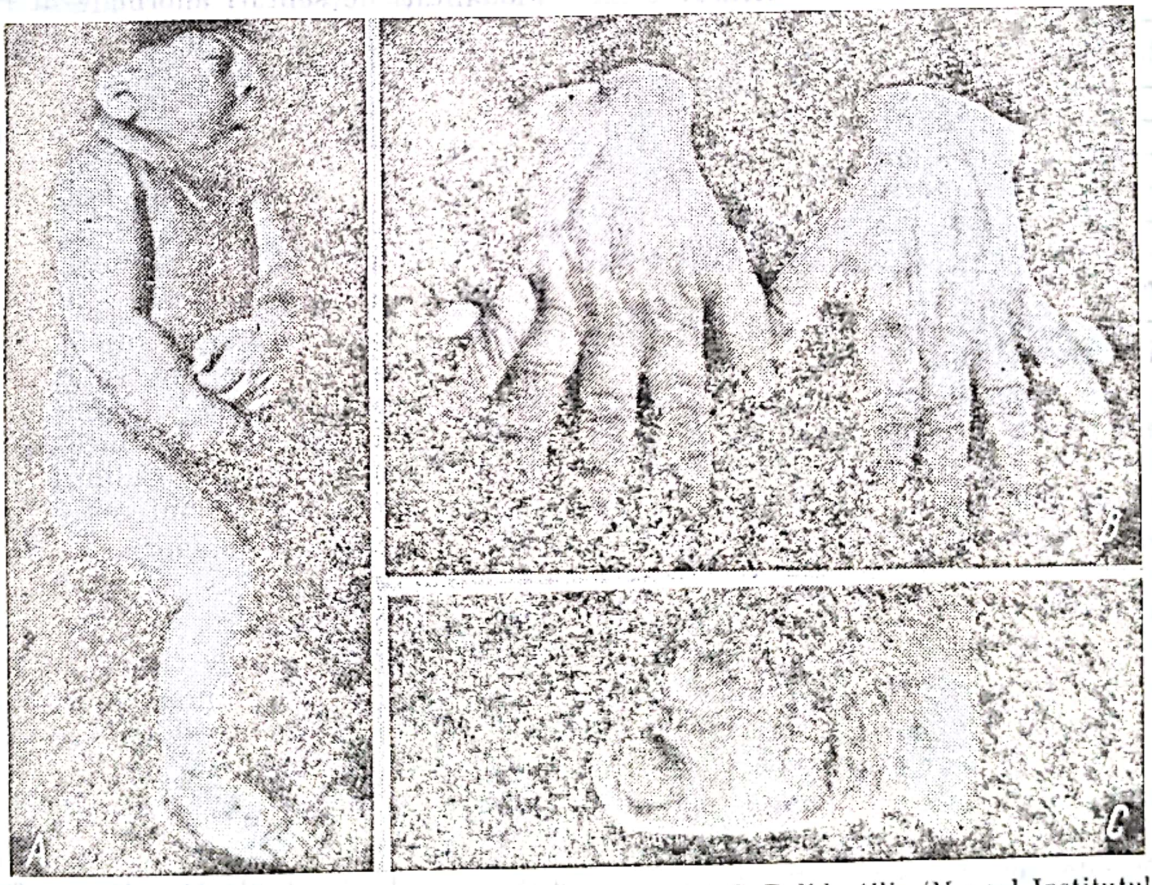

Fig. VIII—1. Monstruozități. *A*. Monstru anencefal. *B*, *C*. Polidactilie (Muzeul Institutului Medico-Legal).

Scanned with OKEN Scanner

dactilia corespund la diverse tipuri de *hipodactilie*. Degetele se contopesc în *sindactilie* şi pot lua aspecte anormale în „pensă de homar". Recent s-a putut constata apariţia frecventă a monstruozităţilor extremităţilor după tratamentele cu talidomidă la începutul graviditătii. Asemenea malformaţii primare trebuie net deosebite de *malformaţii cu reducere, secundare, adevăratele amputaţii intrauterine*. Contrar părerii clasice, acestea constituie o excepţie.

MALFORMAŢII

Caracterul proteiform al malformaţiilor majore şi minore cu etiologia cel mai deseori neprecizată, creează reale dificultăţi pentru clasificarea proceselor disontogenetice. În cele ce urmează prezentăm malformaţiile folosind următoarea clasificare:

— malformaţii prin oprirea în dezvoltare;
— malformaţii prin dezvoltare în minus;
— malformaţii prin dezvoltare în plus;
— distopii malformative;
— stări de intersexualitate;
— malformaţii vestigiale;
— pseudotumori şi tumori disontogenetice;
— erori (defecte) înnăscute, în special de metabolism.

a) **Malformaţiile prin oprirea în dezvoltare.** *Disrafiile* sînt defectele de închidere sau coalescenţă ale anumitor părţi embrionare. *Defectele de închidere (schizis)* mediane ale tubului neural (rahischizis complet) şi fisurile ventrale (sternală, abdominală) întinse nu permit supravieţuirea. În forme limitate se pot însoţi de expunerea la suprafaţa corpului a organelor normal închise (extrofia vezicii urinare, mielocelul), sau hernii (ombilicală, meningocel etc). Pot exista numai modificări de formă exterioară în fisurile uretrei (hipospadias sau mai rar epispadias) şi fisurile laterale ale feţei (buză de iepure şi gură de lup). Alteori anumite malformaţii rămîn latente, descoperite întîmplător la un examen clinic, de exemplu *spina bifida occulta*. *Anomaliile septării* antrenează comunicări anormale ale cavităţilor inimei (fig. VIII-2). Comunicările interatriale şi interventriculare se pot asocia cu stenoza arterei pulmonare, transpoziţiile trunchiurilor arteriale şi canal arterial deschis etc., antrenînd apariţia complexelor malformative sau sindroamelor studiate la patologia inimii. O simplă comunicare interatrială (gaura Botal), constatată la naştere, corespunde deseori la întîrzierea dezvoltării normale a cordului şi se închide spontan după cîteva luni.

Anomaliile contopirii canalelor Müller determină dedublări complete uterine şi vaginale sau mai ales diferite modalităţi de septări anormale uterovaginale. Acestea fac imposibilă sarcina normală. Fig. VIII-3 provine dintr-un caz letal de uter septat unde orificiul cervical, mai strîmt, favorizase într-o parte retenţia de secreţii endometriale şi piometrie cu peritonită consecutivă, în timp ce a doua cavitate uterină nu prezenta modificări patologice (Şt. Niculescu).

Stenozele tubului digestiv (esofagiană, pilorcă, ale intestinului subţire şi rectului), căilor biliare, vaginului şi *atreziile* se explică prin încetinirea sau sistarea dezvoltării. Calibrul formaţiunilor anatomice interesate rămîne mai strîmt în stenoze. Atreziile cu obliterare totală şi structură de cordon epitelial plin corespund la oprirea într-un stadiu embrionar cu totul incipient de mugure celular plin. Stenozele vasculare (pulmonare, aortice, coarctaţia) se explică prin mecanisme similare. În trecut s-a atribuit o importanţă exagerată inegalităţii diviziunii bulbului arterial. Îngroşarea inegală a perniţelor atrio-ventricu-

Scanned with OKEN Scanner

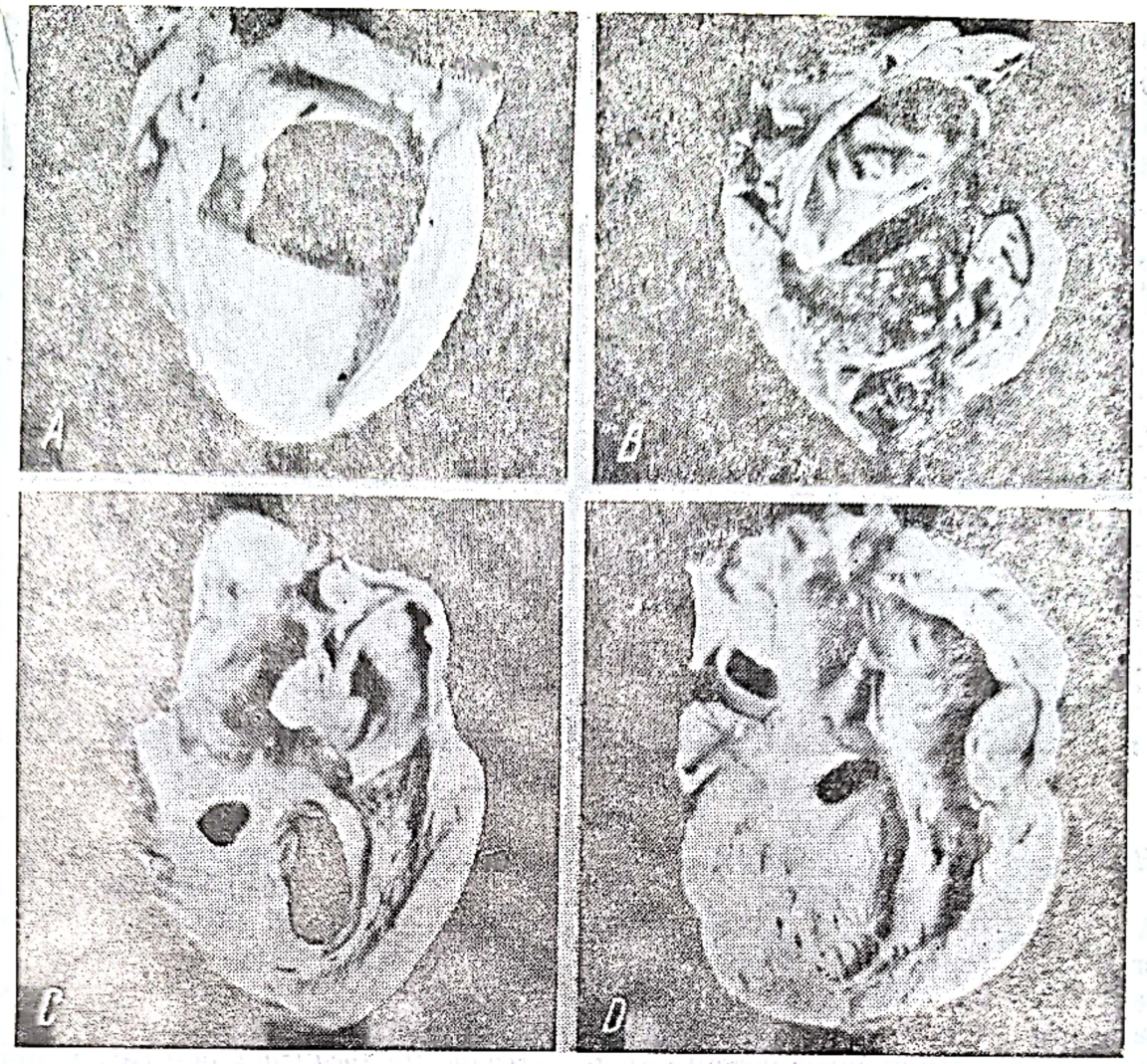

Fig. VIII—2. — Defecte septale în malformaţii cardiace. *A*. Comunicare interatrială largă prin gaura ovală deschisă. *B, C, D*. Comunicări interventriculare (cazuri Sp. Popescu-Miclo-şanu).

lare, antrenînd modificări hemodinamice fetale, pare cauza stenozei unuia sau altuia din marile orificii arteriale (Shaner).

Persistenţa unor membrane la extremităţile tubului digestiv şi aparatului genito-urinar (membrana faringiană, sau anală, sau cloacală) este tot o oprire în dezvoltare, constatată la naştere.

Herniile congenitale depind de oprirea dezvoltării peretelui abdominal anterior sau diafragmului, defectele coalescenţei mezourilor (fosete duodenale anormale), persistenţa canalului peritoneo-vaginal (în herniile inghinale externe) sau anomaliile de osificare craniene sau rahidiene în meningocele. Encefalocelul, de morfogeneză mai complexă, nu reprezintă simpla herniere a substanţei cerebrale printr-un defect osos, ci mai ales dezvoltarea anormală primară, în exces, a substanţei cerebrale.

Diverticulii esofagieni, duodenali, intestinali sau vezicali se produc prin minime opriri în dezvoltarea musculaturii netede favorizînd hernierea mucoasei, apărută cîteodată destul de tardiv după naştere.

b) **Malformaţiile prin dezvoltare în minus** cuprind hipoplazia (hipogenezia) şi aplazia (agenezia).

Scanned with OKEN Scanner

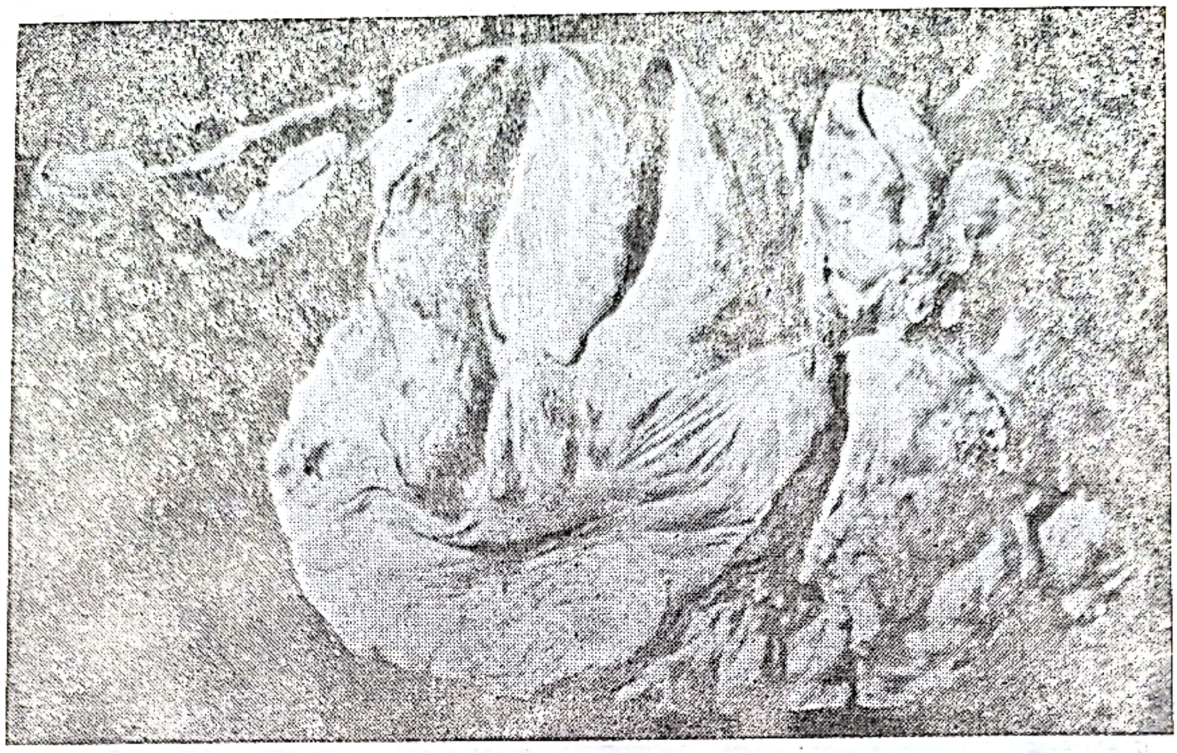

Fig. VIII—3. — Uter septat.

Hipoplazia poate fi generalizată, sistematizată sau localizată.

Nanismul congenital sau întîrzierea creşterii intrauterine se manifestă prin talie şi greutate subnormale constatate la naştere şi persistînd în viaţa extrauterină. Această evoluţie permite diagnosticul diferenţial cu prematuritatea unde ulterior creşterea se face normal. În nanosomia congenitală lipsesc modificările hormonale întîlnite la piticii hipofizari sau din alte endocrinopatii. Într-un număr de cazuri, nanismul congenital se asociază cu microcefalie sau megalencefalie, malformaţii cardio-vasculare etc. Se întîlneşte în sindroamele Marinescu-Sjögren, Cornelia de Lange şi în progerie.

Acondroplazia este o malformaţie osoasă deseori moştenită ereditar cu aspect de pitici acondroplazici, disproporţionaţi. Extremităţile scurte contrastează cu capul şi toracele mai mari. Deosebim o formă de acondroplazie fetală letală (condrodistrofia fetală, sau nanismul „tanatoforic") de acondroplazia vîrstelor mai mari.

Hipoplazii sistematizate se constată în infantilismul cardio-vascular, şi infantilismul genital feminin sau masculin, unde hipoplazia testiculară şi a căilor genitale dependente se însoţeşte de criptorhidism.

Hipoplazia localizată la ficat, tiroidă, suprarenale, sau rinichi se manifestă prin scăderea în volum şi greutate. Numai uneori este însoţită şi de alte modificări macro- şi microscopice de exemplu reducerea de piramide şi de nefroni cu bogăţia structurilor interstiţiale, inclusiv fibre musculare netede, în nefrita hipogenetică (V. Babeş). În anencefalie, corticosuprarenala este foarte atrofiată spre deosebire de medulosuprarenală nemodificată. În cadrul hipoplaziei intră încă unele malformaţii nervoase ca atrofia cerebeloasă, defectele corpului calos, microcefalia, microgiria şi porencefalia în sensul unui defect cortical comunicînd cu sistemul ventricular, de natură congenitală.

Agenezia se exemplifică cu agnatia (absenţa congenitală a mandibulei),

Scanned with OKEN Scanner

agenezia tiroidei din unele cazuri de cretinism, precum și agenezia unui singur organ, rinichi sau plămîn. Agenezia renală se însoțește de agenezia ureterului de aceeași parte cu terminare oarbă, la distanță de loja lombară. Aceasta arată influența inductoare a mugurelui ureteral wolffian pentru formarea definitivă a rinichiului din blastemul metanefrogen. Frecvent se asociază și alte malformații genito-urinare. În agenezia pulmonară, bronhia principală se termină orb sau cu un mic nodul cuprinzînd rudimente bronșice și pulmonare.

În agenezie și hipogenezie, alături de oprirea dezvoltării și creșterii este posibilă încă regresia structurilor embrionare deja formate, așa cum s-a arătat mai sus pentru anencefalie.

c) **Malformațiile prin dezvoltare în plus** (în exces) se împart în generalizate și localizate. Tot aci trebuie încadrate organele supranumerare (sau accesorii) și rudimentele heterotopice de țesuturi și organe.

Gigantismul congenital, familial, se caracterizează prin talie și greutate sporite la naștere, creștere accelerată și maturare scheletică din copilărie cu unele trăsături similare acromegaliei, macrocranie, anomalii cerebrale justificînd denumirea de gigantism cerebral, palat înalt și prognatism, cu funcții endocrine normale.

Megacolonul congenital (boala Hirschsprung) se însoțește uneori de gigantism vezical și megaureter. Constatarea sa mai frecventă în sindromul Down și asocierea cu alte malformații în jumătate din cazuri dovedesc natura sa disontogenetică. O trăsătură importantă este aganglioza (agenezia formațiilor neurovegetative) a porțiunii contractate a colonului, continuînd porțiunea dilatată și hipertrofiată. Pot fi încă menționate malformații localizate cu dezvoltare în exces cutanată (keratoza palmară și plantară), macroglosia sau macrocheilia.

Organele supranumerare sînt situate în apropierea organului principal sau la distanță. Exemple se pot da splinele supranumerare, tiroidele aberante în sediu cervical, lingual sau retrosternal, paratiroidele multiple și în sedii neobișnuite de exemplu incluse în timus, rinichii multipli (însoțiți de uretere multiple), suprarenalele accesorii migrate în vecinătatea organelor genitale masculine și feminine, pancreasul accesoriu, polimastia cu glande mamare heterotopice în axilă sau regiunea vulvară și polidactilia. Un grad minor al acestui tip de malformație este reprezentat de lobii accesorii ai plămînului (lobul azigos, sediu de predilecție al unor leziuni tuberculoase), ai ficatului, atîrnați pe fața sa inferioară (hepar succenturiatum) sau schița unei lobulații la rinichi (lobulația zisă fetală). Organele supranumerare pot suplini funcția organului principal lezat sau extirpat prin hipertrofie compensatoare (vicariantă), de exemplu splinele accesorii după splenectomie. Mamelele heterotopice secretă lapte în perioada lactației. Sistarea funcției ovariene se însoțește de hipertrofia corticosuprarenală adenomatoasă *(struma lipomatosa suprarenalis)* și de adenomatoză în suprarenalele aberante (Marchand). Organele supranumerare pot avea patologie similară organului principal. În boala Recklinghausen osoasă, adenomul unei paratiroide aberante se găsește mai greu, punînd probleme operatorului. În practică este necesară verificarea dacă organul heterotopic este într-adevăr supranumerar. O tiroidă lingual, extirpată în absența tiroidei principale în sediu normal, expune la mixedem. Extirparea unui rinichi distopic, ca o tumoare a bazinului, la nefrectomizatul de cealaltă parte, antrenează moartea prin anurie.

Rudimentele heterotopice (coristoame, Albrecht), de aceeași origine ca organul principal posedă deseori structură histologică simplificată reproducînd ti-

puri mai ancestrale din histo- şi organogeneză. *Rudimentele mamare* din axilă (fig. VIII-4) sînt formate dominant din canale galactofore nedeschise la suprafaţa pielii sau se limitează la politelie (mameloane supranumerare). *Rudimentele pancreatice* (fig. VIII-5) din duoden, stomac, intestin, diverticul Meckel, colecist, splină, sînt formate mai ales din pancreas exocrin, sau numai din canale, sau din canale înconjurate de musculatură netedă în

Fig. VIII—4. — Rudimente mamare heterotopice în axilă. *A*. Structuri glandulare mamare. *B*. Canale galactofore (care nu se deschid la suprafaţa pielii).

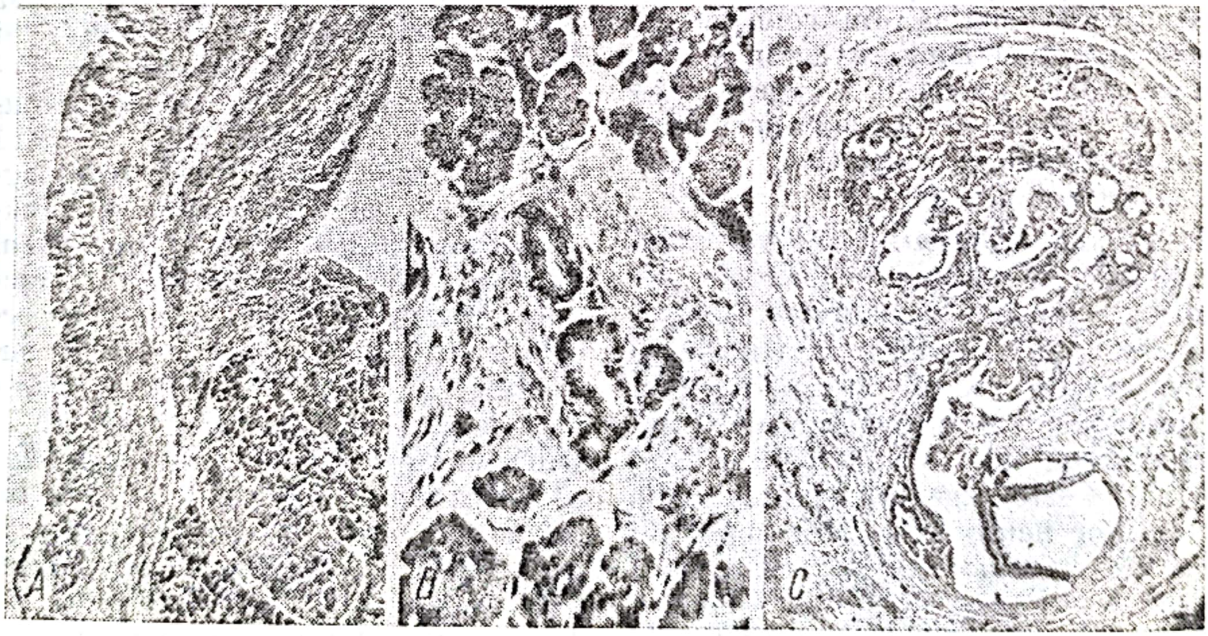

Fig. VIII—5. — Rudimente de pancreas heterotopic în peretele gastric. *A*. Nodul pancreatic în peretele gastric. *B*. Acini seroşi şi canale pancreatice. *C*. Doi noduli adenomatoşi de tipul pancreasului exocrin cu prevalenţa structurilor ductale (mai ales jos), încercuiţi de un manşon de fibre musculare netede.

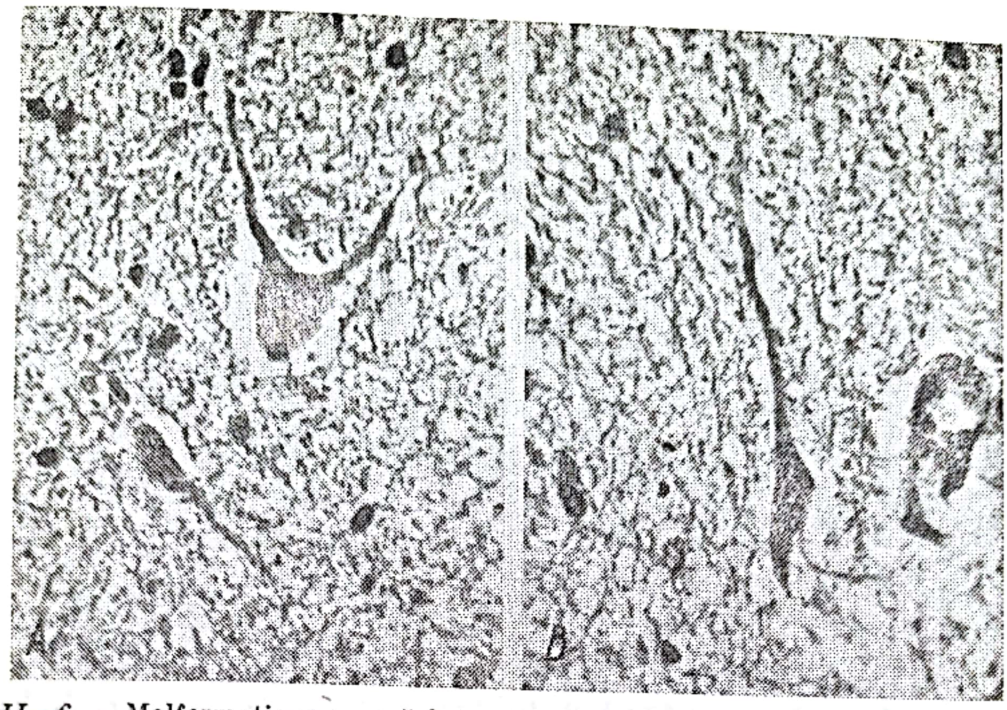

Fig. VIII—6. — Malformaţie nervoasă heterotopică. *A, B.* Neuroni de tipul celulelor Purkinje din cerebel şi elemente gliale. Edem supraadăugat.

adeno-mioamele tractului digestiv. *Rudimente nervoase heterotopice* se găsesc în afara encefalului (aşa-zisele glioame nazale), în leptomeningele craniene şi spinale. În fig. VIII-6 se văd celule, amintind elementele Purkinje din cerebel, dintr-un mic nodul heterotopic, constatat la necropsia unui copil bolnav de leptomeningită letală, cu leziuni inflamatorii relativ discrete. Moartea s-a produs subit. Edemul acestei formaţiuni, de dimensiuni mici, a dus la compresia bulbului învecinat (Şt. Niculescu).

Structurile rudimentare prezintă aceeaşi histo-fiziologie ca şi organul principal în stare normală şi patologică. Se explică astfel necroze pancreatice şi pancreatite necrotico-hemoragice în rudimentele pancreatice prin activarea sucului pancreatic (Willis; Şt. Niculescu). Aceleaşi influenţe hormonale acţionează asupra glandelor mamare din sîni şi rudimentelor mamare din axilă sau regiunea vulvară, inghinală etc. Rezultă fibroadenoame de tip mamar apărute simultan în ambele localizări (fig. VIII-7) şi mastopatie sclerochistică Reclus inghinală (Şt. Niculescu). Cancerizarea unor asemenea structuri rudimentare este posibilă. Se recunoaşte prin leziuni de cancer mamar în axilă asociate cu formaţii mamare tipice la periferie.

Structurile rudimentare heterotopice ca şi organele accesorii apar mai ales prin focare multiple de organizare într-un teritoriu organo-formator mai întins (Willis). Exemple se pot da formaţii mamare aberante pe traseul fostelor creste lactee de la axilă la inghine sau rudimentele pancreatice în diferite regiuni ale tubului digestiv subdiafragmatic. Alte modalităţi, mai rare, ale morfogenezei structurilor supranumerare heterotopice au fost bine discutate de Willis. Este certă scoborîrea formaţiunilor splenice sau suprarenale alipite de gonade. Parte de organ se poate sechestra în chisturile epidermoide, bronşice sau intestinale. Heteroplazia sau diferenţierea anormală a unei părţi din mucoasa esofagiană (intestinul anterior embrionar) în chisturi mediastinale poate da rudimente pancreatice uneori chiar bo-

Scanned with OKEN Scanner

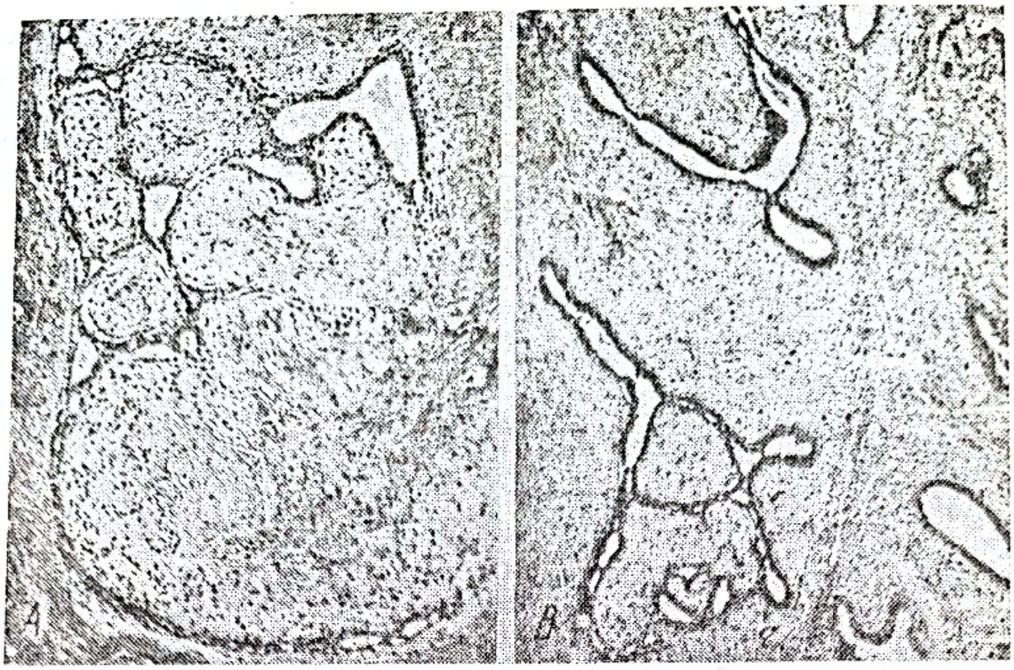

Fig. VIII—7. — *A.* Fibroadenom de tip mamar în axilă la o femeie de 28 de ani. *B.* Fibroadenom mamar în sînul de aceeaşi parte.

gate în insule Langerhans (Şt. Niculescu şi colab). În diverticulul Meckel, la distanţă de teritoriul organo-formator duodenal, pancreasul aberant apare tot prin heteroplazie. Mai greu de explicat sînt excepţionalele chisturi epiteliale din grosimea peretelui cardiac şi splinei.

d) **Distopiile malformative** sînt anomalii de poziţie din cursul dezvoltării unui organ sau structurilor accesorii şi rudimentare heterotopice. Lipsa coborîrii testiculului şi epididimului în bursă cu oprire în abdomen sau canalul inghinal se numeşte retenţie testiculară *(retentio testis)*. Ectopia testiculară crurală sau perineală reprezintă distopia în afara traseului coborîrii testiculare obişnuite. Criptorhidia este lipsa ambilor testiculi (reţionaţi) din burse şi antrenează sterilitatea. Condiţiile locale de mediu, mai ales termice, împiedecă instalarea spermatogenezei în testiculul reţionat. Macroscopic, acesta este micşorat uneori pînă la dimensiunile bobului de fasole. Microscopic (fig. VIII-8, VIII-9) aspectele diferă cu vîrsta, evoluînd spre scleroză. Tubii seminiferi conţin numai elemente de susţinere Sertoli. Prezenţa celulelor Leydig funcţionale, uneori chiar prezentînd hiperplazie difuză sau nodulară, pseudoadenomatoasă, explică existenţa caracterelor sexuale secundare normale din criptorhidie. Distopia renală malformativă se caracterizează prin poziţia rinichiului în bazin cu pedicul vascular jos implantat, scurt, şi ureter corespunzător, necudat. Aceasta permite diagnosticul diferenţial cu ptoza renală cîştigată. În acest caz se constată pedicul vascular normal implantat şi alungit cu ureter cudat. Forme minore de distopii sînt colecistul suspendat de un mezou sau colonul mobil prin lipsa coalescenţei mezocoloanelor. Mobilitatea anormală expune la torsionare (cu infarctizare hemoragică) şi tulburări de tranzit intestinal (prin volvulus).

e) **Stările de intersexualitate** sînt malformaţii complexe ale gonadelor şi căilor genitale dependente însoţite de modificarea caracterelor sexuale secundare. Precizarea sexului se face prin

Scanned with OKEN Scanner

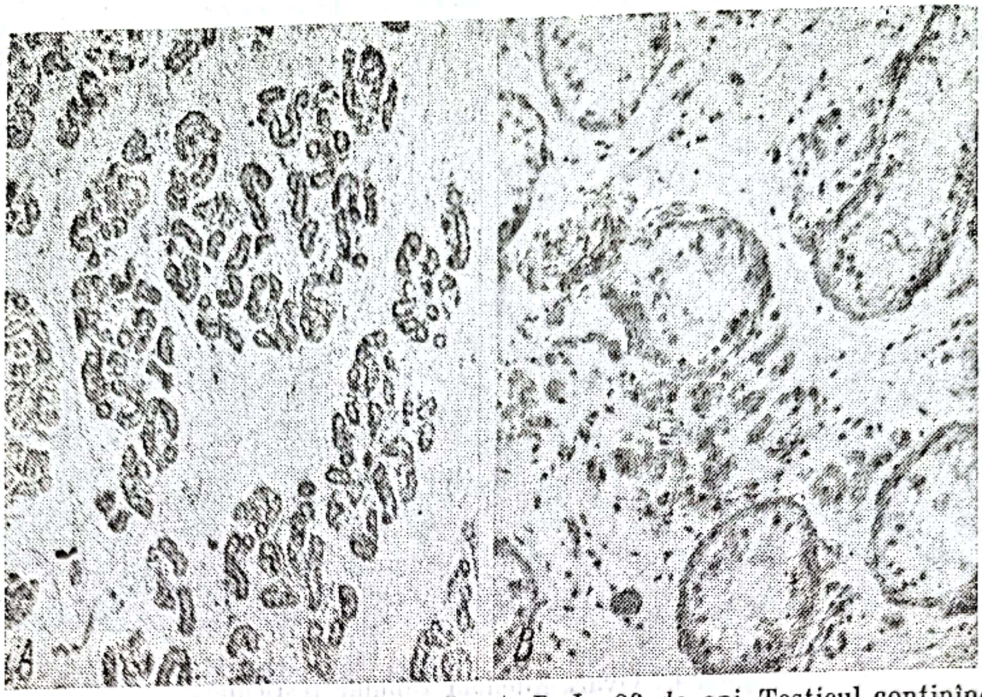

Fig. VIII—8. — Criptorhidie. *A*. La nou născut. *B*. La 23 de ani. Testicul conținînd numai celule Sertoli și proliferare întinsă difuză de celule Leydig.

determinarea cariotipului, studiul cromatinei sexuale și biopsia gonadelor. Devin posibile astfel acțiuni terapeutice endocrinologice sau chirurgicale pentru mai buna integrare socială a indivizilor greu handicapați psihic și organic prin asemenea tulburări de dezvoltare.

Hermafroditismul adevărat cu aspecte somatice ambivalente bine cunoscute

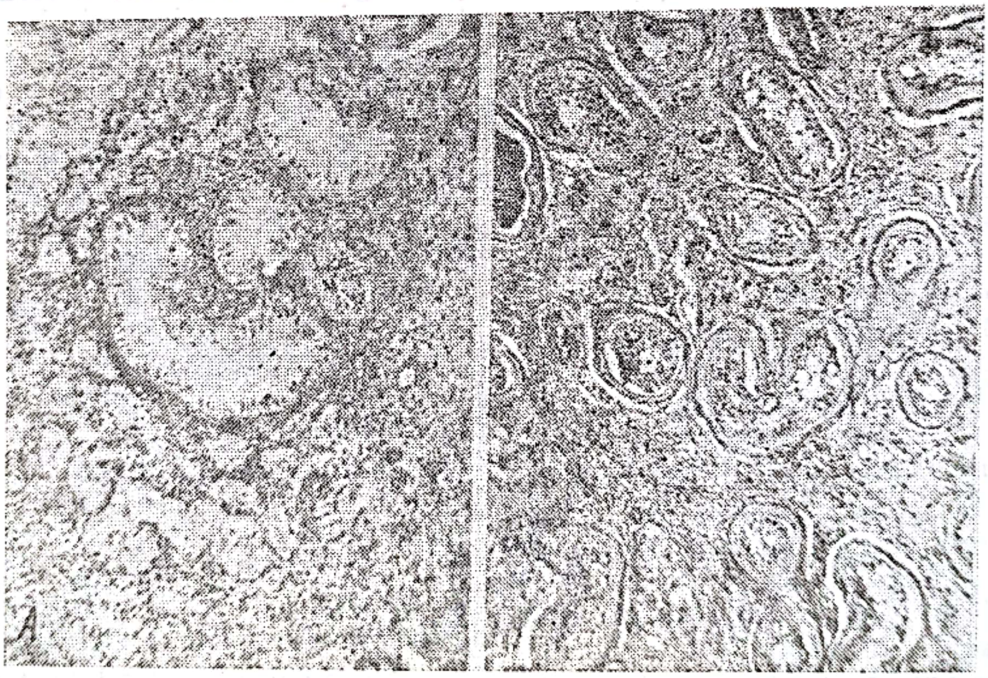

Fig. VIII—9. — Criptorhidie. *A*. La 36 de ani. Tubi seminiferi conținînd numai celule Sertoli și proliferare întinsă difuză de celule Leydig. *B*. La 62 de ani. Tubi seminiferi atrofici cu îngroșarea membranei proprii și scleroză în interstițiu.

Scanned with OKEN Scanner

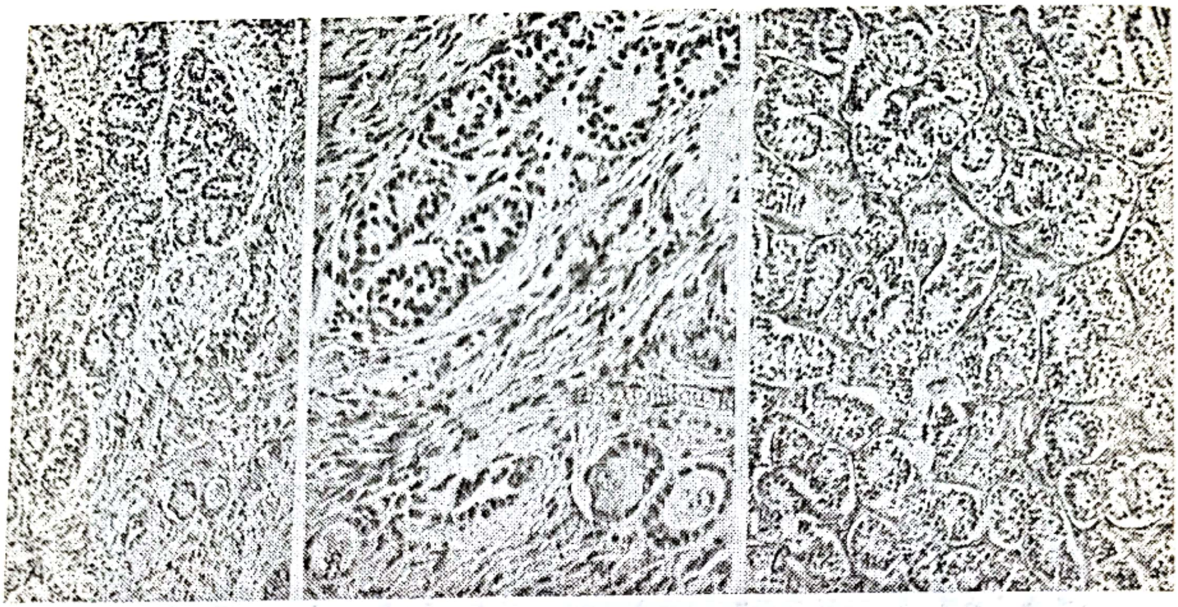

Fig. VIII—10. — Ovotestis. *A*, *B*. Copil de 1 an. Structuri testoide și foliculi ovarieni (jos). *C*. Ovar. Adenom tubular testicular.

din arta statuară greco-romană rămîne excepțional. Hermafroditul prezintă ovar de o parte și testicul de alta cu căile genitale corespunzătoare. Pot încă exista structuri ambigue masculine și feminine în ovotestis (fig. VIII-10 *A*, *B*) bilateral ori asociat cu testicul sau ovar de cealaltă parte. *Pseudohermafroditismul*, mai puțin rar, în special în forme minore, se împarte în pseudohermafroditism masculin și feminin.

Pseudohermafroditismul masculin se caracterizează prin gonade masculine, cariotip normal 46,XY și modificări genitale externe. Hipoplazia penisului, criptorhidia și eventual hipospadiasul antrenează la naștere confuzia cu sexul feminin. La pubertate, apar caractere sexuale secundare masculine necesitînd rectificarea stării civile.

Pseudohermafroditismul feminin este cel mai deseori un sindrom congenital adreno-genital. Hipersecreția androgenilor de origine suprarenală antrenează un aspect masculinizant al organelor genitale externe (în special clitoris peniform) și modificarea caracterelor sexuale secundare. Pseudohermafroditismul feminin, în afara sindromului adreno-genital se întîlnește numai în 3% din cazuri. Se constată aspecte genitale externe și caracteristici sexuale secundare de tip masculin la femei prezentînd cariotipul 46,XX, cu ovare și căi genitale normale. Urmează tratamentelor cu androgeni din cursul gravidității. Poate fi încă provocat de existența unui arenoblastom al mamei, în special adenomul tubular testicular al ovarului (fig. VIII-10 *C*) provenit din vestigii ale gonadei primitive bisexuate. Creșterea frecvenței pseudohermafroditismului feminin constatată după 1958 a fost atribuită folosirii exagerate a progesteronului și substanțelor înrudite pentru tratarea iminenței de avort și avorturilor habituale (Wilkins).

Anomaliile cromozomilor sexuali determină numeroase sindroame nu totdeauna precis delimitate. *Sindromul Turner* la femei cu cariotipul 45,XO și variantele sale se însoțește cu disgenezie ovariană, absența cromatinei sexuale și morfotip masculinizant. *Sindromul Klinefelter*, la bărbați, cu cariotipul 47,XXY sau variantele sale

Scanned with OKEN Scanner

de mozaicuri, prezintă cromatină sexuală. După pubertate, se constată hipogonadism prin atrofie testiculară cu absența spermatogenezei. Fenotipul sexual este masculin fără malformații genitale externe. Există însă aspecte eunucoide: talie înaltă, tulburări hormonale, ginecomastie și pilozitate de tip feminin.

f) **Malformațiile vestigiale.** Structurile vestigiale corespund fie unor organe dispărute în cursul dezvoltării embrionare, fie unor structuri tranzitorii ale organogenezei (canalul tireoglos). Numărul diferitelor vestigii la om este foarte mare, dar ele se observă numai în condiții patologice sau întîmplător. *Resturile branhiale.* Provin din aparatul branhial format din arcurile branhiale delimitînd la interior pungile branhiale. Acestea sînt originea unor părți ale aparatului auditiv, amigdalelor, timusului, paratiroidelor și poate lobilor laterali tiroidieni. La exterior șanțurile branhiale evoluează spre sinusuri cervicale, complet dispărute la normal. *Chisturile branhiale*, latero-cervicale, deseori fistulizate, cele mai frecvente în patologie, se confundă clinic inițial cu tuberculoza limfoganglionilor cervicali. Biopsia permite diagnosticul. Se constată (fig. VIII-11) perete de aspect limfo-epitelial și conținut chistic. Epiteliul este cilindric ciliat pseudo-stratificat sau malpighian, foarte rareori cu elemente mucoide, corionul bogat în foliculi limfoizi. Cu vîrsta și datorită patologiei supraadăugate, epiteliul devine dominant malpighian și corionul prezintă atrofia foliculilor limfoizi și scleroză (Șt. Niculescu și colab). Rareori epiteliul posedă anexe epidermice sau se continuă cu glande de tip salivar. Încă mai rar se găsesc rudimente timice sau paratiroidiene. Fistulizarea și suprainfecția conținutului chistic antrenează ulcerarea epiteliului și reacții granulomatoase de corp străin, de exemplu granulomul colesterolic. Cancerizarea, excepțională, apare la vîrste mai înaintate cu aspecte de carcinom chistico-papilar. Malformații branhiogene mai rare sînt sinusurile interne deschise în faringe, fistulele complete faringo-cutane și resturile de arc bran-

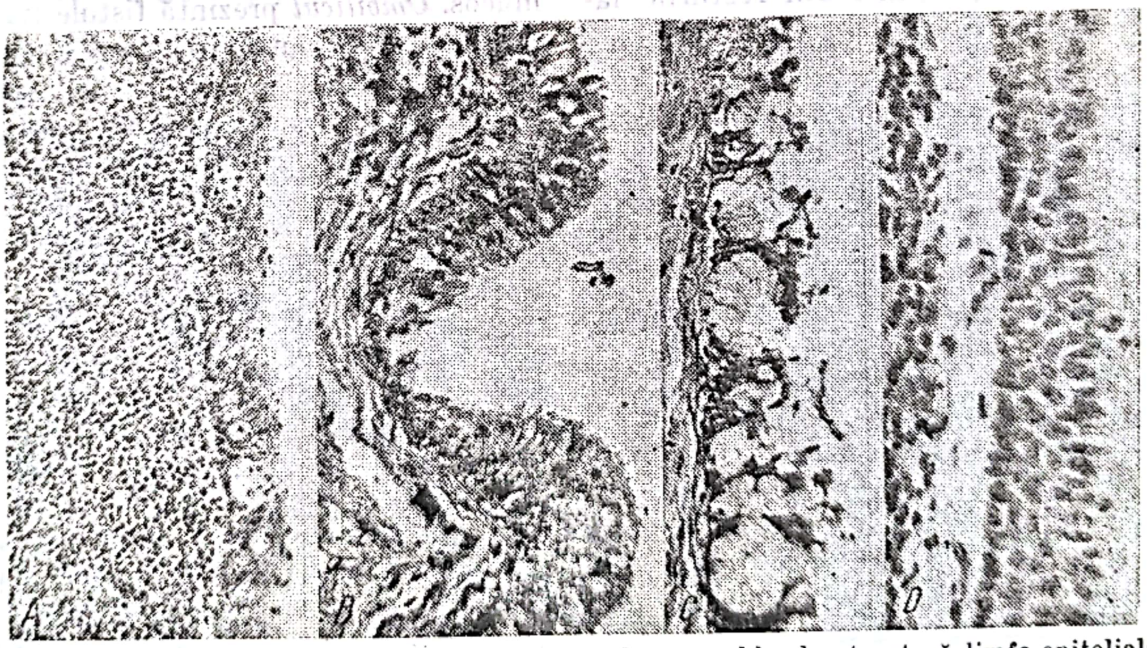

Fig. VIII—11. — Chisturi branhiale. *A.* Aspect de ansamblu de structură limfo-epitelială. *B.* Epiteliu de înveliș cilindric ciliat pseudostratificat. *C.* Epiteliu de înveliș mucipar. *D.* Epiteliu de înveliș malpighian.

Scanned with OKEN Scanner

hial, cu structură microscopică de bronhie cartilaginoasă.

Resturile de canal tireoglos (fig. VIII-12) se întîlnesc la copii sub aspectul chistului medio-cervical fistulizat. Peretele limfo-epitelial conține inconstant rudimente tiroidiene cu aspect mai mult sau mai puțin funcțional (Șt. Niculescu și colab.) și prezintă prosoplazie similară chisturilor branhiale. *Resturile epiteliale paradentare* din lama dentară, clopotul adamantin și mai ales teaca Hertwig (partea sa laterală), incluse în maxilare (Malassez), se întîlnesc în granuloamele conjunctivo-epiteliale ale rădăcinilor dinților și căptușesc chisturile radiculare. Pot fi sursa unor tumori: chisturi paradentare simple sau dentigere, adamantinomul, carcinomul spinocelular și poate a tumorii Abricosov a gingiei (Willis), apărută foarte curînd după naștere. Adamantinomul (fig. VIII-13) reproduce fidel aspectele morfologice ale straturilor extern și mijlociu (reticulat) ale clopotului adamantin și se deosebește prin morfologie și evoluție clinică de carcinomul spinocelular al maxilarului provenit din resturile lamei dentare.

Resturile parapituitare și ale pungii Rathke sînt la originea unor chisturi și craniofaringioamelor. *Vestigiile parafizei creierului* pot da foarte rareori chisturi coloide ale ventriculului III. *Resturile notocordului*, în special spre baza craniului și regiunea sacrococcigiană sînt sursa eccordozei fizalifore și a cordoamelor intracraniene sau ale micului bazin.

Resturile canalului omfalo-enteric sînt originea diverticulului Meckel, enterochistoamelor și malformațiilor vestigiale ale regiunii ombilicale. *Diverticulul Meckel* întîlnit în 1—2% din cazurile de necropsie, prezintă deseori heterotopii de mucoasă gastrică și pancreas. Patologia sa, bogată, cuprinde: aderențe congenitale la peretele abdominal sau cîștigate cu obstrucție și volvulus; ulcere peptice cu hemoragie și perforare; invaginare prin tracțiunea unei tumori în special a carcinoidului; strangularea într-un sac herniar (hernia Littré); diverse diverticulite; pancreatită acută necrotico-hemoragică (Willis). *Enterochistoamele*, uneori de dimensiuni mai mari, au perete de tip intestinal și conținut mucos. *Ombilicul* prezintă fistule (prin neînchiderea canalului omfalo-ente-

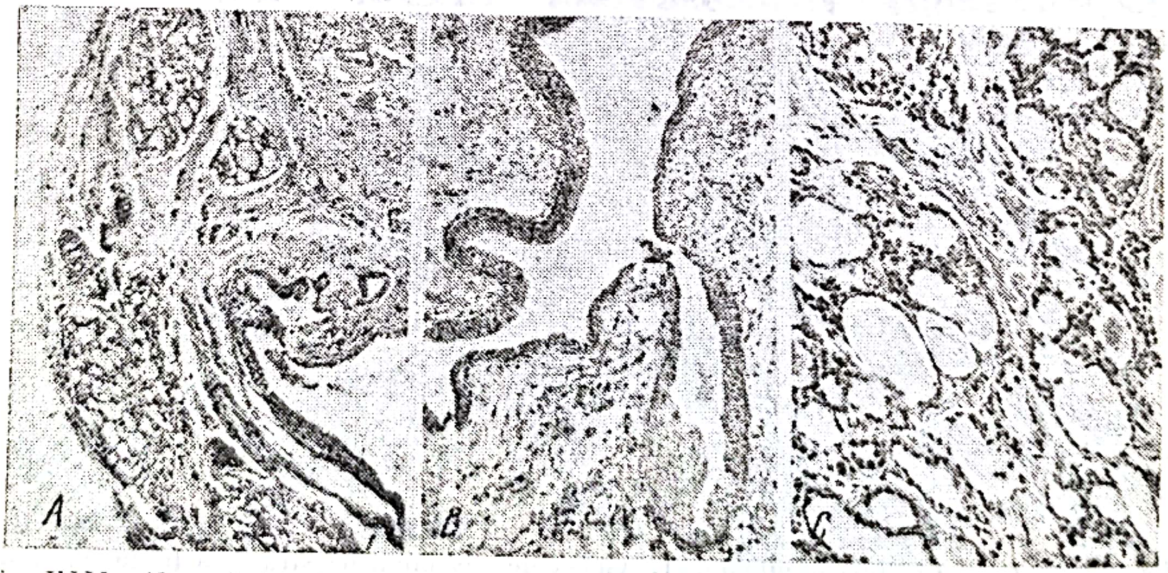

Fig. VIII—12. — Chisturi de canal tireoglos. *A*. Ansamblu. *B*. Epiteliu cilindric ciliat continuat cu metaplazie epidermoidă. *C*. Vezicule tiroidiene.

Scanned with OKEN Scanner

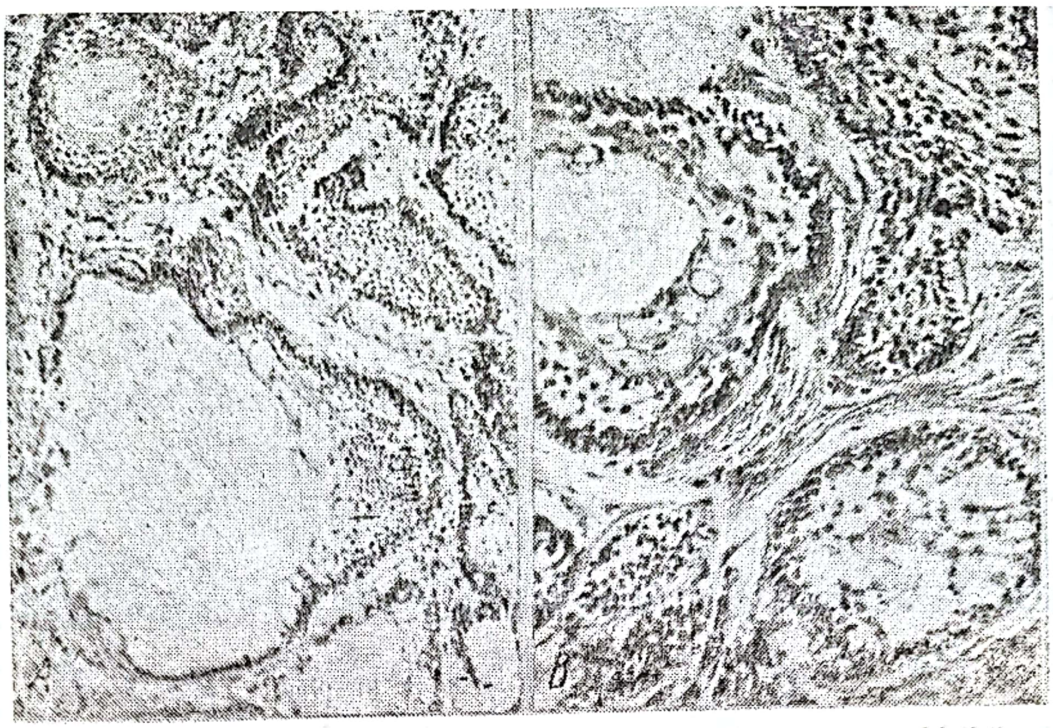

Fig. VIII—13. — Adamantinom. *A*, *B*. Lobuli epiteliali în transformare chistică cu morfologie asemănătoare clopotului adamantin din histogeneză.

ric sau de la chisturile locale); excrescențe polipoase; heterotopii (heteroplazii) de mucoasă gastrică și pancreas.

Resturile uracei sînt la originea chisturilor uracale, de obicei mici, situate între vezica urinară și ombilic, precum și a unor carcinoame vezicale identificate prin elemente secretînd mucus.

Resturile wolffiene la femeie adică hidatida Morgagni, epooforonul (organul Rosenmüler), parooforonul și canalul Gartner se pot transforma chistic sau dau tumori benigne și maligne paraovariene și în regiunea vaginului.

Resturile embrionare la bărbat se împart după origine în *mülleriene* (apendicele testicului și utricula prostatică sau uterul masculin) și *wolffiene* (apendicele epididimului sau hidatida Morgagni, canalele aberante epididimare și paradidimul sau organul Giraldès). Torsiunea apendicelui testicular antrenează hidrocel sau hematocel. Vestigiile mülleriene pot da chisturi și tumori.

Simple curiozități anatomice, fără semnificație patologică, rămîn vestigiile organului vomero-nazal (Jacobson), ductului nazo-palatin, organului paraparotidian (Chievitz) și rudimentele cozii.

g) **Pseudotumorile și tumorile disontogenetice** (disembrioplazice) cuprind „boala polichistică", hamartoamele, tumorile embrionare și teratoamele.

Boala polichistică corespunde unui grup de malformații polichistice, pseudotumorale, neprecis definit ca etio-patogenie, nici morfologie, interesînd mai ales rinichii (fig. VIII-14) și mai rar ficatul și plămînii. Dintre varietățile de rinichi polichistici deosebim aspectul de rinichi enormi, prezentînd chisturi voluminoase inegale, aspect exterior grosolan boselat, fără comunicare aparentă cu calicele și bazinetul. Între chisturi, parenchimul renal normal sau atrofic, prezintă deseori tendință la fibroză interstițială și scleroze glomerulare. Moartea se produce prin uremie, mai ales în prima copilărie. Puțini bolnavi supraviețuiesc vîrstei adulte în forme fruste unilaterale, sau cu număr limitat de chisturi.

Scanned with OKEN Scanner

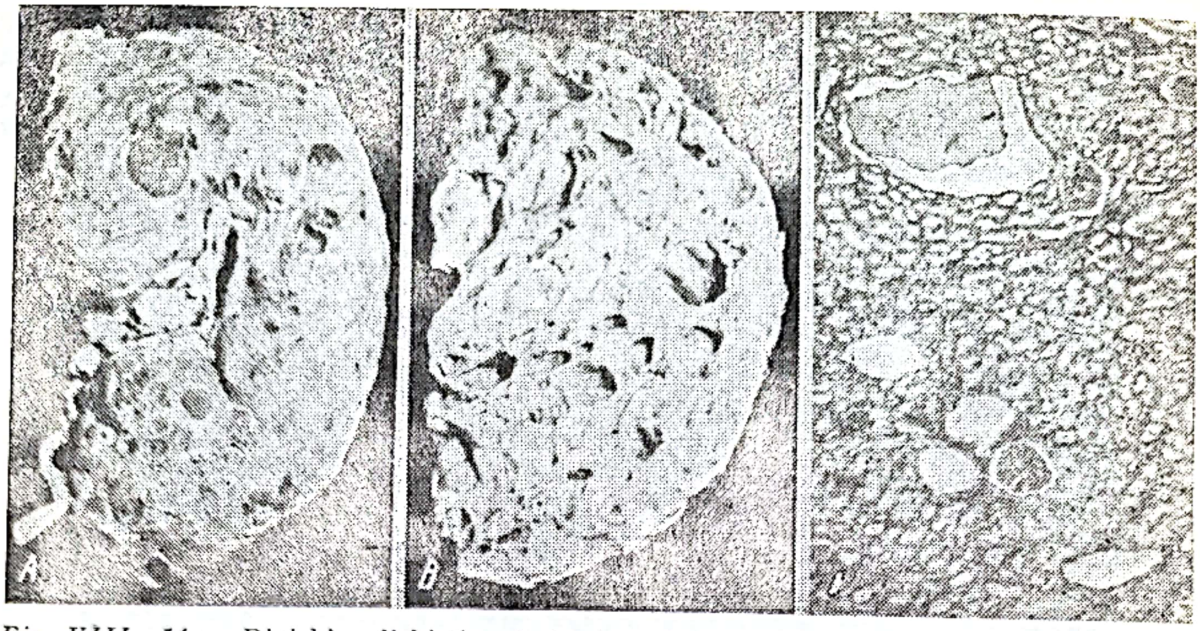

Fig. VIII—14. — Rinichi polichistic. *A*, *B*. Aspecte macroscopice (caz Sp. Popescu-Miclo-șanu). *C*. Chisturi mici separate prin structuri histologice renale normale.

Nu există în prezent explicația unitară a morfogenezei bolii polichistice. Vechea ipoteză a defectului joncțiunii dintre structurile metanefrice și din mugurele ureteral nu oferă echivalent pentru chisturile hepatice sau pulmonare. Microdisecția nefronilor dovedește localizarea chisturilor pe tot traseul tubilor și comunicări între chisturi și tubii colectori (Bialestock). Ipoteza originii chistice dintr-o primă generație de tubi provizorii (Kampmeier) este infirmată de raritatea chisturilor medularei rinichiului (Willis). Boala polichistică renală și hepatică, asociată cu alte malformații poate fi mai bine considerată o hamartoză cu tendință ereditară la dezvoltarea unor malformații multiple pseudotumorale (Warkany).

Hamartoamele sînt malformații, la origine netumorale, caracterizate prin modificarea proporțiilor țesuturilor locale (amestec tisular defectuos, Albrecht). Deseori ereditare, se constată la naștere sau prezintă apariție întîrziată prin continuarea dezvoltării post natal. Macro- și microscopic, delimitarea este adesea imprecisă în numeroase aspecte de tranziție cu tumorile benigne. Malignizarea este posibilă, mai ales în hamartoame multiple scheletice, polipoze intestinale sau hemangiomatoze. Hamartoamele pot fi solitare, multiple și asociate în sindroamele hamartomatoase.

Hamartoamele solitare se întîlnesc mai ales în ficat (hemangiomul cavernos) și piele (hemangiomul plan sau tuberos, hamartoamele anexelor sudoripare, sebacee și pilare).

Hamartoamele multiple se găsesc în schelet (exostozele și encondromatozele multiple), tub digestiv (polipozele) și rinichi (fibroamele piramidelor).

Se cunosc numeroase *sindroame hamartomatoase* cele mai multe ereditare.

Hemangiomatoze multiple se găsesc în *boala Stürge-Weber* (angiomatoza facială și encefalică) și *boala Hippel-Lindau* (hemangiomatoza retiniană și cerebrală cu asocieri polichistice în rinichi, plămîni, pancreas și adenoame renale). *Boala Recklinghausen* se caracterizează prin proliferarea difuză sau tumorală a tecilor nervilor: neurofibroame, neurinoame (schwanoame) și mai rar nevroame plexiforme.

Scanned with OKEN Scanner

În această boală există leziuni de o rară diversitate ale pielii (pete pigmentare și tumori), sistemului nervos central (neurinoamele unghiului pontocerebelos sau ale rădăcinilor medulare, glioze, glioame, meningioame etc.) și viscerale. Malignizarea, rară, este posibilă (fibrosarcoame și neurinoame malignizate). *Scleroza tuberoasă a creierului* (boala Bourneville) se asociază în special cu așa-zisele adenoame sebacee simetrice ale feței (Pringle), hamartoame și tumori renale, rabdomiomul inimii. În *sindromul Peutz-Jeghers* se constată polipoza intestinului subțire și pete melanice orofaciale și ale degetelor.

Tumorile zise embrionare provin din structuri nediferențiate întîlnite în cursul dezvoltării anumitor organe sau țesuturi. Cele mai importante sînt *retinoblastomul*, *neuroblastoamele simpatice* cu omoloagele lor cerebrale *meduloblastomul* și *neuroepiteliomul*, *nefroblastomul* (tumoarea Wilms), *hepatoblastomul* și *rabdomiosarcomul* (o varietate de sarcom embrionar în localizare dominant vezicală și vaginală). Cauza nu este cunoscută, dar acționează foarte devreme, probabil numai în cursul vieții intrauterine. Unele retinoblastoame prezintă caracter familial sau ereditar cu transmitere dominantă. Retinoblastomul și tumoarea Wilms se identifică încă din perioada fetală. Toate tumorile embrionare aparțin copilăriei, devin foarte rare sau lipsesc la adulți. În timp, apariția lor este paralelă cu data terminării dezvoltării rinichiului, retinei sau sistemului nervos simpatic, care variază după organ de la sfîrșitul vieții intrauterine pînă în anii copilăriei. Tumorile primitive sînt deseori multiple, de exemplu nefroblastomul bilateral sau retinoblastomul ambilor globi oculari. Metastazele sînt frecvente, deseori pe cale hematogenă. Retinoblastomul invadează precoce nervul optic. Meduloblastomul ventriculului IV însămînțează pe cale lichidiană în cavitățile ventriculare. Macroscopic, tumorile embrionare pot atinge dimensiuni foarte mari, de exemplu neuroblastomul invadînd și depășind loja lombară, tumori Wilms enorme, sau sarcoame embrionare vezicale și vaginale, mamelonate, de aspect botrioid. Histologic, se remarcă elemente obișnuit mai mici, imature, și formații caracteristice ca rozetele cu elemente de tipul epiteliului neural în neuroblastom sau al celulelor cu conuri și bastonașe în retinoblastom. Nefroblastomul prezintă grămezi celulare centrate de cordoane sau tubi (fig. VIII-15 *A*, *B*), hepatoblastomul primordii de hepatocite și rabdomiosarcomul conține rare elemente schițînd striație longitudinală și transversală. Maturarea anumitor elemente neoplazice este posibilă cu timpul. Se cunosc neuroblastoame evoluate spre ganglioneurom (Cushing și Wolbach). Nefroblastomul conține uneori rudimente de glomeruli (fig. VIII-15 *C*) și zone de tubi neoplazici fără elementele nediferențiate ale blastemului renal interpuse (fig. VIII-15 *D*). Prezența celulelor străine de regiune, fibre musculare striate în sarcoamele genito-urinare sau în tumora Wilms, epitelii neurale în aceeași tumoare (contestate) etc., corespunde heteroplaziei elementelor tumorale nediferențiate și pluripotente.

Teratoamele sînt tumori formate din țesuturi multiple, străine de locul de origine. Cele mai complexe sînt tridermice și conțin structuri derivate din toate foițele embrionare. Se împart în teratoame mature și imature, unite prin forme de tranziție. *Teratoamele mature* (coetanee, Askanazy) prezintă structuri la fel diferențiate ca omologul normal (coetans — de aceeași vîrstă). *Teratoamele imature* conțin zone mai puțin diferențiate, care pot merge pînă la aspecte embrionare (Masson). După sediu deosebim teratoamele ovariene (cel mai frecvente), testiculare, mediastinale, sacrococci-

Scanned with OKEN Scanner

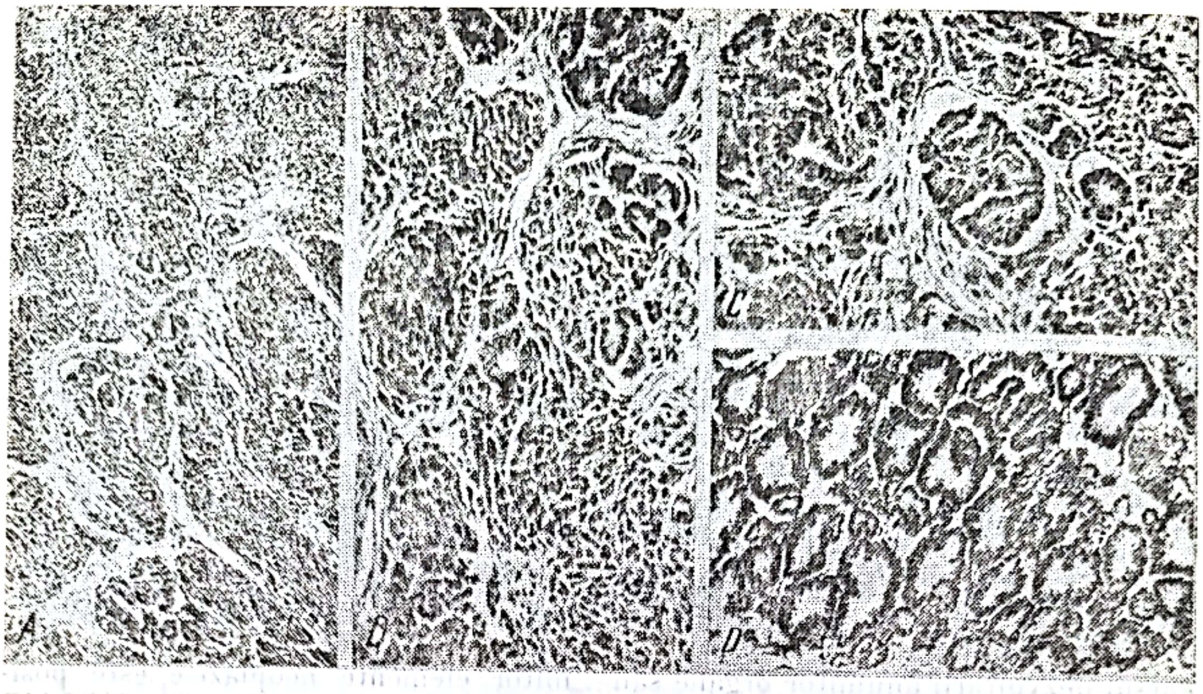

Fig. VIII—15. — Tumori Wilms. *A, B.* Proliferări neoplazice de blastem renal. *C.* Prezența unui rudiment de glomerul. *D.* Zonă cu predominanța proliferărilor neoplazice de tip tubular.

giene, intracraniene, orbitare și ale gîtului, net distincte de monstruozități parazitice ca *epignathus* sau fătul inclus.

Macroscopic, teratoamele, uneori voluminoase, prezintă aspect chistic cu o zonă mai compactă, așa-zisul polip. Alteori sînt micropolichistice sau străbătute de numeroase fante. Zonele compacte sînt totdeauna suspecte de malignizare.

Microscopic (fig. VIII-16, VIII-17), aspectul este foarte variat. Sînt alcătuite din formațiuni diverse alăturate într-o învălmășeală de nedescris. Conțin structuri mature, diferențiate, de epiteliu malpighian cu anexe pilare, sebacee, sudoripare și eventual dinți; structuri nervoase cu rudimente de plexuri coroide și oculare; formațiuni osteo-cartilaginoase; cavități delimitate de epiteliu cilindric ciliat cu glande anexe sero-mucoase și cartilagiu bronșic; structuri enteroide cu rudimente pancreatice sau hepatice și mansoane de fibre musculare netede; porțiuni de tiroidă. Lipsesc total formații ovariene sau testiculare. În formele imature se asociază zone nediferențiate ajungîndu-se la malignizare.

După regiune, teratoamele apropiate de extremitatea cefalică posedă mai multe structuri neurale. Cele mediastinale conțin formațiuni provenite din intestinul anterior: bronșice, enteroide cu rudimente pancreatice (excepționale în alte teratoame) și rudimente timice. Teratoamele ovariene sînt extrem de complexe sau de tipul chistului dermoid conținînd sebum, păr și eventual dinți. Teratoamele testiculare prezintă uneori zone de coriocarcinom. Teratoamele sacrococcigiene posedă mai ales structurile corespunzătoare extremităților și intestinului terminal.

Histogeneza teratoamelor rămîne încă în discuție. Nu se mai admite azi originea din blastomere evoluînd separat (Marchand-Bonnet), sau partenogenetică (pentru teratoamele ovariene) și efebogenetică (pentru cele testiculare). Perturbările precoce ale structurilor axiale (Budde) par să antreneze eli-

Scanned with OKEN Scanner

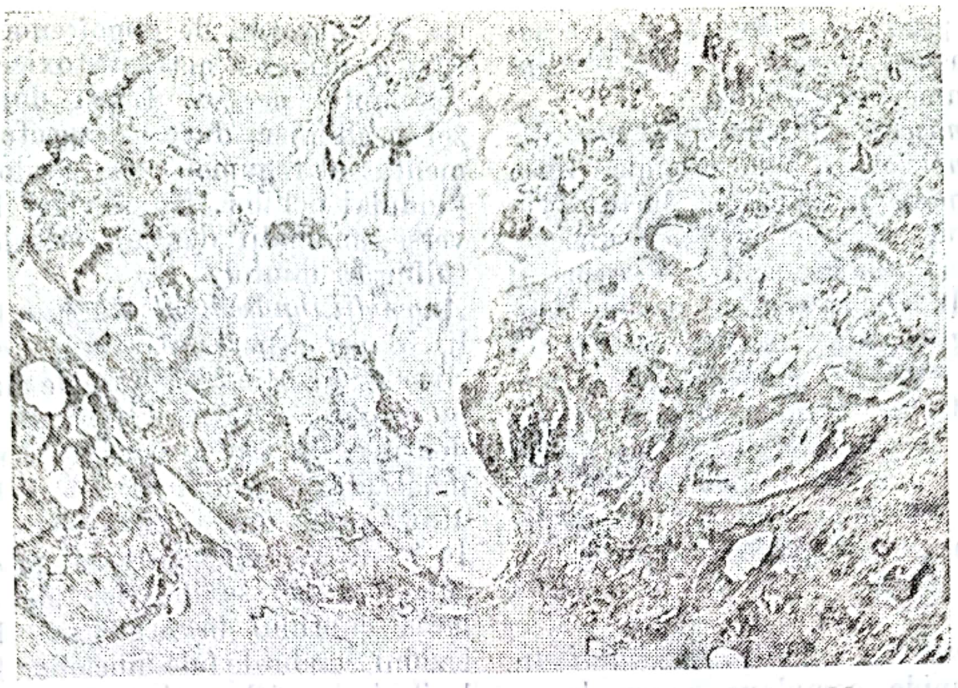

Fig. VIII—16. — Teratom ovarian. Imagine de ansamblu.

minarea influenței organizatorului primar asupra elementelor nediferențiate, totipotente, sursa teratoamelor. Se explică astfel lipsa organizării axiale din teratoame, permițînd diagnosticul diferențial cu monștrii amorfi.

h) **Erorile (defectele) înnăscute,** înrudite dar nu identice cu malformațiile, reprezintă anomalii, determinate genetic, caracterizate mai ales prin tulburări metabolice.

În erorile înnăscute de metabolism, mutația unei gene determină absență sau inactivitate enzimatică. Urmează acumularea unui produs al metabolismului intermediar în umori (acidul homogentizinic în alcaptonurie) și celule (glicogenul în glicogenoze) sau

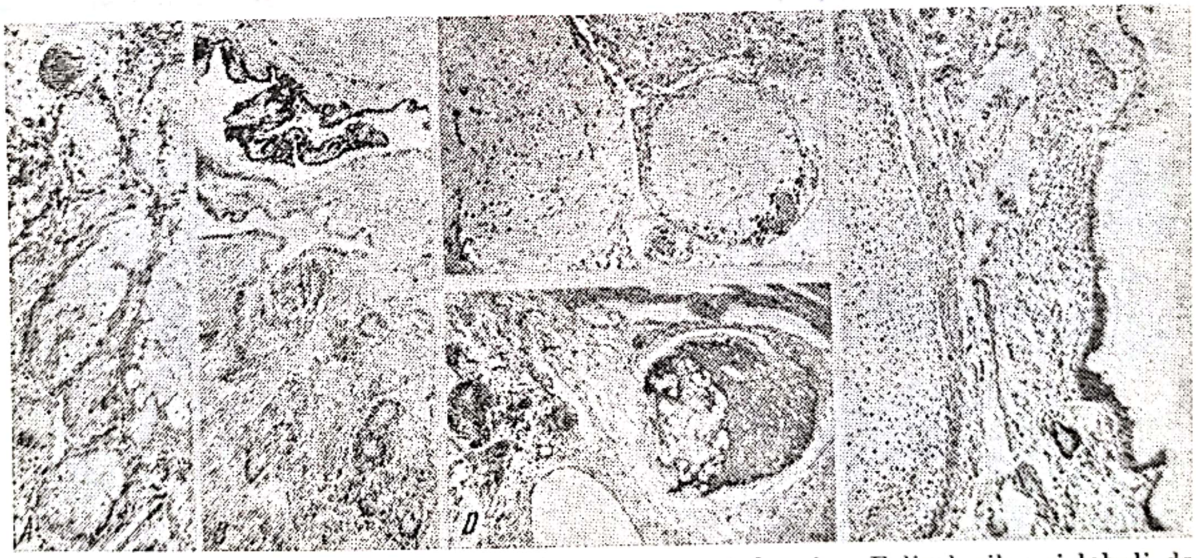

Fig. VIII—17. — Teratoame ovariene. *A.* Derivate ectodermice. Folicul pilos și lobuli de glande sebacee. *B.* Structuri nervoase și rudimente oculare. *C.* Structuri nervoase și înveliș de tip meningeal. *D.* Derivate mezodermice: cartilaj și os, alături de rudimente nervoase. *E.* Derivate endodermice. Perete de bronhie cartilaginoasă.

Scanned with OKEN Scanner

absența produsului final al unei reacții enzimatice blocate, de exemplu lipsa melaninei în albinism.

Erori înnăscute ale metabolismului hidrocarbonatelor. În galactozemie, lipsa transformării galactozei în glucoză prin absența unei enzime specifice, duce la concentrări toxice pentru țesuturi și organe. În glicogenoze se produc acumulări glicogenice în ficat și rinichi (boala Gierke) sau generalizate cu predominență în inimă și mușchi (boala Pompe). Acumularea unor mucopolizaharide complexe în gargoilism determină deformări craniene și scheletice cu nanism, întîrziere mintală, tulburarea corneei și hepato-splenomegalie.

Erori înnăscute ale metabolismului lipidic. Lipide complexe anormale se depun în sistemul reto-histiocitar în bolile Gaucher și Niemann-Pick sau în celulele nervoase în idioția amaurotică.

Erori înnăscute ale metabolismului aminoacizilor aromatici. Alcaptonuria antrenează ocronoză cu pigmentarea brun-negricioasă a cartilagiilor laringotraheale, articulațiilor, arterelor, endocardului și scleroticelor. Fenilcetonuria este însoțită de oligofrenia fenilpiruvică, urmarea acțiunii toxice asupra sistemului nervos. Lipsa dopaoxidazei în albinism duce la aspectul depigmentat al tegumentelor, perilor și/sau fundului ochilor. Se asociază încă diverse anomalii dentare, scheletice și tulburări mintale.

Anomalii înnăscute ale sîngelui. Hemofilia, o perturbare ereditară a coagulării sîngelui, este transmisă de mame clinic sănătoase în mod exclusiv descendenților de sex masculin. Deficiențe înnăscute ale proteinelor plasmatice dau afibrinogenemia și agamaglobulinemia. În boala Wilson, alterarea sintezei ceruloplasminei se însoțește de acumularea cuprului în organism. Rezultă leziuni cerebrale (ale nucleilor lenticulari) și ciroză hepatică. Anomaliile înnăscute ale hemoglobinei și derivaților săi sînt la baza unor anemii, diverselor porfirii congenitale și hemocromatozei.

Se consideră încă erori înnăscute boli scheletice (acondroplazia, osteogeneza imperfectă, osteopetroza etc.), afecțiuni abiotrofice eredo-familiale ale sistemului nervos, oculare, musculare și cutane (Willis).

Scanned with OKEN Scanner

Tehnoredactor : MARILENA TOMESCU

Bun de tipar : 20.V.1980. Formatul 16/70×100. Hîrtie : Tipar înalt ilustrații 70×100/56. Coli de tipar : 27.

Comanda nr. 90 276
Combinatul Poligrafic „Casa Scînteii"
București — Piața Scînteii nr. 1
Republica Socialistă România

Scanned with OKEN Scanner

Progresele recente în domeniul biologiei şi patologiei celulare au creat posibilitatea adîncirii cunoaşterii bolilor şi a proceselor patologice izolate pînă la nivelul structurii de bază a organizărilor, pînă la planurile molecular şi ultrastructural de alcătuire a fiinţelor.

Patologia umană constituie astăzi un domeniu continuu de investigaţie, implicînd egal biochimia, morfopatologia (microscopică, electromicroscopică sau macroscopică) şi clinică.

Prezentul volum tratează procesele patologice de bază şi leziunile elementare în lumina noilor achiziţii ale ştiinţei biomedicale contemporane. Restructurări ample în modul de tratare privind capitolele clasice ale anatomiei patologice generale au devenit necesare pentru ca această lucrare în întregul ei să reprezinte o cale modernă de acces în domeniul aspectelor specifice din patologia şi clinică umană.

Scanned with OKEN Scanner